

T. C.
HACETTEPE ÜNİVERSİTESİ
SAĞLIK BİLİMLERİ ENSTİTÜSÜ

**SÜT DİŞLERİNDE FERRİK SÜLFAT AMPUTASYONUNDA KULLANILAN
FARKLI KAİDE MATERYALLERİNİN BAŞARIYA ETKİLERİNİN
KLİNİK VE RADYOGRAFİK OLARAK İNCELENMESİ**

Dt. Burak AKSOY

PEDODONTİ PROGRAMI
DOKTORA TEZİ

ANKARA

2013

T. C.
HACETTEPE ÜNİVERSİTESİ
SAĞLIK BİLİMLERİ ENSTİTÜSÜ

**SÜT DİŞLERİNDE FERRİK SÜLFAT AMPUTASYONUNDA KULLANILAN
FARKLI KAİDE MATERYALLERİNİN BAŞARIYA ETKİLERİNİN
KLİNİK VE RADYOGRAFİK OLARAK İNCELENMESİ**

Dt. Burak AKSOY

Tez Danışmanı

Prof. Dr. M. Seval ÖLMEZ

PEDODONTİ PROGRAMI

DOKTORA TEZİ

ANKARA

2013

Anabilim Dalı : PEDODONTİ (ÇOCUK DIŞ HEKİMLİĞİ)
 Program : DOKTORA
 Tez Başlığı : SÜT DİŞLERİNDE FERRİK SÜLFAT AMPUTASYONUNDA
 KULLANILAN FARKLI KAİDE MATERYALLERİNİN BAŞARIYA
 ETKİLERİNİN KLİNİK VE RADYOGRAFİK OLARAK
 İNCELENMESİ
 Öğrenci Adı-Soyadı : BURAK AKSOY
 Savunma Sınavı Tarihi : 05.08.2013

Bu çalışma jürimiz tarafından yüksek lisans/doktora tezi olarak kabul edilmiştir.

Jüri Başkanı: PROF. DR. MERYEM TEKÇİÇEK
 H.Ü. DİŞ HEK. FAK. PEDODONTİ A.D.
 Tez danışmanı: PROF. DR. M. SEVAL ÖLMEZ
 H.Ü. DİŞ HEK. FAK. PEDODONTİ A.D.
 Üye: DOÇ. DR. HALUK BODUR
 G.Ü. DİŞ HEK. FAK. PEDODONTİ A.D.
 Üye: DOÇ. DR. H. CEM GÜNGÖR
 H.Ü. DİŞ HEK. FAK. PEDODONTİ A.D.
 Üye: DOÇ. DR. SERDAR UYSAL
 H.Ü. DİŞ HEK. FAK. A.D.Ç. RAD. A.D.

M. Tekciçek
M. Seval Ölmez
Haluk Bodur
H. Cem Güngör
Serdar Uysal

ONAY

Bu tez Hacettepe Üniversitesi Lisansüstü Eğitim-Öğretim ve Sınav Yönetmeliğinin ilgili maddeleri uyarınca yukarıdaki jüri tarafından uygun görülmüş ve Sağlık Bilimleri Enstitüsü Yönetim Kurulu kararıyla kabul edilmiştir.

(İmza)
 Prof. Dr. Ersin FADILLIOĞLU
 Müdür

TEŞEKKÜR

Bu tezin oluşturulmasında ve doktora eğitimimde çok büyük emekleri olan, değerli hocam ve danışmanım Prof. Dr. M. Seval Ölmez'e,

Tezimin için en az danışman hocam kadar emek harcayan değerli hocam Doç. Dr. H. Cem Güngör'e,

Tüm bilgi ve birikimini benimle cömertçe paylaşan saygıdeğer hocam Prof. Dr. Zafer C. Çehreli'ye,

Çocuk diş hekimliğini hem öğretip hem de sevmemi sağlayan çok değerli hocalarım Prof. Dr. A. Nil Altay, Prof. Dr. Meryem Tekçiçek, Prof. Dr. Atilla S. Ataç ve Doç. Dr. Melek D. Turgut'a,

Tezimin radyolojik değerlendirme bölümüne yaptığı katkılardan dolayı sayın Doç. Dr. Serdar Uysal'a, tez izleme komitemin değerli üyesi sayın Doç. Dr. Haluk Bodur'a,

Abla ve kardeşlerim kadar sevdiğim sevgili asistan arkadaşlarım Dr. Esin Püşman, Dr. Ebru Canoğlu, Dr. Berna Çelik, Dr. Tülin İleri, Dr. Seçil Bektaş, Dr. Ayten Akın Sönmez, Dt. Bahar Tezel Alımcı, Dt. İrem Güzeler Demir, Dt. Sezgi Sara Eryürük, Dt. Beste Özgür, Dt. Gizem Erbaş, Dt. Pınar Serdar Eymirli, Dt. Cansu Özşin, Dt. Gülsüm Atasever, Dt. Elif Ataol, Dt. Elif Yıldırım, Dt. Cansu Uzun, Dt. Sara Köprülü, Dt. İrem Mergen ve Dt. Özge Güneş'e,

Pedodonti ailesinin değerli üyeleri Aysun Usta, Özlem Kale, Güzide Semerci, Aysel Delikaya, Mehtap Bilgin, Sultan Cangır, Aslı Turalı, Ayten Mengüloğlu ve Necat Kaya'ya,

Her an yanımda olan annem Nesibe Aksoy, babam Mustafa Yavuz Aksoy ve kardeşim Hakan Aksoy'a

Sonsuz teşekkürlerimle

ÖZET

Aksoy B. Süt dişlerinde ferrik sülfat amputasyonunda kullanılan farklı kaide materyallerinin başarıya etkilerinin klinik ve radyografik olarak incelenmesi, Hacettepe Üniversitesi, Sağlık Bilimleri Enstitüsü, Pedodonti Programı Doktora Tezi, Ankara, 2013. Bu çalışma, süt dişi pulpotomi tedavisinde ferrik sülfat uygulamasını takiben kaide materyali olarak yerleştirilecek kalsiyum hidroksit, çinko oksit öjenol ve MTA ürünlerinin klinik ve radyografik başarı düzeylerini kıyaslamak amacıyla yürütülmüştür. 40 çocuğa ait 105 süt azı dişinde pulpotomi tedavisi uygulanmak üzere endodontik giriş kavitesi açılmıştır. Ferrik sülfatla kanama kontrolünü takiben kullanılacak pulpotomi medikamentine göre dişler rastgele 3 gruba ayrılmıştır: Grup 1 (kontrol grubu): çinko oksit öjenol siman, Grup 2: kalsiyum hidroksit pat ve Grup 3: MTA. Dişler cam iyonomer siman ve paslanmaz çelik kronlarla restore edilmiştir. Dişler klinik ve radyografik olarak 1, 3, 6, 9, 12, 18, 21 ve 24 ay periyotlarında düzenli takip edilmiştir. Klinik olarak Grup 1'de % 11,8; Grup 2'de % 26,0 ve Grup 3'te % 14,3 oranında başarısızlık görülmüştür. Radyolojik değerlendirme açısından Grup 1'de genel başarısızlık oranı % 20,8 iken Grup 2'de bu oran % 37,6 olup Grup 3'de % 25,7 şeklinde tespit edilmiştir. Bu çalışmanın sonuçları, süt azı dişlerinde pulpotomi ajanı olarak kullanılan kalsiyum hidroksitin 24 aylık takip periyodu sonunda klinik ve radyolojik olarak test edilen MTA ve çinko oksit öjenol preparatlarına göre daha düşük başarı oranına sahipken, diğer iki materialin benzer sonuçları vermiş olduğunu göstermektedir. Her üç preparat arasındaki fark istatistiksel olarak anlamlı değildir ($p < 0,05$).

Anahtar kelimeler: Pulpotomi, süt dişi, ferrik sülfat, mineral trioksit agregat, kalsiyum hidroksit, çinko oksit öjenol, paslanmaz çelik kron.

ABSTRACT

Aksoy B. Clinical and radiographic evaluation of three different lining materials in ferric sulphate pulpotomized primary teeth. Hacettepe University Health Sciences Institute PhD Thesis in Pediatric Dentistry, Ankara, 2013. The aim of this study was to investigate and compare the clinical and radiographic success rates zinc oxide eugenol, calcium hydroxide and MTA products in pulpotomized primary molars. Access cavities for pulpotomy were prepared in 105 primary molars in 40 children. Following hemorrhage control with ferric sulphate, the teeth were randomly assigned into three groups with respect to the medicament used over the pulpotomy site: Group 1: zinc oxide eugenol; Group 2: calcium hydroxide cement and Group 3: MTA. The teeth were further restored using glass ionomer cement and stainless steel crowns. Follow-up examinations were carried out at 1, 3, 6, 9, 12, 18, 21 and 24 months. Clinical failure rate was % 11,8 in Group 1, % 26,0 in Group 2, % 14,3 in Group 3. Radiographic failure rate was % 20,8 in Group 1, % 37,6 in Group 2, % 25,7 in Group 3. The present results demonstrate that calcium hydroxide yields significantly lower radiographic and clinical success rates compared to zinc oxide eugenol and MTA products at 24 months. The difference of both three products is not statistically relevant ($p < 0,05$).

Key words: Pulpotomy, primary teeth, ferric sulphate, mineral trioxide aggregate, calcium hydroxide, zinc oxide eugenol, stainless steel crown

İÇİNDEKİLER

ONAY SAYFASI	iii
TEŞEKKÜR	iv
ÖZET	v
ABSTRACT	vi
İÇİNDEKİLER	vii
SİMGELER VE KISALTMALAR	ix
ŞEKİLLER	x
TABLolar	xii
1. GİRİŞ	1
2. GENEL BİLGİLER	3
2.1. Pulpa-Dentin Kompleksi	3
2.1.1. Pulpa	3
2.1.2. Pulpanın Tabakaları	5
2.2. Süt Dişi Vital Pulpa Tedavileri	6
2.2.1. İndirekt Pulpa Kaplaması	7
2.2.2. Direkt Pulpa Kaplaması	8
2.2.3. Amputasyon (Pulpotomi)	10
2.3. Süt Dişi Amputasyon Tedavisinde Kullanılan Materyaller	12
2.3.1. Formokrezol	12
2.3.2. Elektrocerrahi	15
2.3.3. Lazer	16
2.3.4. Gluteraldehit	17
2.3.5. Çinko Oksit Öjenol	19
2.3.6. Kalsiyum Hidroksit	20
2.3.7. Mineral Trioksit Agregatı	25
2.3.8. Ferrik Sülfat	36
3. BİREYLER VE YÖNTEM	40
3.1. Araştırmaya Katılan Bireylerin Seçimi	40
3.2. Araştırma Protokolü ve Tedavi Grupları	40
3.3. Klinik Protokol	41
3.4. Klinik ve Radyografik Değerlendirme	43

3.5. İstatistiksel Deęerlendirme	44
4. BULGULAR	47
5. TARTIŞMA	71
6. SONUÇLAR	78
KAYNAKLAR	79
EKLER (Etik Kurul İzni)	111

SİMGELER VE KISALTMALAR

[Fe₄(OH)₂(SO₄)₅]	: Ferrik Sülfat
AAPD	: Amerikan Academy of Pediatric Dentistry
CaOH₂	: Kalsiyum hidroksit
CIS	: Cam iyonomer siman
FC	: Formokrezol
FS	: Ferrik Sülfat
NaOCl	: Sodyum Hipoklorit
IRM	: Geçici Restorasyon Materyali
MTA	: Mineral Trioksit Agregat
PC	: Portland Çimentosu
PÇK	: Paslanmaz Çelik Kron
ZnOE	: Çinko Oksit Öjenol

ŞEKİLLER

- Şekil 3.1.** Çalışmada kullanılan restoratif materyaller (a. Cam iyonomer siman, b. MTA, c. Paslanmaz çelik kron, d. Ferrik sülfat) 45
- Şekil 3.2.** Amputasyon işleminin klinik aşamaları (A. Dişe polisaj işleminin uygulanması B. Rubber Dam izolasyonu C. Endodontik giriş kavitesinin açılması D. Ferrik sülfatla kanama kontrolü E. Kanama kontrolü sonrası kanal ağızlarının görünümü F. Kaide materyalinin yerleştirilmesi G. Cam iyonomer siman uygulanması H. Paslanmaz çelik kronun adaptasyonu ve simantasyonu) 46
- Şekil 4.1.** Hastaların cinsiyetlere göre dağılımı 47
- Şekil 4.2.** Fistül oluşumu açısından tüm olgulara ait kümülatif başarı hızı 50
- Şekil 4.3.** Perküsyon hassasiyeti açısından tüm olgulara ait kümülatif başarı hızı 52
- Şekil 4.4.** Mobilite açısından tüm olgulara ait kümülatif başarı hızı 53
- Şekil 4.5.** İnterradiküler radyolüseni açısından kümülatif başarı hızı 56
- Şekil 4.6.** Lamina dura kaybı açısından tüm olgulara ait kümülatif başarı hızı 58
- Şekil 4.7.** Patolojik/anormal kök rezorbsiyonu açısından tüm olgulara ait kümülatif başarı hızı 60
- Şekil 4.8.** İnternal/eksternal kök rezorbsiyonu açısından tüm olgulara ait kümülatif başarı hızı 62
- Şekil 4.9.** En az bir klinik gösterge başarısızlığı yönünden gruplara göre kümülatif sağkalım olasılıkları 63
- Şekil 4.10.** En az bir radyolojik gösterge başarısızlığı yönünden gruplara göre kümülatif sağkalım olasılıkları 64
- Şekil 4.11.** Grup 1'e ait bir örnekte 54 ve 55 numaralı dişlerin radyografik görüntüleri: a. Başlangıç, b. İlk gün, c. 3. ay, d. 6. ay, e. 12. ay, f. 24. ay 65
- Şekil 4.12.** Grup 2'ye ait bir örnekte 84 numaralı dişin radyografik görüntüleri a. Başlangıç, b. İlk gün, c. 3. ay, d. 6. ay, e. 12. ay, f. 24. ay 66
- Şekil 4.13.** Grup 3'e ait bir örnekte 85 numaralı dişin radyografik görüntüleri: a. Başlangıç, b. İlk gün, c. 3. ay, d. 6. ay, e. 12. ay, f. 24. ay 67

- Şekil 4.14.** Grup 1'e ait bir örnekte internal ve eksternal kök rezorbsiyonu görülen 84 numaralı dişin 0.(a), 1. gün(b), 12.(c) ve 24.(d) aylardaki radyografik görüntüleri 68
- Şekil 4.15.** Grup 2'ye ait bir örnekte lamina dura kaybı ve interradiküler radyolüseni görülen 74 numaralı dişin 0.(a), 1. gün(b), 12.(c) aylardaki radyografik görüntüleri 69
- Şekil 4.16.** Grup 3'e ait bir örnekte patolojik kök rezorbsiyonu görülen 84 ve 85 numaralı dişlerin 0.(a), 1. gün(b), 12.(c) ve 18.(d) aylardaki radyografik görüntüleri 70

TABLULAR

Tablo 4.1. Olguların diş numaralarına göre dağılımı	47
Tablo 4.2. Her bir bulgu için 24 ay sonunda başarı yönünden olguların dağılımı	48
Tablo 4.3. Demografik ve klinik özelliklerin fistül oluşumu üzerindeki etkileri	50
Tablo 4.4. Demografik ve klinik özelliklerin perküsyon üzerindeki etkileri	52
Tablo 4.5. Demografik ve klinik özelliklerin mobilite üzerindeki etkileri	53
Tablo 4.6. Demografik ve restoratif özelliklerin interradiküler RL üzerindeki etkilerinin incelenmesi	55
Tablo 4.7. Demografik ve restoratif özelliklerin lamina dura kaybı üzerindeki etkileri	57
Tablo 4.8. Demografik ve restoratif özelliklerin patolojik/anormal kök rezorbsiyonu üzerindeki etkileri	59
Tablo 4.9. Demografik ve restoratif özelliklerin internal/eksternal kök rezorbsiyonu üzerindeki etkilerinin incelenmesi	61
Tablo 4.10. En az bir klinik gösterge başarısızlığı yönünden gruplara göre kümülatif başarı olasılıkları	63
Tablo 4.11. En az bir radyolojik gösterge başarısızlığı yönünden gruplara göre kümülatif başarı olasılıkları	64

1. GİRİŞ

Diş çürüğü, oluşumunda birçok etkenin rol oynadığı, dişlerin sert dokularının fiziksel ve kimyasal yıkımına neden olan kronik ve bulaşıcı bir hastalıktır (1, 2). Diş çürüklerinin önlenmesine yönelik koruyucu diş hekimliği uygulamalarının tüm dünyada giderek yaygınlaşmasına rağmen pek çok süt dişi ve daimi diş çürük nedeniyle erken dönemde kaybedilmektedir (3). Süt dişlerinin erken kaybı, ark boyutundaki kayıplara ve buna bağlı olarak gelişebilecek malokluzyonlara, çiğneme fonksiyonlarındaki kayıplar nedeniyle beslenme bozukluklarına, estetik nedenlerle psikolojik problemlere ve konuşma bozukluklarına yol açmaktadır (3).

Ağız dokularının bütünlük ve sağlığının korunmasının yanı sıra, süt dişlerinin yerlerini daimi dişlere bırakıncaya kadar canlılığının devam ettirilebilmesi amacıyla koruyucu diş hekimliği uygulamaları ve çeşitli restoratif tedavilere ihtiyaç duyulmaktadır (3). Süt dişlerine uygulanan restoratif tedaviler sırasında veya travmatik yaralanmalarla oluşan kron kırıkları nedeniyle sağlıklı pulpa dokusu açığa çıkabilir. Bu durum, süt dişlerinde daimi dişlere göre daha fazla görülmektedir. Süt dişlerindeki mine ve dentin kalınlığının daimi dişlere göre daha az olması, pulpa odalarının göreceli olarak daimi dişlere oranla daha geniş olması ve süt dişlerinde pulpa boynuzlarının yüzeye daha yakın sonlanmaları bu duruma yol açan temel etkenlerdir (4).

Pulpotomi, enfekte veya etkilenmiş koronal pulpa dokusu cerrahi olarak çıkarıldıktan sonra kalan radiküler pulpa dokusu hala sağlıklı veya iyileşme kapasitesine sahip olduğunda kullanılan bir tedavi seçeneğidir (5, 6). Koronal pulpada herhangi bir enfeksiyon işareti veya semptomu bulunan dişlerde pulpotomi işlemi kontrendikedir. Bu nedenle şişlik (pulpa kaynaklı), fistül, patolojik mobilite, patolojik eksternal veya internal kök rezorpsiyonu, periapikal veya interradiküler radyolüseni, pulpa kalsifikasyonları veya radiküler kalıntılardan kaynaklanan aşırı kanama bulunduğu durumlarda pulpotomi uygulanmamalıdır. Spontan veya gece ağrısı, perküsyon veya palpasyon hassasiyeti gibi diğer belirtiler de dikkatle yorumlanmalıdır (5).

Radiküler pulpa üzerine konulacak ideal materyal bakterisit olmalı, pulpa ve çevre dokulara zarar vermemeli, radiküler pulpanın iyileşmesini sağlamalı ve

fizyolojik kök rezorpsiyonu sürecini etkilememelidir. Pulpotomi ajanları konusunda önemli görüş ayrılıkları vardır ve ne yazık ki pulpa üzerine konulacak ideal malzeme henüz belirlenememiştir (5).

Süt dişi pulpotomi tedavisinde alternatif materyal olarak sunulan rejeneratif biyomateryaller ile ilgili araştırmalar bir süredir yapılmaktadır (6). Ancak uzun dönem klinik çalışmaların eksikliği, uygun formların piyasaya sürülememesi ve tedavi maliyetinin çok yüksek olması rutin uygulama açısından problemler oluşturmaktadır (5).

Diş hekimliğinde özellikle amputasyon ajanı olarak yararlanılan ferrik sülfat, esasında bir kanama kontrol ajanıdır (6). Hemostaz amacı ile kullanıldığında uygulaması oldukça kolay bir materyaldir ve uygulama esnasında basınç gerektirmez. Bu ajanın diğer bir avantajı da uygulama süresinin 10-15 sn kadar kısa olmasıdır.

Mineral Trioksit Agregatı (MTA), kalsiyum hidroksite alternatif olarak geliştirilmiş, yüksek fiziksel dayanıma sahip popüler bir dolgu materyalidir. MTA bakteriyel sızıntıyı engelleyebilmesi, oldukça biyouyumlu bir materyal olması ve rezorbe olmaması gibi özellikleri nedeniyle süt ve daimi dişlerdeki vital pulpa tedavilerinde de başarıyla kullanılmaktadır. MTA'nın kalsiyum hidroksit gibi alkali özelliğinin olması nedeniyle, pulpa hücrelerindeki dentinojenik potansiyeli açığa çıkardığı düşünülmektedir.

Süt dişlerindeki pulpotomi tedavilerinde kanama kontrolü amacıyla kullanılan materyallerin klinik ve radyografik başarı düzeylerini inceleyen ayrı ayrı çalışmaların varlığına rağmen (6), belirli bir kanama kontrol ajanını takiben kaide materyali olarak kullanılacak çeşitli ürünlerin karşılaştırıldığı bir klinik çalışma bulunmamaktadır.

Bu çalışma, süt dişi pulpotomi tedavisinde ferrik sülfat uygulamasını takiben kaide materyali olarak yerleştirilen çinko oksit öjenol, kalsiyum hidroksit ve MTA ürünlerinin klinik ve radyografik başarı düzeylerini kıyaslamak amacıyla yürütülmüştür. Çalışmada, her üç materyal arasında klinik ve radyolojik performans yönünden 24 aylık takip süresi boyunca herhangi bir farklılık olmadığı başlangıç hipotezi olarak belirlenmiştir.

2. GENEL BİLGİLER

2.1. Pulpa-Dentin Kompleksi

Pulpa ve dentin dokularının embriyolojik kökenleri arasında çeşitli farklılıklar bulunmaktadır. Bu dokular anatomik, biyolojik ve kimyasal yönden değişiklikler teşkil eden yapılar olmalarına rağmen; fizyolojik ve patolojik birtakım olaylar karşısında hassas bir birliktelik içinde, tek bir doku gibi hareket ederler. Sert ve yumuşak dokuların bu mükemmel uyumu ve etkileşimi içindeki pulpa ve dentin dokuları, bu özellikleri ile pulpo-dentinal kompleks olarak da adlandırılırlar (7).

2.1.1. Pulpa

Pulpanın Yapısı: Pulpa, içeriği %25 organik yapı, %75 oranında ise sudan oluşan özelleşmiş bir bağ dokusudur. Pulpa dokusunda diğer bağ dokularına paralel olarak kan ve lenf damarları, sinir lifleri, kollajen lifler ve içerisinde hücrelerin dağılmış olarak bulunduğu bir ana madde mevcuttur (8). Pulpaya etki eden tüm biyolojik olaylarda kollajen fibrillerle desteklenmiş olan bu ana maddenin rolü büyüktür. Ana maddenin %90'ı su, %10'u ise glikoproteinler, mukopolisakkaritler ve diğer proteinlerden oluşur (9).

Pulpanın Hücreleri:

Odontoblastlar: Diş gelişimi sırasında primer dentinin ve daha sonrasında ise sekonder ve tersiyer dentinin yapımından sorumlu olmaları nedeniyle pulpo-dentinal kompleksin en önemli hücreleridir. Odontoblastların morfolojik yapısı dişin çeşitli kısımlarında değişiklik gösterir. Krona uzun silindirik olan odontoblastlar, kökün uç kısmında kısa ve kübik bir form alırlar. Tam apekte ise odontoblastlar düzleşerek fibroblastlara benzer bir görüntü kazanırlar (10). Bu nedenle pulpanın kron kısmında, daha silindirik olan odontoblastlar, düzenli kanalları bulunan bir dentin yaparken, kökün orta kısmında dentin kanalları daha az sayıda ve daha düzensizdir. Kökün apikal kısmında, daha az farklılaşan odontoblastlar ise daha az kanallı ve daha amorf dentin yapımından sorumludurlar (9).

Her bir odontoblast hücresinin uzantısı predentini geçerek bir dentin kanalının içine girer. Bu sitoplazma uzantıları dentin–predentin birleşimi sahasında tübülü doldururken kanal boyunca ilerlediğinde duvarlardan ayrılarak sonlanırlar (11).

Odontoblast hücreleri birbirlerine paralel olup birbirleriyle temas halindedirler. Bu yüzden bir odontoblastın etkilenmiş olması diğerlerini de etkiler. Odontoblast hücre gövdesi boyutlarının eşit olmaması ve hücre çekirdeklerinin farklı düzeylerde bulunmasından dolayı aslında tek sıra hücreler iken, histolojik kesitlerde 3-5 sıra şeklinde de görüntü verebilirler (9, 11).

Fibroblastlar: Vücudun tüm bağ dokularında olduğu gibi pulpanın da önemli hücrelerinden biri fibroblastlardır. Fibroblastlar tüm pulpada yayılmış olarak bulunurlar. Ancak en çok hücreden zengin tabaka içinde görülürler. Pulpa hücrelerinin bulunduğu ana maddeyi şekillendiren Tip I ve Tip III kollajen fibrillerin yapımından sorumlu olan hücrelerdir (9).

Fibroblastların sayısı ve aktivitesi pulpanın yaşını, vitalitesini ve irritan etkilere dayanma gücünü belirlemektedir. Yaş, çürük, atrizyon, erozyon veya abrazyonla birlikte fibroblastların sayısında ve boyutlarında bir azalma olur. Genç pulpa dokularında bulunan fibroblastların sayısı, kollajen liflerle kıyaslandığında oldukça fazla olmasına rağmen bu oran zaman içinde tersine döner (12).

Farklılaşmamış Mezenşimal Hücreler: Bu hücreler pulpada özellikle hücreden zengin tabakada kan damarları boyunca bulunurlar (12). Farklılaşmamış mezenşimal hücreler, hücre bölünmesi için uyarıldıkları zaman genetik ve çevresel faktörlere bağlı olarak olgun bağ dokusu hücrelerinden birine dönüşebilecekleri gibi herhangi bir yaralanma ve enflamatuvar olay sırasında makrofaj veya osteoklast/odontoklastlara dönüşebilirler. Yıkım sonucunda odontoblastlar tamamen harap olmuşsa, farklılaşmamış mezenşimal hücreler hücreden fakir tabakayı geçerek predentin civarına göç eder ve tamir dentinini meydana getirecek odontoblast benzeri hücreler haline dönüşürler (12). Bu şekilde farklılaşan sekonder odontoblastlar reparatif tersiyer dentin yapımından sorumludurlar (7).

Pulpada lenfositler, histiositler, makrofajlar, dentritik hücreler, perisitler, plazma hücreleri ve ameboid hücreler de görülebilir (9, 12).

Pulpa dokusu son derece zengin bir damarlanmaya sahiptir. Apikal foramen'den giren arterler, kapiller aracılığıyla gerekli maddeleri tüm pulpa dokusuna taşırlar. Özellikle hücreden fakir tabakada arteriovenöz anastomozlar yoğun olarak görülür. Bu anastomozlar sayesinde hücresel artıklar venüller ve venler yoluyla tekrar apikal foramenden uzaklaştırılır. Pulpa dokusu içerisinde kan

damarları gibi lenf damarlanması da son derece yaygındır. Dokular arası artık sıvıların ve hücrel artıkların uzaklaştırılması için sürekli bir drenaj sistemi oluşturarak doku basıncının düzenlenmesinde aktif rol oynarlar (10).

Pulpaya inervasyonu V. kafa çifti olan Nervus Trigemini'nin maksiller ve mandibular dalları ile sağlanmaktadır. Pulpa dokusuna uzanan sinirler hem miyelinli, hem de miyelinsiz olup çoğunlukla miyelin kılıfı sahip "A delta" ve miyelinsiz "C" grubu liflerdir. A delta lifinin uyarısı sivri, keskin tipte bir duyarlılık oluştururken, C lifi uzun, yaygın bir ağrı hissine yol açar (10). Sinir lifleri pulpanın reaksiyoner ve reparatif savunma mekanizmasının hareketine geçmesinde ve pulpadaki kan ve lenf damarlarının kontrolü sayesinde pulpa içi basıncın düzenlenmesinde önemli bir yere sahiptir (7).

Kan ve lenf damarları boyunca ilerleyen sinir liflerinden özellikle miyelinsiz sinir lifleri, hücreden fakir tabakada yoğun bir ağ oluştururlar. Bunlardan ise %10-20'si odontoblastik tabakaya ilerleyerek dentin tübülleri içerisinde yer alırlar (9).

2.1.2. Pulpanın Tabakaları

Histolojik olarak daimi diş ve süt diş pulpası arasında bir fark bulunmamakta ve bu yapılar dört farklı tabakada incelenmektedir (11, 13).

Santral Tabaka: Pulpa dokusunun en iç tabakasıdır. Santral tabakada büyük kan ve lenf damarları ile sinirler bulunur. Ayrıca bu tabakada bağ dokusu hücreleri de mevcuttur (11).

Hücreden Zengin Tabaka: Farklılaşmamış mezenşimal hücreler ve fibroblastların yoğunlukta olduğu bu tabaka, kron pulpasında kök pulpasına oranla daha belirgindir. Fibroblastlar ve mezenşimal hücrelerden başka makrofajlar ve lenfositler de bu tabakada bulunur. Genel olarak bu tabaka harabiyete uğramış odontoblast hücrelerinin yerlerine yenilerinin yapımından sorumludur (9, 11, 14).

Hücreden Fakir Tabaka: Hücreden zengin tabakanın etrafında yer alır. Bu tabaka "subodontoblastik tabaka" veya "Weil tabakası" olarak da adlandırılır. Yaklaşık 40 milimikron genişliğinde olup bu genişlik pulpanın fonksiyonuna bağlıdır. Özellikle dentin oluşumunun hızla devam ettiği genç pulpalarda ve reparatif dentin yapımının olduğu bölgelerde zaman zaman görülmeyebilir. Bu bölgede özellikle kapiller kan damarları ve miyelinsiz sinir lifleri yaygın olarak bulunur (11).

Odontoblastik Tabaka: Sağlıklı pulpa dokusunda dentine komşu olarak tek sıra halinde dizilmiş ve odontoblast hücreleri tarafından oluşturulmuş bir tabakadır. Odontoblastik tabaka içerisinde hücreden fakir tabakadan gelen miyelinsiz sinir lifleri de bulunur ve bu liflerin %10-20'si odontoblast uzantıları ile birlikte dentin kanalları içerisine ilerler (11).

Süt ve daimi diş pulpa dokuları arasında sadece bazı anatomik farklılıklar vardır (15). Bu farklılıklar;

a) Dişin genel hacmine göre oranlandığında, süt dişlerinin pulpası daimi dişlerin pulpasından daha geniştir.

b) Süt dişlerinin pulpa boynuzları dişin dış yüzeyine daha yakındır.

c) Süt dişlerinde alt azıların pulpa odası hacmi, üst azılardan daha geniştir. Aynı zamanda süt dişlerinin pulpa odalarının genişliği posteriora doğru azalırken, daimi dişlerde posteriora doğru artar.

d) Süt dişlerinde furkasyon bölgesinde paradontal kanallar bulunurken, daimi dişlerde genelde apikal bölgede yan kanallara rastlanır. Bu kanallar enfeksiyon yayılımı yönünden önemli bir belirleyicidir.

Süt ve daimi diş pulpaları arasında histolojik bir farklılık bulunmamaktadır (13, 16).

2.2. Süt Dişi Vital Pulpa Tedavileri

Süt dişi mine ve dentin dokularının daimi dişlere göre yapısal farklılıklarının yanında, kalınlıklarının daha az ve pulpa odalarının oran olarak daha geniş olması nedeniyle çürük lezyonları daha çabuk ilerlemekte; pulpo-dentinal kompleks üzerindeki etkileri de daha çabuk ortaya çıkmaktadır (17).

Süt dişlerindeki derin dentin çürüklerinin restoratif tedavileri sırasında pulpa dokusunun canlılığı ve bütünlüğünün korunması en öncelikli amaçtır. Bu nedenle çürük dokusunun uzaklaştırılmasında çeşitli yöntemler uygulanır. Fusayama (18), çürük dentini içte “etkilenmiş dentin” ve dışta “enfekte dentin” olmak üzere iki bölüme ayırmıştır. Lezyonun uzaklaştırılması sırasında histolojik olarak tanımlanmış çürük tabakalarını klinik olarak birbirinden ayırmak oldukça zordur. Bu nedenle günümüzde Fusayama'nın tanımladığı renklenmiş, yumuşak, enfekte dentin dokusu

uzaklaştırılırken, remineralizasyon kapasitesine sahip, sert, etkilemiş dentin dokusunun korunması amaçlanmaktadır (19).

2.2.1. İndirekt Pulpa Kaplaması

İndirekt pulpa kaplaması, süt ve genç daimi dişlerdeki çürük dokusunun tamamen uzaklaştırılması halinde pulpanın açığa çıkacağı göz önünde bulundurularak uygulanan konservatif bir tedavi yaklaşımıdır. İndirekt pulpa kaplaması tek aşamalı ve iki aşamalı olmak üzere iki şekilde uygulanır (20-23).

Tek aşamalı indirekt pulpa kaplamasında, çürüğün temizlendiği seansta dentinin sadece enfekte dentin tabakası kaldırılırken remineralizasyon kapasitesine sahip etkilenmiş dentin tabakası bırakılır. Bu tabaka, bakterilerin üreme ve gelişimine izin vermeyecek ve aynı zamanda pulpanın savunma mekanizmalarını harekete geçirecek biyouyumlu bir materyal ile kaplanır. İndirekt pulpa kaplamalarında sıklıkla kalsiyum hidroksit esaslı taban maddeleri kullanılmaktadır. Daha sonra kavite, mikrosızıntıya izin vermeyecek bir materyal ile daimi olarak restore edilmelidir (20-23).

İki aşamalı yöntem, ilk seansta enfekte dentin tabakasının tam olarak uzaklaştırılması halinde pulpa açılımının beklendiği, pulpa patolojisi olmayan dişlere uygulanır (24). Bu teknikte ilk aşamada bir miktar enfekte dentin kavite yüzeyinde bırakılacak şekilde çürük dentin temizlenir. Reperatif dentin oluşumu sağlandıktan sonra kalan enfekte dentin temizlenir ve diş tekrar restore edilir. Bu uygulamalar ile dentin sklerozu ve reparatif dentin yapımı amaçlanmaktadır. Kullanılacak pulpa kaplama materyalleri, kalan bakterilerin üreme ve gelişimi engelleyecek özellikler taşımaktadır (23). İki aşamalı indirekt pulpa kaplaması yönteminin en büyük dezavantajı kavitenin bir süre sonra tekrar açılıp, kalan enfekte çürük dentin dokusunun uzaklaştırılması gerekliliği ve bu sırada tekrar pulpanın açığa çıkabilecek olmasıdır (25).

İndirekt pulpa kaplaması uygulanan dişlerde, yapılan tedavi sonrası bırakılan çürük dokusunun post-operatif dönemde ilerlediğine dair bir veri bulunmamaktadır (23). Bu tedavi şekline göre sonra oluşacak pulpal reaksiyon, kalan dentin kalınlığı ile de birebir ilişkilidir (26). Bunun yanı sıra pulpa kaplaması bölgesindeki mikroorganizmaların sayısında ve metabolik aktivitelerinde belirgin düşüşler olduğu

bilinmektedir (23). Bjorndal ve ark. (27, 28), iki aşamalı indirekt pulpa kaplamalarında 6-12 aylık bir süre sonrasında bakteri sayısında belirgin bir düşüş olduğunu ve reparatif dentin yapımı için bu sürenin yeterli olacağını belirtmişlerdir.

Farooq ve ark. (29), ortalama 4 yıllık klinik takipleri sonrasında süt dişlerine uygulanan indirekt pulpa kaplamalarının %93 oranında başarılı olduğunu rapor etmişlerdir. Falster (30), ise kalsiyum hidroksit ve total pürüzlendirmeli adeziv sistemleri kullanarak yapmış olduğu 2 yıllık çalışma sonrasında toplam başarı oranının %90 olduğunu ve her iki grup arasında başarı yönünden anlamlı bir farklılık bulunmadığını bildirmiştir.

Al-Zayer ve ark. (31), süt dişi indirekt pulpa tedavilerinin başarısını değerlendikleri retrospektif bir çalışmada %95 başarı oranı olduğunu ancak en fazla başarısızlığın süt birinci molarlarda görüldüğünü bildirmiştir. Bu çalışmada yaş ve cinsiyetin başarıyı etkilemediği ancak iyi bir restorasyonun mikrosızıntıyı önleyerek tedavinin başarısında önemli bir faktör olduğu vurgulanmıştır.

Derin dentin çürüklerinin tedavisi sırasında pulpa ekspozu her zaman engellenemeyebilir. İndirekt pulpa kaplamalarında pulpa ekspoz oranı, Leksell ve ark.'na (32) göre genç daimi dişlerde %17.5, Magnusson ve Sundel'e (33) göre ise süt dişlerinde %15 civarındadır.

2.2.2. Direkt Pulpa Kaplaması

Restoratif tedaviler sırasında sağlıklı pulpa dokusunun açığa çıktığı durumlarda, dişlerin canlılığını koruyabilmek amacıyla uygulanan diğer bir tedavi direkt pulpa kaplaması yöntemidir (21).

Bakterilerin ve bakteri ürünlerinin pulpa üzerindeki olumsuz etkileri bilinmektedir. Kakehashi (34), ratlarda deneysel pulpa ekspozunu takip eden 8. günde pulpa dokusunda parsiyel, 14. günde ise total nekroz gelişimini tespit etmiştir. Aynı çalışmada bakterisiz ortamda ekspoz edilen dişlerde 32. günde tüm pulpa dokusunun normal ve sağlıklı olmasının yanında ekspoz bölgesinde dentin köprüsü oluşumu gözlenmiştir. Bu çalışma, pulpa ekspozunda tedavi amacıyla kullanılan materyal ve yöntemin yanısıra bakteriyel invazyonun tedavinin başarısındaki etkisini açıkça ortaya koymaktadır. Bu nedenle araştırmacılar herhangi bir enflamasyon veya enfeksiyon belirtisi göstermeyen dişlerde oral sıvılarla kontaminasyonun varlığı ve

süresinin direkt pulpa kaplamalarındaki başarı oranını olumsuz yönde etkilediği görüşünde birleşmektedir (35, 36).

Pulpa ekspozunun büyüklüğü, süt dişlerinde uygulanan tedavinin başarısını etkileyen diğer bir faktördür. Araştırmalar, direkt pulpa kaplaması uygulanabilmesi için ekspoz pulpa çapının 1mm'den küçük olması gerektiğini ortaya koymaktadır (6, 20, 22, 37-40). Ancak aşırı küçük ekspozlarda tedavi amacıyla kullanılan materyalin pulpaya temas edememesi de başarıyı olumsuz yönde etkilemektedir (38, 39).

Restoratif tedaviler sırasında türlü aletler ile çalışmaya bağlı olarak açığa çıkan dentin talaşlarının pulpa odasına doğru itilmesi, yabancı cisim reaksiyonuna neden olabilmektedir (39, 41). Bazı araştırmacılar bu fikirden yola çıkarak dentin talaşlarını sert doku oluşumu sağlayabilmek amacıyla deneysel pulpa kaplama materyali olarak kullanmış olmakla beraber (42), klinikte diş tedavileri sırasında enfekte dentin talaşlarının pulpa dokusu içine itilmesi sonucunda özellikle süt dişlerinde inflamatuvar yanıtının hızlandığı görülmüştür (43, 44). Direkt pulpa kaplamasında uygulanacak biyomateryalin yerleştirilmesi sırasında pulpa dokusu içine itilmesi de, aynı şekilde pulpanın iyileşmesini ve dentin köprüsü oluşumunu olumsuz yönde etkiler (43). Sonuç olarak, kavite içerisindeki artıkların tümüyle uzaklaştırılması, tedavi başarısını arttıracaktır (43).

Ekspoz bölgesinde oluşacak kanamanın niteliği de pulpanın durumunu belirleyen bir faktördür. Hafif kırmızı, sızıntı şeklinde ve pamuk peletlerle minimal basınç altında durdurabilen kanamalar, direkt pulpa kaplaması uygulamaları için idealdir. Koyu kırmızı, kontrol edilemeyen ve hatta nabızsal karakterdeki kanamalar pulpanın enfekte olduğunu gösterir (41, 43). Kanama kontrolü sonrasında oluşan pıhtı, direkt pulpa kaplama materyali ile pulpa dokusu arasında bir bariyer oluşturur. Pıhtı, doku yıkımına neden olan birçok organik materyal içermektedir. Bu nedenle, pıhtı oluşumunun engellenebilmesi için kanama kontrolü sırasında hemostatik bir ajan kullanımı tavsiye edilmektedir (43, 45, 46). Son yıllarda bu amaçla sodyum hipoklorit (NaOCl), ferrik sülfat ve 5 farklı bitkiden oluşan (Thymus vulgaris, Glycyrrhiza glabra, Vitis vinifera, Alpina officinarum ve Urtica dioica) bitkisel kaynaklı bir ürün olan Ankaferd kanama durdurucu ajanın bu amaçla kullanımı popülerlik kazanmaktadır (45-47).

Sonuç olarak restoratif tedaviler sırasında açığa çıkan etrafi sağlıklı dentinle çevrili, asemptomatik, ağız sıvılarıyla kontamine olmamış, kanaması kontrol edilebilen, çapı 1 mm'den küçük pulpa ekspozları; direkt pulpa kaplaması için uygun klinik şartları oluşturmaktadır.

2.2.3. Amputasyon (Pulpotomi)

Amputasyon, kavite preparasyonu sırasında büyük çaplı bir mekanik pulpa ekspozu olduğunda uygulanan bir vital pulpa tedavisidir. Ekspoz sahanın çevresindeki çürük dentine komşu olan pulpa dokusunda bakterilerin bulunduğu, bu dokunun enflamasyon ve dejeneratif değişiklikler gösterdiği düşünülmektedir. Bu nedenle tedavinin amacı koronal pulpanın tamamen çıkarılmasını takiben kökteki sağlıklı pulpa dokusu aracılığıyla kanal ağızlarında iyileşmenin sağlanmasıdır (6, 22, 48). Pulpotomi işlemi enfekte ya da etkilenmiş durumdaki koronal pulpanın çıkartılmasını takiben bırakılan sağlıklı kök pulpasının iyileşme potansiyeline sahip olduğu temeline dayanmaktadır (6, 48). Enfeksiyonun koronal pulpayı aşır radiküler pulpaya ilerlediğini gösteren herhangi bir bulgu pulpotomi için kontrendikasyon oluşturur. Bu bulgular:

1. Hastada spontan ağrı şikayeti
2. Pulpadan kaynaklanan bir apse ya da fistül varlığı,
3. Dişte patolojik mobilite varlığı,
4. Kökte patolojik, internal veya eksternal rezorpsiyon varlığı,
5. Radyografik değerlendirmede periapikal veya interradiküler radyolüseni görülmesi,
6. Pulpada kalsifikasyon varlığı,
7. Koronal pulpanın temizlenmesini takiben kanal ağızlarında kontrol altına alınamayan kanama varlığı,
8. Pulpa odasına girildiğinde kanamanın izlenmemesidir (49).

Amerikan Pediatrik Dişhekimliği Akademisi (American Academy of Pediatric Dentistry - AAPD)'nin 2009 yılı klinik protokollerine göre süt dişi pulpotomisinin başarılı olduğuna şu kriterler dahilinde karar verilir (40):

1. Radiküler pulpa asemptomatik olmalıdır.
2. Dişte uzun süren hassasiyet, ağrı veya apse formasyonuna olmamalıdır.

3. Radyolojik deęerlendirmede patolojik eksternal kk rezorpsiyonu bulgusu olmamalıdır.
4. İnternal kk rezorpsiyonu sınırlı (destek kemik dokusu kaybına yol açacak derecede perforasyon göstermeyen) ve stabil (enfeksiyon ve/veya enflamasyon) olmalıdır.
5. Tedavi daimi diř germine zarar vermemelidir.

Pulpotomi tedavisinde bu kriterlere ulařılabilmesi iin doęru teřhis ve uygun operatif iřlemlerin uygulanması yanında kullanılan materyallerin de nemi vardır. St diři pulpotomisinde kron pulpasının ıkartılmasını takiben kalan kk pulpası zerinde kullanılacak materyalin:

1. Bakterisid olması
2. Pulpaya ve evre dokulara zarar vermemesi
3. Radikler pulpada iyileřmeyi teřvik etmesi
4. Kk rezorpsiyonunun fizyolojisine etki etmemesi gereklidir (48).

Gnmzde bu zelliklerin hepsini bir arada tařıyan bir pulpotomi ajanı mevcut deęildir (48).

Ranly (50), pulpotomi tedavilerini uygulanan iřlemleri tařıdığı amalara gre řu Őekilde sınıflandırmıřtır:

Devitalize edici tedaviler: Kalan pulpa dokusunu mumyalařtıran veya koterize etmeye ynelik tedavilerdir. Formokrezol, elektrocerrahi ve lazer bu amala kullanılmaktadır (50). te yandan yıllar iinde teknięin modifiye olmasıyla birlikte formokrezoln pulpa zerine daha kısa sreli uygulanması sonucu apikalde fikse olmamiř pulpa dokusunun kaldıęını dřnen ve formokrezol pulpotomisini ‘vital’ ya da ‘semi mortal’ pulpotomi olarak kabul edenler vardır (51).

Koruyucu tedaviler: Kalan pulpa dokusuna minimal Őekilde zarar veren tedavilerdir. Reperatif dentin yapımını indkleyici etkisi olmayan fakat minimal devitalizasyona yol aan tedavi yntemleri bu sınıflamaya girer. inko oksit jenol (ZnOE), kortikosteroidli patlar, glutraldehit ve ferrik slfat koruyucu tedavilerde kullanılan materyallere rnek teřkil etmektedir (50).

Rejeneratif tedaviler: Tamamen biyolojik prensiplere dayanır. Kalan pulpa dokusunun vital ve saęlıklı olarak korunması ve kullanılan ajanın reperatif dentin yapımını indklemesi esasına dayanan tedavilerdir. İdeal pulpotomi ajanı arayıřında

en fazla gelişmenin rejeneratif yaklaşımlar alanında olması beklenmektedir. Günümüze kadar bu amaçla kullanımları araştırılmış olan materyaller sırasıyla: kalsiyum hidroksit, zenginleştirilmiş kollajen, dondurulmuş kurutulmuş kemik, demineralize dentin, kemik morfogenetik proteinler (BMP) ve osteojenik protein (OP-1)'dir (50). Ayrıca son yıllarda yaygın olarak kullanılan mineral trioksit agregatı (MTA) da bu tedavi şekline bir örnek oluşturmaktadır (52).

2.3. Süt Dişi Amputasyon Tedavisinde Kullanılan Materyaller

Günümüze değin süt dişi amputasyon tedavisinde formokrezol, gluteraldehit, devitalize edici paraformaldehit patı, krezol, metakrezol akrilat, çinko oksit ojenol, ferrik sülfat, kalsiyum hidroksit, zenginleştirilmiş kollajen solüsyonu, tetrandrin, dondurulmuş kurutulmuş kemik ve trikalsiyum fosfat gibi birçok materyal kullanılmıştır. Bu materyaller arasından Amerikan Pediyatrik Diş Hekimliği Akademi'sinin (AAPD) son olarak 2009 yılında güncellediği "Süt ve Genç Daimi Dişlerde Pulpa Tedavileri" rehberinde önerdiği materyaller şunlardır (40):

2.3.1. Formokrezol

Formokrezol esas olarak formaldehit, trikrezol, gliserol ve sudan oluşmaktadır. Aldehit grubunun en basit üyesi olan formaldehit, klasik bir fiksatif olup proteinlere bağlanarak doku otolizini önler. Bu reaksiyon en çok amino asitlerin amino yan grupları ile gerçekleşir. Proteinlerin stabilizasyonu intermoleküler ve intramoleküler bağların kurulmasıyla olmaktadır. Tek bir amino grubu ile reaksiyon sonucu stabil olmayan ara birleşik metilol açığa çıkmakta, metilen köprülerinin oluşmasıyla komşu amino asitler arasında daha stabil birleşikleri oluşturan çapraz bağlar gerçekleşmektedir. Yine de formaldehit ve proteinler arasındaki bu reaksiyonlar geri dönüşümlüdür (41, 53, 54). Formaldehitin proteinlerle en yüksek oranda bağlanabilmesi için hafif alkali bir ortam (optimum pH 7.5-8) gereklidir (41, 54). Formokrezol bakterisid etkiden çok bakteriostatik etki gösterir (55). Diğer aldehitlerden farklı olarak oldukça küçük bir moleküldür ve dokuya yüksek penetrasyon göstermesi beklenir (56).

Kalsiyum hidroksit pulpotomisini benimseyen İskandinav ülkeleri haricinde, süt dişli pulpotomi tedavisinde dünya çapında en fazla kullanılan ajan

formokrezoldür (53, 57). Dünyadaki diş hekimliği fakültelerinin %76.8'inde süt dişi pulpotomi ajanı olarak tam konsantrasyon veya 1:5 oranında seyreltilmiş formokrezol kullanılmaktadır (53).

Diş hekimliğinin formaldehit içeren pulpa medikamentleriyle tanışması 1874 yılında Nitzel (58) tarafından kullanılan trikrezol-formalin tanning ajanı sayesinde olmuştur. Ardından Buckley (59) kendi adı ile anılan formulasyonunu diş hekimliği kullanımına sunmuştur. Buckley formülünün bileşenleri şunlardır (41, 60, 61):

Formaldehit	%19
Trikrezol	%35
Gliserol	%15
Su	%50

Trikrezol, formaldehitin irritasyonunu azaltmak amacıyla formüle eklenmiştir. Gliserol ise formaldehitin paraformaldehite polimerizasyonunu engellemektedir (53, 62).

Buckley formülünün dışında "Standart Formül" olarak da bilinen ve formaldehit içeriği Buckley formulasyonuna göre çok daha fazla olan bir medikament de bulunmaktadır. Standart formülün içeriği şu şekildedir (63):

Formaldehit	%48.5
Krezol	%48.5
Gliserin	%3

Öte yandan çocuk diş hekimliği literatüründe ve ders kitaplarında süt dişi formokrezol pulpotomisinde kullanılan solüsyon olarak Buckley Formülasyonu kabul edilirken niçin daha fazla formaldehit içeren ikinci bir ticari formülün (Standart Formül) piyasaya sürüldüğü bilinmemektedir (63).

Başlangıçta Buckley formülü devital daimi dişlerin tedavisinde kullanılmıştır (64). Süt dişlerinde formokrezol pulpotomisi ise ilk kez 1930'da Sweet (65) tarafından ve 5 aşamalı bir teknik olarak önerilmiştir. Teknik 1955'te yine Sweet tarafından değiştirilerek üç aşamalı bir şekilde uygulanmaya başlanmıştır. 1960'lı yıllardan itibaren ise tek aşamalı tekniğin yeteri kadar etkili olduğu anlaşıldığından bu işlem rutin klinik uygulamadaki yerini almıştır (60).

Daha sonraki yıllarda formokrezolün toksik etkileri nedeni ile ajanın 1:5'lik seyreltilmiş solüsyonunun kullanımı gündeme gelmiştir (55, 66). Yapılan klinik ve histolojik çalışmalarla bu seyreltilmiş solüsyonun başarısı ortaya konulmuş ve daha az toksisite potansiyeli taşıdığı bildirilmiştir (67-70). Seyreltilmiş formokrezol solüsyonu şu şekilde hazırlanmaktadır: 3 kısım gliserin 1 kısım su içinde karıştırılarak seyreltilir, daha sonra 4 kısım seyreltik içine 1 kısım formokrezol eklenir (6, 41).

Ancak yakın zamanda yayınlanan bir çalışmada diş hekimlerinin büyük bir çoğunluğunun bilerek veya bilmeyerek tam konsantrasyon formokrezol kullandığı rapor edilmiştir (63). Günümüzde 1:5 seyreltilmiş solüsyon ticari formda satılmamaktadır (57, 63).

Pulpotomide kullanılacak 1:5'lik seyreltik solüsyonun doğru hazırlanabilmesi için Buckley formülünün kullanılması gerektiği bildirilmiştir (63). Öte yandan piyasada satılan tam konsantrasyon haldeki solüsyonun raf ömrü iki ay iken seyreltilmiş solüsyon stabil olmayıp birkaç saat içinde çökelti oluşturur. Dolayısıyla 1:5 seyreltiğin işlemde hemen önce hazırlanıp taze olarak uygulanması tavsiye edilmektedir (41, 64).

Literatürde, formokrezol uygulanan süt dişi pulpasının histolojik durumu hakkında net bir sonuç bulunmamaktadır. Bazı araştırmacılar, formokrezol uygulamasını takiben radiküler pulpanın koronal üçlüsünde fiksasyon, orta üçlüsünde kronik enflamasyon ve apikalinde vital doku bulunduğunu bildirmektedirler (54, 71). Diğer yandan bazı araştırmacılar da kalan pulpa dokusunun kısmen ya da tamamen nekrotik olduğunu ayrıca dokuda kronik enflamasyonun hakim olduğunu rapor etmişlerdir (63, 72, 73). Formokrezol pulpotomisinde internal rezorpsiyonun kalsiyum hidroksit pulpotomilerine oranla çok daha az görülmesi formokrezolün dokuya rezorptif aktivite göstermesine dahi izin vermeyecek kadar zarar verdiğini düşündürmektedir. Bu durumda apikalde vital doku bulunmasının da şüpheli olduğu belirtilmektedir (73).

Pulpotomi veya endodontik işlemlerde kullanılan formokrezolün sistemik dağılım gösterdiği hayvan çalışmalarında gösterilmiştir (74-77). Maymun dişlerine 5 dakika süre ile uygulanan formokrezolün %1'inin sistemik dolaşıma geçtiği gösterilmiştir (77). Köpeklerde radyoizotop işaretli formaldehit ile yapılan pulpotomi

tedavisi sonrası periodontal ligament, kemik, dentin ve idrarda biriktiği rapor edilmiştir. Aynı deneyde 16 pulpotomi tedavisini takiben akciğer, karaciğer, böbrek, kas sistemi ve serebro-spinal sıvıda işaretli formaldehite rastlanmıştır (74). Bu sonuçlar genel anestezi altında birden fazla pulpotomi tedavisi yapılan bireyler açısından oldukça düşündürücüdür (75, 76).

Sistemik yayılımının belirlenmesinin ardından formokrezolün sitotoksik, mutajenik ve karsinojenik etkilerinin de olduğu yapılan çalışmalarla gösterilmiştir (49). Rat ve tavşanlar üzerinde yapılan uzun dönemli çalışmalarda, formaldehit ile ilişkili prekarsinojenik lezyonlar izlenmiştir. Uzun süre formaldehit buharı inhalasyonu ratlarda skuamöz hücreli karsinoma yol açarken, tekrarlayan formalin teması sonucu tavşanlarda oral mukozada lökoplaki görülmüştür (49, 74).

Sistemik dağılım göstermesine rağmen formokrezolün allerjik potansiyeli belirsiz ve çelişkilidir (49). Tavşanlar üzerinde yapılan bir çalışmada formaldehitin immünojenik potansiyeli gösterilmiş, buna karşılık bir diğer çalışmada bu hayvanlarda herhangi bir sensitizasyon gözlenmemiştir. Köpekler, ratlar ve guinea piglerle yapılan çalışmalarda da çelişkili sonuçlar rapor edilmiştir (74, 78, 79). Önceden formokrezol pulpotomisi yapılmış 128 çocukta gerçekleştirilen yama testlerinde ise pozitif bir reaksiyona rastlanılmamıştır (74).

Bazı araştırmacılar formokrezolün gelişen daimi dişte mine defektlerine ve tedavinin uygulandığı dişte erken ekfoliasyona yol açtığını rapor etmişlerse de diş hekimliği literatüründe her iki konuda da fikir birliği yoktur (41, 49). Potansiyel zararlı etkileri üzerinde dünyaca ortak görüşe varılan ve kullanımı sorgulanan bu ajanın yerini alabilecek yöntem ve medikamentler araştırılmaktadır. Tüm dezavantajlarına rağmen formokrezol ile yapılan pulpotomilerde %70-97 oranında klinik ve radyografik başarı rapor edilmesi nedeniyle bu materyal, süt dişi amputasyon tedavilerinde halen altın standart olarak kabul edilmektedir (6).

2.3.2. Elektrocerrahi

Süt dişi pulpotomilerinde kullanılan bazı farmakoterapötik ajanların sistemik yayılımı ve toksik etkilerinin bulunması ve önerilen alternatiflerin etkinlik ve güvenilirlik oranlarının çalışmalar arasında tutarsızlık göstermesi nedeniyle kanama

kontrolünün elektrocerrahi ve lazer gibi farmakolojik olmayan yaklaşımlarla yapılmasını gündeme getirmiştir (80-82).

Elektrocerrahi tekniği formokrezol pulpotomisi ile karşılaştırıldığında bazı araştırmacılar tarafından formokrezole yakın hatta üstün bulunurken; bir grup araştırmacı tarafından başarısız olarak rapor edilmiştir (80, 82-85). Elektrocerrahi yönteminin en önemli başarısızlık nedeni olarak işlem sırasında açığa çıkan ısı (lateral ısı) gösterilmiştir. Bilindiği gibi pulpadaki 4.5-5.5 °C'yi geçen ısı artışları doku hasarına yol açmaktadır (86).

Elektrocerrahi tekniğinde kullanılan elektrodun kalınlığı ve doku ile temas süresi, işlem sırasında basınç uygulanması, lateral ısıyı arttıran nedenler olarak gösterilmektedir (87). Lateral ısıyı azaltmak amacıyla düşük elektrocerrahi akımının kullanılması önerilmektedir. Pulpa odasının boşaltılması sırasında açığa çıkan ısının azaltılması da önemlidir. Nitekim, koronal pulpanın yavaş devirli büyük bir rond frezle uzaklaştırılmasını takiben elektrocerrahi uygulanması, koronal pulpanın elektrocerrahi uygulanarak uzaklaştırıldığı teknikten çok daha başarılı bulunmuştur (80, 82). Shulman ve ark. (84) yaptıkları çalışmada elektrocerrahi yöntemi ile pulpa odasını boşalttıktan sonra kanal ağızlarına formokrezol uygulamışlardır. Araştırmacılar çalışmanın sonucunda yüksek oranda patolojik kök rezorpsiyonu ve periapikal/furka patolojileri görmüşler ve sadece elektrocerrahi kullanılan yöntemin daha iyi sonuçlar verdiğini rapor etmişlerdir.

Yapılan çalışmaların ışığında elektrocerrahi işleminin 1-2 saniyelik süre ile uygulanması ve oluşan ısının dağılması için uygulamalar arasında 8-10 saniye süre ile beklenmesi önerilmiştir (87).

2.3.3. Lazer

Diş hekimliğinde insizyon ve koagülasyon için önerilen lazerler: Karbondioksit Lazer (CO₂), Holmium: yttrium-Aluminum-Garnet Lazer (Nd:YAG) ve Argon Lazerler'dir (88). Kullanım kolaylıkları, insizyon işlemlerini ağrısız ve kansız yapabilmeleri ve operasyon sonrası yaranın çabuk iyileşmesi lazerlerin diş hekimliği uygulamaları arasında popüler bir yer edindiğini göstermektedir (88). Günümüz diş hekimliğinde lazer büyük miktarda mine ve dentini kaldırmakta yetersiz kaldığından yumuşak doku ve kemik yüzeyine yönelik işlemlerde

kullanılmaktadır. Süt diři mine ve dentininin daimi diř mine ve dentinine oranla daha ince olması nedeni ile Amerikan Gıda ve İlaç Dairesi (FDA) lazerin süt diři kavite preparasyonunda kullanımını onaylamış ve bu işlem için sadece Ho:YAG lazeri önermiştir (86).

Pulpotomi tedavisinde ise CO₂ ve Nd:YAG lazer önerilmektedir (80, 89, 90). Lazer kullanımında uygun enerji seçimi çok önemli olduğundan CO₂ lazer için 1-4 W enerji tercih edilmektedir (91).

Lazer ile yapılan pulpotomi tedavileri formokrezol pulpotomisi ile karşılaştırıldığında histolojik, klinik ve radyografik açıdan yakın sonuçlar bulunmuştur. Histolojik olarak bakıldığında her iki yöntemde de pulpa dokusunda enflamasyon meydana gelmiş ve tam iyileşme veya tamir dentini izlenmemiştir. CO₂ ve Nd:YAG lazerin kullanımı karşılaştırıldığında pulpa dokusu cevabı açısından fark bulunmazken, Nd:YAG lazer etkisinin pulpa dokusunda daha apikale doğru penetre olduğu izlenmiştir (89). Öte yandan özellikle CO₂ lazer kullanımı sonucunda alttaki pulpa dokusunun hasar görmediği ve düzenli bir odontoblast tabakası izlendiği bildirilmiştir (92, 93).

2.3.4. Gluteraldehit

Aldehit grubundan doymuş bir dialdehit olan gluteraldehit, suda çözülebilen renksiz ve yağlı bir sıvıdır. İlk olarak elektron mikroskop ve histokimya işlemlerinde hücre organellerini korumak amacıyla kullanılmış bir fiksatifdir. Daha sonra cerrahi alet sterilizasyonunda ve antijeniteyi azalttığı düşünülerek heterolog kaynaklı insan aort kapağı implantlarının yerleştirilmesi öncesinde fiksasyon amacıyla kullanılmıştır (92).

Diř hekimliğinde bazı dentin bağlayıcı ajanların yapısında da bulunan gluteraldehit, sulandırılmış halde iken düşük asidite gösterir. Diğer aldehitlerde olduğu gibi gluteraldehitin proteinlere bağlanmasında ortam pH'sı önemlidir. Gluteraldehitin antimikrobiyal ve fiksatif etkinliği ph 8.5 iken artmaktadır (94).

Gluteraldehit aynı zamanda çok güçlü bir antimikrobiyaldir. İki aktif grubu sayesinde proteinlerin amino asitleriyle intra ve inter moleküler düzeyde sıkı bağlar kurar. Böylece formokrezolden daha stabil ve geri dönüşümsüz fiksasyon sağlamaktadır. Molekül büyüklüğünün fazla olması nedeniyle difüzyonu azdır (92,

94, 95). İnsan fibroblastlarında yapılan bir çalışmada %2.5'lik gluteraldehitin %19'luk formaldehitten 15-20 kat daha az toksik olduğu gösterilmiştir (96).

s'Gravenmade (97), formokrezolle tatmin edici düzeyde bir fiksasyon elde edilebilmesi için medikamentin doku ile daha uzun zaman ve daha yüksek konsantrasyonda temas etmesi gerektiğini; bu iki durumun da formokrezolün istenmeyen etkilerini arttıracaklarını bildirmiş ve başka bir fiksatif ajan olan gluteraldehitin kullanımını önermiştir. Kopel ve ark. (92), süt azı dişlerinde yaptıkları bir in vivo çalışmada, %2'lik gluteraldehitin güvenli, etkili ve pulpa dokusu tarafından biyolojik olarak kabul edilebilir bir ajan olduğunu bildirmişlerdir. Gluteraldehit ile yapılan çalışmalarda bu materyalin daha iyi bir fiksatif olduğu, formokrezolden daha az toksik olduğu, dokuya sınırlı penetrasyon ve dokuda sınırlı difüzyon gösterdiği, pulpotomi ajanı olarak kullanımını takiben sistemik toksisiteye yol açmadığı ve radiküler pulpanın vitalitesini koruduğu bildirilmiştir (92, 96, 98-102). Radiküler pulpada formokrezole yanıt olarak izlenen ve histolojik kesitlerde belirgin şekilde birbirinden ayrılmış halde takip edilebilen tabakaların aksine, gluteraldehit uygulamasından sonra homojen, eozonofilik boyanmış bir fiksasyon hattının altında nispeten daha sağlıklı bir pulpa izlenmektedir (92, 98). Alaçam (98), insan süt molarlarında yaptığı çalışmada amputasyon bölgesindeki fiksasyon alanının kollojen doku ile yer değiştirdiğini ve bütün pulpa dokusunun canlılığını devam ettirdiğini bildirmiştir.

Diş hekimliği literatüründe gluteraldehit ile yapılan süt dişi pulpa tedavileri incelendiğinde, ajanın pulpaya %2-5'lik konsantrasyonlarda ve 1-5 dakika arasında değişen sürelerde uygulandığı görülmektedir (92, 100, 103-106). Lloyd ve ark. (106), pulpada gluteraldehite karşı oluşan reaksiyonun ajanın konsantrasyon ve uygulama süresine bağlı olduğunu bildirmişlerdir. Araştırmacılar, oluşan fiksasyon düzeyinin gluteraldehitin tamponlanması, konsantrasyonunun artırılması veya pulpa odasındaki uygulama süresinin uzatılması sonucu arttığını, daha düşük konsantrasyon veya daha kısa süreyle yapılan uygulamaların internal rezorpsiyona yol açtığını rapor etmişlerdir (105-107). Ranly ve ark. (107), pulpotomi ajanı olarak %4 tamponlanmış gluteraldehit solusyonunun 2 dakika uygulanmasını önermişlerdir. Aynı araştırmacılar tarafından ZnOE patına gluteraldehit eklenmesi gündeme getirilmiş fakat uygulama klinik başarısızlıkla sonuçlanmıştır (108).

Süt diři pulpotomilerinde çeřitli konsantrasyon ve sürelerde uygulanan glutraldehitin klinik başarısı %51.4-98 arasında bildirilmiştir (105). Öte yandan takip süresi uzadıkça başarı oranı ciddi şekilde düşmüş, uzun dönem klinik çalışmalarda glutraldehit formokrezolün gösterdiği başarı oranını yakalayamamıştır (6, 105, 109). Glutraldehit ile yapılan pulpotomilerde başarısızlık kanal içi kalsifikasyonlar, internal rezorpsiyon, lamina dura kaybı ve furkal/periapikal radyolusensi şeklinde kendini göstermiştir (100, 103, 105, 110). Fuks ve ark. (100), kanal içi kalsifikasyonu glutraldehitin radiküler pulpada irritasyon yapması sonucu vital dokudaki odontoblastların aşırı aktivite göstermesi olarak yorumlamışlardır. Lamina dura kaybı, internal rezorpsiyon ve periapikal radyolusensi ise Shumayrikh ve ark. (110) tarafından glutraldehitin düşük konsantrasyonda ve kısa süreli uygulamasına bağlanmıştır.

Sonuç olarak, daha az toksik olduğu halde formokrezol kadar başarılı olamayan glutraldehit çok yaygın bir kullanım düzeyine ulaşamamıştır. Glutraldehitin saf halde stabil olmaması ve tampon solusyon hazırlama gerekliliği de klinisyenler için pratik uygulamada bir dezavantaj olarak görülmüştür (41).

2.3.5. Çinko Oksit Öjenol

Tozunda çinko oksit, rezin ve çinko asetat bulunmaktadır. Resin kırılma direncini artırır ve çinko asetat reaksiyon hızını arttırmada etkilidir. Likit, çinko öjenolatın amorf şelatını oluşturmak amacıyla tozla reaksiyona giren öjenol preparatıdır. Çinko oksit öjenol simanlar sedatif etki sağlamak amacıyla kullanılmaktadır. Ancak düşük sıkıştırma direnci klinik kullanımını sınırlamaktadır. Sedatif etkisi ve uzun süreli klinik başarı göstermesine bağlı olarak bu materyal süt dişlerinde amputasyon işleminin ardından kaide materyali olarak kullanımı günümüzde de güncelliğini korumaktadır. Kaide materyali olarak cam iyonmer simanlarla karşılaştırıldığında, anlamlı derecede daha fazla mikrosızıntı göstermiştir (3). Bunun yanısıra öjenolün resin polimerizasyonunu inhibe etmesi nedeniyle resin bazlı kompozit restorasyonların altında kullanılması önerilmemektedir (4).

2.3.6. Kalsiyum Hidroksit

İlk kez 1920' de Almanya'da Hermann tarafından (111) diş hekimliğine tanıtılan kalsiyum hidroksit, direkt ve indirekt pulpa kaplaması, apeksogenezis, apeksifikasyon, kök rezorpsiyonu, iatrojenik kök perforasyonu, kök kırıkları ve replante dişlerin tedavisinde ve seanslar arası geçici kanal dolgu patı olarak kullanılmaktadır. Sayısız araştırmaya rağmen etki mekanizması tam olarak tanımlanamasa da antibakteriyel özelliği ve dentin köprüsü yapabilme kabiliyeti yüksek pH'sına bağlanmaktadır (112).

Kalsiyum hidroksit, Ca(OH)_2 formülasyonu ile beyaz, kokusuz bir tozudur ve molekül ağırlığı 74.08' dir. Suda çözülebilirliği azdır (25 C^0 'de 1.2 g/l civarında) ve ısı arttıkça azalır. Yüksek bir pH'ya sahiptir (12.5-12.8 civarında) ve alkolde çözülemez. Vital dokularla direkt temasta, doku sıvılarında çözünebilirliğinin az olması uzun dönem için iyi bir klinik özelliktir.

Esas etkisi Ca ve OH iyonlarının ayrışmasından ve bunun vital dokular üzerine etkisinden, sert doku oluşumunu arttırmasından ve antibakteriyel olmasından kaynaklanmaktadır (113). Rehman ve arkadaşlarına göre (114), kalsiyum hidroksit su içeren sıvılarla temasta kalsiyum ve hidroksil iyonlarına ayrışmaktadır. Hidroksil iyonlarının, bakterisidal özellikteki kalsiyum hidroksitin yüksek alkalen özelliğinden sorumlu olduğuna inanılmaktadır (115).

Kalsiyum iyonları, remineralizasyonun başlamasında önemli rol oynamaktadır, hidroksil iyonları da alkalen pH oluşturarak remineralizasyonda önemli rol oynar. Her ikisi de iyileşme sürecinin tetikleyicisidir (112). Kalsiyum hidroksit, dentin yapımını uyarma kapasitesi nedeni ile rejeneratif pulpotomi tedavisinde kullanılan ilk ajan olarak kabul edilmektedir (50).

Kalsiyum Hidroksit ve Remineralizasyon

Kalsiyum hidroksit canlı dokuya uygulandığında yüksek alkalen özelliği (pH 12) nedeniyle kostik etki yaratmakta ve dokuda meydana getirdiği bu sınırlı nekroz bölgesi ile canlı doku arasında reperatif dentin oluşumunu uyarmaktadır (116). Kalsiyum hidroksitin doku oluşumunu uyarıcı etkisi, dokuda yarattığı hasar sonucu meydana gelmektedir. Ancak materyale yanıt olarak oluşan dentin köprülerinin tünel defektlerine sahip olduğu da bilinmektedir (116, 117).

Kalsiyum hidroksitin mineralizasyon işlemini nasıl bir mekanizma ile başlattığı henüz tam olarak açıklanamamıştır (118, 119). Yüksek alkalen özellik taşıyan bu materyalin dokuya uygulanmasından sonra pH'nın artması ve ortamdaki serbest hidroksil iyonlarının olayda etkili olduğu düşünülmüştür. Ancak baryum hidroksit ve kalsiyum fosfat gibi diğer alkalen materyallerin mineralizasyonu başlatamıyor olması hidroksil iyonlarının mineralizasyon başlatıcısı olarak kabul edilmemesi gerektiğini göstermiştir (118). Öte yandan, kalsiyum hidroksit enflamasyon sırasında meydana gelen asidik reaksiyonlarda bölgesel tampon olarak davranır. Yüksek alkalen pH'sı sayesinde osteoklastlar tarafından salınan laktik asidi nötralize ederek dokuda daha ileri bir yıkımın meydana gelmesini engeller (118, 119).

Mineralizasyondaki kalsiyum iyonlarının kalsiyum hidroksitten değil, kan yolu dolaşımı ile bölgeye geldiği bilinmektedir. Bu da kalsiyum hidroksitin mineralizasyon için bir sübstrat olmadığını, daha çok bir başlatıcı gibi davrandığını göstermektedir (118, 119).

Kalsiyum hidroksit, mineralizasyon olayına direkt olarak katılmasa da bu işlemin başlamasını tetiklemektedir. Materyalin mitojenik ve osteojenik etkilerinin olduğu; kalsiyum ve hidroksil iyonlarının varlığında yüksek pH'nın mineralizasyonda rol oynayan bir takım enzimatik yollar üzerinde etkili olduğu düşünülmektedir. Yüksek pH sert doku oluşumunda önemli rol oynayan alkalen fosfataz enzimini aktive etmektedir (118, 119). Öte yandan alkalen fosfataz enzim aktivitesi pH 10.2'de artarken 11.9-12.3 pH'da inhibe olmaktadır (119). Bu durum dentinojenik olaylar için kritik bir alkalenite düzeyi olduğunu göstermekte ve seçilen kalsiyum hidroksit preparatının pH'sı önem kazanmaktadır (113, 118, 119).

Kalsiyum iyonunun konsantrasyonunun değiştirilmesi ise pulpadaki enzim aktivitesini değiştirmez. Bu nedenle araştırmacılar kalsiyum iyonlarının mineralizasyonda indirekt olarak rol aldığını belirtmişlerdir (119). Kalsiyum iyonları yeni oluşan kapillerlerin geçirgenliğini azaltırlar. Böylelikle daha az intersellüler serum oluşur ve mineralizasyon bölgesindeki kalsiyum iyonu konsantrasyonu yükseltir. Ayrıca yüksek kalsiyum iyonu konsantrasyonu mineralizasyon için önemli bir enzim olan kalsiyum-bağlı pirofosfataz enziminin aktivitesini de artırır (118).

Kalsiyum Hidroksit ve Antibakteriyel Aktivite

Kalsiyum hidroksit, antimikrobiyal aktivitesini hem yüksek alkali özelliği, hem de aşırı derecede reaktif bir serbest radikal olan hidroksil iyonunun salınımı ve bu iyonun çeşitli biyomoleküller ile reaksiyona girmesi sayesinde göstermektedir(113, 120).

Birçok endodontik patojen, $\text{Ca}(\text{OH})_2$ 'in yüksek alkali ortamında yaşayamamaktadır (121). Bystrom ve ark. (122), $\text{Ca}(\text{OH})_2$ 'le direkt temastan kısa süre sonra enfekte kök kanallarında bulunan farklı bakteri türlerinin elimine olduğunu göstermişlerdir.

Kalsiyum hidroksitten ayrılan hidroksil iyonları bakteri hücreleri üzerinde ölümcül etkilerini bakterinin sitoplazmik zarına zarar vererek, protein denaturasyonu yaparak veya DNA hasarı yaparak gösterirler (120). Bu mekanizmalar şöyle açıklanabilir:

1. Bakteri stoplazmik zarına zarar verme: Bakteriyel stoplazmik zar; seçici geçirgenlik ve eriyiklerin taşınması, aerobiklerde elektron taşınması ve oksidatif fosforilasyon, hidrolitik enzimlerin salınması, DNA, hücre duvar polimerleri ve zar lipidlerinin biyosentezinde görev alan enzim ve molekülleri taşımak, kemotaktik ve genetik sistemlerin reseptör ve diğer proteinlerini taşımak gibi hücrenin yaşam fonksiyonlarında önemli fonksiyonlara sahiptir (123).

Hidroksil iyonları, lipid peroksidasyonunu indükleyerek hücre zarının yapısında bulunan fosfolipitlere zarar verir. Hidroksil iyonları doymamış yağ asitlerinden hidrojen atomlarını çekerek ortama serbest lipid radikallerinin çıkmasına neden olur. Açığa çıkan bu serbest lipid radikalleri, oksijen ile reaksiyona girdiğinde lipid peroksit radikali oluşur ve bu radikal de diğer bir yağ asidinden hidrojen atomunu çekerek alır. Bu şekilde peroksitler serbest radikaller gibi davranarak otokatalitik bir zinciri başlatırlar. Ardından doymamış yağ asitleri parçalanır ve bakterinin hücre zarı hasar görür (120).

2. Protein denatürasyonu: Bakterilerin hücresel metabolizmaları büyük ölçüde enzimatik aktiviteye bağlıdır. Enzimler aktivitelerini nötrale yakın dar bir pH aralığında sürdürürler. Kalsiyum hidroksit iyonlarının yarattığı alkali ortam proteinlerin tersiyer yapılarını oluşturan iyonik bağların yıkılmasına neden olur.

Enzim kovalent yapısını korusa da polipeptid zinciri rastgele çözünür. Bu değişiklik bakteri enziminin biyolojik aktivitesini kaybetmesine neden olur (120).

3. DNA Hasarı: Hidroksil iyonları bakterinin DNA'sı ile reaksiyona girerek sarmalların ayrılmasına yol açarlar. Böylelikle genler kaybedilir; DNA replikasyonu inhibe olur ve hücresel aktivite bozulur. Serbest radikaller aynı zamanda öldürücü mutasyonlara da yol açabilirler (120).

Kalsiyum hidroksit antibakteriyel etkisini ancak oldukça yüksek bir pH'da gösterebilmektedir. Kalsiyum hidroksit dokuya nüfuz ettiğinde alkalen özelliği (yani hidroksil iyonlarının konsantrasyonu) dokudaki bikarbonat ve fosfat tamponlama sistemleri, asitler, proteinler ve karbondioksit nedeniyle azalır ve patin antibakteriyel etkinliği de azalır (120).

Lokal ve sistemik pek çok faktör kalsiyum hidroksite karşı oluşacak yanıtı etkileyebilmektedir. Seçilen kalsiyum hidroksit preparatının yanı sıra dentinde veya periapikal dokulardaki enfeksiyonun yayılımı, mevcut mikrobiyal ortam, pulpal enfeksiyonun derecesi ve doğası, dokunun kalsiyum hidroksite vereceği yanıtı değiştirebilir (119). Kalsiyum hidroksit enflame bir pulpayı iyileştirme özelliği taşımaz. Dolayısıyla vital tedavilerdeki kullanımı, ya tamamen sağlıklı ya da bakterilerin derine penetre olmadığı, yüzeysel olarak kontamine olmuş pulpa ile sınırlandırılmıştır (118).

Süt dişlerinde kalsiyum hidroksit pulpotomisini takiben sıklıkla kronik pulpal enflamasyon ve internal rezorpsiyona rastlanmıştır (22, 71, 116). Bu nedenle kalsiyum hidroksit daimi dişlerde vazgeçilmez bir pulpa kaplama ajanı iken süt dişlerinde pulpotomiyi takiben kalan pulpa dokusunu kaplamak için tercih edilmemiştir (22).

Çocuk diş hekimliği literatüründe süt dişine uygulanan kalsiyum hidroksit pulpotomisi sonrasında karşılaşılan internal rezorpsiyon ve diğer klinik problemlerin nedenleri kullanılan pulpotomi tekniği, medikament ile pulpa arasında oluşan pıhtı, seçilen kalsiyum hidroksit materyali, kavite kaplama materyali ve uygulanan final restorasyonun özellikleri gibi pek çok farklı etkenle açıklanmıştır (100, 124-126). Klinik başarı oranını artırılması amacı ile kalsiyum hidroksit pulpotomi tedavisinde modifikasyonlar yapılmıştır. Kanama kontrolünün elektrocerrahi yöntem ile yapılması, kalsiyum hidroksit içine çeşitli ajanların katılması, partiküllerin

embolizasyonunu engellemek için hızlı sertleşen kalsiyum hidroksit preparatlarının kullanılması yoluna gidilmiştir (124, 127, 128). Tedavi sonrası görülen mikrosızıntıyı azaltmak için de pulpa odasında ZnOE yerine polikarboksilat siman veya rezinle modifiye cam iyonmer siman kullanımı gündeme gelmiştir (125, 126).

Süt dişi furkasyon bölgesindeki yan kanallar ile pulpa odası tabanından kaynaklanan mikrosızıntıları önlemek amacı ile de kalsiyum hidroksitin sadece kanal ağızlarına yerleştirilmesi önerilmiştir (126).

Pulpa dokusunu fikse eden formokrezolün aksine, kalsiyum hidroksitin etkisi alttaki dokunun sağlıklı olması esasına dayanmaktadır. Dolayısı ile kalsiyum hidroksit pulpotomisi daha hassas bir olgu seçimi gerektirmektedir (129). Öte yandan klinik olarak pulpotomi endikasyonu konulmuş, sadece koronal pulpada kronik pulpitis varlığı düşünülen süt dişlerinin histolojileri incelendiğinde konulmuş endikasyon ile pulpanın gerçek durumu arasında yalnızca %81 oranında tutarlılık bulunmuştur. Böylece radiküler pulpal enflamasyonun her zaman doğru teşhis edilememesi de kalsiyum hidroksit pulpotomilerinin başarısızlığında önemli bir neden olarak gösterilmiştir (130).

Kalsiyum hidroksitin yüksek pH'sının önceden hasarlı olan bir dokuda irritasyon yaratması internal rezorpsiyon oluşumunda etkili fakyörlerden biri olabilir. İnternal rezorpsiyona asıl sebep olarak ise pulpanın nekrotik ve vital bölümleri arasında iletişimi sağlayan dentin tübüllerindeki bakteriyel enfeksiyon gösterilmiştir (131). Ayrıca süt dişinde fizyolojik kök rezorpsiyonu sırasında odontoklastlara dönüşme potansiyeli yüksek olan farklılaşmamış mezenşimal hücreleri de internal rezorpsiyondan sorumlu tutulmuşlardır (100).

Süt dişi pulpotomi tedavisinde kalsiyum hidroksitin başarı oranı %31 ile %100 arasında değişiklik göstermektedir (129, 132-134). Markovic ve ark.'nın (135) 18 aylık takipli çalışmalarında CH (KH), FC (FK) ve FS pulpotomilerinin klinik ve radyografik başarı oranları arasında istatistiksel olarak anlamlı fark bulamamışlardır. Diğer yandan kalsiyum hidroksitin pulpotomi ajanı olarak kullanımı ile ilgili olarak tartışmalar bulunmaktadır. Kalsiyum hidroksitin kronik pulpal enflamasyon ve interal rezorpsiyona neden olduğu sıklıkla ileri sürülmektedir (132). Dahası, bazı araştırmacılara göre KH başarısızlığında önemli bir faktör internal rezorpsiyona yol açan tedavi öncesi pulpal enflamasyon iken başka araştırmacılar kanama kontrolü ve

final restorasyonun önemli faktörler olduğunu bildirmektedirler (46, 132, 136, 137). Ranly ve Garcia-Godoy çürükle ekspoz süt dişlerinde CH'i kullanmak isteyenler için daha kapsamlı temizlik ve tam hemostaz sağlanmasını önermektedirler (138).

2.3.7. Mineral Trioksit Agregatı

Mineral trioksit agregatı (MTA) kök ucu dolgu maddesi olarak 1990'larda Loma Linda Üniversitesi'nde geliştirilmiştir. Amerika Birleşik Devletleri Gıda ve İlaç Dairesi'nden (FDA) kabul almış ve ProRoot MTA (Tulsa Dental Products, Tulsa, OK, USA) adı altında ticari marka olarak piyasaya sunulmuştur. Gri ve beyaz olmak üzere MTA'nın (ProRoot MTA) piyasada iki ticari formu mevcuttur. Brezilya'da üretilen MTA Angelus (Angelus, Londrina, Brazil) ise diğer bir ticari üründür. MTA kök ucu dolgu materyali olarak tanımlanmıştır çünkü materyal su varlığında sertleşen hidrofilik bir simandır (139). İdeal bir kök ucu dolgu materyali toksik, karsinojenik, genotoksik olmamalı; komşu dokularla biyouyumlu olmalı, doku sıvılarında çözünmemeli, boyutsal olarak stabil olmalıdır (140, 141). Ayrıca sızdırmazlığı nemden etkilenmemeli, kolay uygulanabilmeli ve radyografya tanımlanabilme için radyopak olmalıdır (140). Endodontide kullanılan restoratif materyaller bu ideal özelliklere sahip olmadıkları için (140) mineral trioksit agregatı geliştirilmiştir. İlk olarak kök ucu dolgu materyali olarak önerilmiş ise de pulpa kaplama ve pulpotomi ajanı, açık apeksli dişlerde apikal bariyer formasyonu, kök perforasyonlarının tamiri için ve kök kanal dolgu materyali olarak da kullanılmaktadır (142). MTA, sert doku oluşumunu yönlendiren (143), sert doku oluşumunu indükleyen, biyouyumlu bir biyoaktif materyal olarak kabul edilmektedir(144).

Kimyasal Özellikler

MTA tozu nem varlığında sertleşen hidrofilik partiküller içermektedir. MTA tozunu karıştırmak için farklı sıvılar kullanılabilir. MTA bileşimini incelemek için kullanılan çeşitli yöntemler şunlardır: X-Ray'li enerji dispersiv analiz (EDAX), inductively coupled plasma optical emission spectroscopy (ICP-OES), x-ray difraksiyon analizi (XRD), x-ray floresans spektrometri (XRF), enerji x-ray spektrometri ve enerji dispersiv spektroskopisi (145-154).

MTA patenti, materyalin kalsiyum oksit (CaO) ve silika (SiO) içerdiğini göstermektedir (155). Çeşitli araştırmalar da MTA'nın esas bileşenlerinin bizmut oksit yanı sıra kalsiyum ve silika olduğunu bildirmektedir (147, 150, 156, 157). MTA halen 2 formda pazarlanmaktadır: gri (GMTA) ve beyaz (WMTA). MTA gri olarak tanıtılmıştır fakat dişte renk değişikliği potansiyeli nedeniyle beyaz MTA geliştirilmiştir (158). Araştırmalar, beyaz MTA'da gri MTA'dan daha az oranda demir, alüminyum ve magnezyum bulunduğunu göstermiştir(147, 150, 151, 156, 159).

Her iki tip MTA ve Portland siman arasındaki temel fark potasyumun olmaması ve bizmut oksitin olmasıdır. Islam ve ark. (152) sıradan Portland siman ve beyaz Portland simanla beyaz ve gri MTA'nın tozlarını değerlendirdikleri çalışmalarında, test materyallerinin benzer esas bileşenler içerdiklerini bildirmişlerdir: trikalsiyum silikat, trikalsiyum alüminat, kalsiyum silikat ve tetrakalsiyum alüminoferrit.

Gri MTA temel olarak dikalsiyum ve trikalsiyum silikat ve bizmut oksit içerirken beyaz MTA esas olarak trikalsiyum silikat ve bizmut oksitten oluşmaktadır (151). MTA tozu suyla karıştırıldığında başlangıçta kalsiyum hidroksit ve kalsiyum silikat oluşur. Daha sonra zayıf bir kristalize solid jele dönüşür (153) ve kalsiyum çökeltisi oluşumu nedeniyle kalsiyum silikat oranı düşer. Çökelen kalsiyum, hidrasyon sonrası MTA'nın yüksek alkalitesinden sorumlu kalsiyum hidroksiti oluşturur (160). Kalsiyum hidroksit oluşumunun kaynağı tartışma konusudur. MTA tozu ve su karıştırıldıktan sonra, Camilleri kalsiyum hidroksitin dikalsiyum ve trikalsiyum silikattan oluştuğunu düşünürken; Dammaschke ve ark. (148), kalsiyum hidroksitin bir trikalsiyum alüminat hidrojenasyon ürünü olduğunu rapor etmişlerdir.

MTA hidrasyonundan sonra oluşan kalsiyum hidroksit çökeltisi bizmutu etkilemektedir (153). Çünkü bizmut oksit asidik ortamda çözünmektedir. Bu nedenle enfeksiyon varlığı gibi asidik ortamlarda MTA yerleştirilmesi ortama bizmut oksit salınmasına sebep olabilmektedir (153). Bu durum MTA'in biyoyumluluğunu azaltıcı etki yapabilir çünkü bizmut oksit hücre kültüründe hücre çoğalmasını artırmamaktadır (161).

2005 yılında Dammaschke ve ark. (148), sertleşmiş MTA yüzeyindeki sülfür miktarının MTA tozundaki miktara göre 3 kat daha fazla olduğunu ve bu tabakanın

simanı fazla hidrate olmaktan koruduğunu, sertleşme süresini arttırdığını rapor etmiştir. MTA doku sıvıları ile etkileşim potansiyeli nedeniyle biyoaktif bir materyal olarak bilinmektedir (144). Son çalışmalarda fosfatla tamponlanmış salin ve in vivo ortama daha çok benzeyen diğer vasatlar kullanılmıştır (162-165).

Bizmut oksit MTA'in radyoopasitesini sağlamaktadır. Bizmut, hidrate ve hidrate olmayan MTA içinde bulunmaktadır ve kalsiyum silikat hidratın bir parçasıdır (153).

Günümüz literatürüne göre, MTA'nın kimyasal yapısıyla ilgili yayınlanan çalışmalar arasında bazı farklılıklar vardır. Bu farklılıklar, MTA tozu ile karıştırılan farklı likitlere (145-147, 150, 151, 156, 166-168) ve kullanılan farklı yöntemlere bağlanmaktadır (145-154).

Fiziksel Özellikler

MTA tozunun hidrasyonu, koloidal jelin sertleşmesi sonucu oluşmaktadır. Karışımın karakteristiği, toz-likit oranından, karıştırma metodundan, kondensasyon için uygulanan basınçtan, ortamın nemliliğinden, MTA tipinden, saklama ortamından, ortamın pH değerinden, kullanılan taşıyıcının tipinden, karıştırma ve değerlendirme arasında geçen süreden, materyal kalınlığından ve sıcaklıktan etkilenmektedir (148, 162, 168-188). Fridland ve Rosado (175), bu faktörleri kontrol etmek kolay olmadığı için MTA'nın fiziksel özellikleri ile ilgili çalışmalarda farklı sonuçlar alındığını düşünmektedirler .

a. Sertleşme Zamanı

MTA, toz likit oranı 3:1 oranında karıştırılarak hazırlanır (172). MTA'nın ortalama sertleşme süresi 165 ± 5 dakikadır. Bu süre amalgam, Super EBA ve IRM'e göre daha uzundur (145). Gri MTA'n başlangıç ve final sertleşme süresi beyaz MTA'na göre anlamlı olarak daha uzundur (178, 179). Portland simana kıyasla beyaz MTA'n daha uzun sertleşme süresi, beyaz MTA'n daha düşük sülfür ve trikalsiyum alimünat seviyesine bağlanmaktadır (148). Farklı MTA türlerinin sertleşme sürelerini karşılaştıran az sayıda çalışma bulunmaktadır (189). Torabinejad ve ark. (145), gri Pro Root MTA için sertleşme süresini 2 saat 45 dk (± 5 dk) olarak rapor etmiştir. Islam ve ark. (190), beyaz MTA için final sertleşme zamanını 140 dk, gri MTA için ise 175 dk olarak rapor etmiştir. MTA Angelus üreticileri materyalin sertleşme süresini 10 dk olarak bildirseler de, bunu destekleyen kanıt bulunmamaktadır (189).

MTA'n uzun sertleşme süresi en önemli dezavantajlarından biridir. Bu klinik dezavantajı ortadan kaldırmak için araştırmalar yapılmaktadır (171, 191-194).

b. Sertleşme Genleşmesi

Çeşitli MTA tiplerinin sertleşme genleşmeleri ile ilgili çelişkili sonuçlar bulunmaktadır (170, 178, 179). Beyaz MTA'n gri MTA'na göre daha fazla genleştiğini gösteren iki çalışma bulunmaktadır (178, 179). Başka bir çalışmada da WMTA ve GMTA'n genleşmeleri karşılaştırılmış; örneklerin bir kısmının yüzeyi steril su ile bir kısmı da HBSS ile kapatılmış ve her iki grupta da GMTA, WMTA'na göre daha fazla genişmiştir (170). GMTA, HBSS'de suya göre daha az genişmiştir. WMTA ise HBSS'de suya göre daha fazla genişmiştir. Sonuçlardaki bu farklılık immersiyon likidinin kompozisyonuna ya da iki MTA formunun kimyasal yapılarındaki farklılığa bağlı olabilir (147, 150, 156, 170). Bu bilgilerle, MTA'n farklı ortamlarda saklanması genleşmesini etkileyeceği sonucuna varılmaktadır (170).

c. Çözünürlük

Araştırmacılar arasında MTA'n çözünürlük derecesi tartışma konusudur (145, 179, 182, 195-197). Çoğu araştırmacı MTA'n hiç ya da çok az çözüldüğünü bildirmektedir (145, 182, 195-197). Fakat uzun dönem takipli bir çalışmada, çözünürlükte artış rapor edilmiştir (175). Toz ve likit oranı da MTA çözünürlüğü üzerinde etkilidir. Yüksek likit oranı çözünürlüğü ve poroziteyi arttırmaktadır (175). Bazı yazarlar su oranının artmasının MTA'ndan kalsiyum serbestleşmesini arttıracığını belirtmektedir (198). MTA'na suda çözünmeyen bizmut oksit eklenmesi de MTA'n düşük çözünürlüğünün sebeplerindendir (199). MTA hidrasyonu ile ilgili yapılan bir çalışmada, Camilleri (153), bizmut oksidin MTA'n kalsiyum ve silikat içeriğiyle reaksiyonunu onaylamıştır.

Yakın zamanda yapılan bir çalışmada (197), farklı pH'lardaki fizyolojik solüsyona gömülen beyaz MTA'in 7 gün içinde ağırlığında bir azalma meydana geldiği ve 30 gün sonunda da ağırlığında bir artış olduğu gözlenmiştir (178). Araştırmacılar ağırlıktaki azalmayı kalsiyum hidroksit serbestleşmesine ve 30 gün sonraki artışı da materyal yüzeyinde apatit kristallerinin oluşmasına bağlamaktadır (197).

Farklı arařtırmalar MTA'ndan kalsiyum iyon salınımını bildirmektedir (166, 167, 175, 200, 201). Antunes Bortoluzzi ve ark. (167), beyaz MTA'na CaCl₂ ekleyerek ilk 24 saat kalsiyum salınımında anlamlı bir artış elde etmişlerdir. Hücre kültüründe yüksek miktar kalsiyum iyonunun hücre proliferasyonunu azalttığı doğrulanmıştır (202).

MTA çözünürlüğü ile ilgili farklı sonuçlar elde edilmesinin nedenleri, arařtırmaların farklı metotlarla yapılmış olmasına, materyalin bekletilme süresine, MTA tipine, ve farklı toz-likit oranlarında karıştırmaya yapılmasına bağılı olabilir (175, 179, 203, 204).

ç. Sıkışma Dayanıklılığı

Torabinejad ve ark. (145), MTA'nın sıkışma dayanıklılığının 24 saat sonunda amalgam, IRM, Super EBA'ya göre anlamlı derecede düşük olduğunu rapor etmişlerdir. Fakat 3 hafta sonunda MTA, IRM, Super EBA'nın sıkışma dayanıklılıkları arasında anlamlı bir fark bulunmamıştır.

MTA, bizmut oksite ek olarak dikalsiyum ve trikalsiyum fosfat içermektedir (150). Dikalsiyum silikatın hidrasyon hızı trikalsiyum silikattan düşük olduğu için (148), MTA'nın sıkışma (145) ve itme dayanıklılığı karıştırılmasından günler sonra maksimum değerlerine ulaşabilmektedir (173, 181).

MTA'nın tipi, karıştırmak için kullanılan likit, kondensasyon basıncı, likitin pH değeri ve saklama koşulları gibi birçok faktör MTA'in sıkışma dayanıklılığını etkileyebilmektedir (162, 179, 183-185).

d. Bükülme Dayanıklılığı

Torabinejad ve Chivian (205), perforasyon tamiri, pulpa kaplaması ve apikal tıkaç olarak kullanıldığında GMTA'nın üzerine nemli bir pamuk pelet koymayı önermektedir.

WMTA'in bükülme dayanıklılığı üzerinde sertleşme şartlarının etkisini karşılaştıran bir çalışmada (180), materyal tek ya da iki taraflı neme maruz bırakılmış (205), ve iki taraflı nem varlığında 24 saat sonunda bükülme dayanıklılığı daha yüksek değerler göstermiştir. Arařtırmacılar pamuk paletin 24 saat sonunda uzaklaştırılmasını önermektedir, çünkü 72 saat sonunda WMTA iki taraflı nem aldığında bükülme dayanıklılığında azalma meydana gelmiştir (180). Çok az sayıda

çalışma olmasına rağmen, MTA üzerine ilk 24 saat nemli pamuk palet yerleştirmenin bükülme dayanıklılığını artırdığı söylenebilmektedir (199).

e. Gerilme Dayanıklılığı

Perforasyon tamiri için kullanılan materyallerin gerilme dayanıklılığı önemli bir faktördür; çünkü tedaviden kısa bir süre sonra diş fonksiyonları sırasında materyal yerinden oynayabilir (199). Walking bleach materyaline (salinle karıştırılmış sodyum perborat, Superoxol, Superoxolle karıştırılmış sodium perborat) gömülmüş MTA, IRM ve Super EBA ile karşılaştırıldığında düşük gerilme dayanıklılığı göstermektedir (206). Nemin MTA'nın gerilme dayanıklılığına etkisi kanıtlanmıştır (181). MTA'nın nemli bir ortamda bulunması zaman içinde güçlenmesine sebep olmaktadır (148).

Ulaşılabilir veriler temel alındığında, uygulama sonrasında yeterli nem varlığında MTA'nın bükülme, gerilme, sıkışma dayanıklılığı gibi fiziksel özelliklerin optimal bir değer kazandığı söylenebilir (199).

f. Diğer Dental Materyallere Bağlanma Kuvveti

In vitro bir çalışmada, %5.25 NaOCl ve %2 klorheksidin içine gömülme ve 2 saat süreyle Glyde file preparasyon sonrası dentin-MTA bağlanma kuvveti araştırılmıştır. Çalışma sonuçları glyde file ile preparasyonun bağlanma direncini anlamlı ölçüde azalttığını göstermiştir. Ancak, adı geçen materyallerden hiçbiri klinikte diş içinde 2 saat süreyle kalmadığı için sonuç klinik olarak anlamsızdır (207).

Diğer bir çalışma (207), WMTA'nın kompozit ve kompomer ile makaslama bağlantı kuvvetini karşılaştırmıştır. Sonuçlar, MTA üzerine kompozit veya kompomeri total pürüzlendirmeli tek şişe adeziv ile uygulamanın tek basamaklı kendinden pürüzlendirmeli sisteme göre belirgin olarak yüksek bağlantı kuvveti oluşturduğunu göstermiştir (208). Bir şelasyon ajanının varlığı ve asitle pürüzlendirme sisteminin tipinin MTA'nın bağlantı kuvvetini etkilediğini gösteren kısıtlı veri bulunmaktadır (199).

g. Retansiyon Kuvveti

Bir in vitro çalışmada (209), prefabrike postlar için bir yapıştırıcı ajan olarak MTA'nın retansiyon kuvveti çinko fosfat ve cam iyonomer siman ile karşılaştırılmıştır. Sonuçlar cam iyonomer ve çinko fosfat simanın retansiyon

kuvvetinin MTA'na belirgin bir şekilde üstünlük sağladığını göstermiştir. Bu çalışma MTA'n uygun bir yapıştırıcı ajan olmadığını göstermiştir.

h. Yer Değiştirme

Bir çalışmada açık apeksli dişlerde apikal bariyer malzemesi (174) olarak kullanılmış MTA'in yer değiştirmesi araştırılmış ve 4 mm kalınlığında apikal bariyerin 1 mm kalınlığındakine oranla belirgin şekilde yer değiştirmeye daha fazla direnç gösterdiği bulunmuştur (146). Buna göre apikal bariyer olarak kullanıldığında MTA kalınlığının yer değiştirmeye direkt olarak etki ettiği görülmüştür (146).

ı. pH

MTA'n pH değeri karıştırmadan sonra 10,2'dir. Bu değer 3 saat sonunda 12,5'e çıkmaktadır (145). GMTA ve WMTA'n pH değerleri karşılaştırıldığında, WMTA karıştırıldıktan 60 dk sonra belirgin derecede daha yüksek pH değerine sahiptir (178, 179). MTA, yüksek pH değerini uzun dönemli çalışma boyunca korumuş (195); araştırmacılar yüksek pH değerini MTA'ndan sürekli kalsiyum salınımına ve kalsiyum hidroksit oluşumuna bağlamışlardır.

pH değerlerinin değişik zamanlarda karşılaştırılması sonucunda hem WMTA hem de GMTA karıştırıldıktan hemen sonra diğer farklı 2 tip PC'ye (Portland Çimentosu) oranla daha yüksek değerler göstermiştir (179). Ancak, karıştırıldıktan 30 dk sonra, test edilen malzemeler arasında fark oluşmamaktadır. 60 dk'da GMTA'n WMTA'na ve her iki PC'ye oranla belirgin olarak düşük pH değerine sahip olduğu görülmüştür. Eldeki veriler MTA'n su ile karıştırılmasının kalsiyum hidroksit oluşumu ve yüksek pH ortamı ile sonuçlandığını göstermektedir (199).

i. Radyoopasite

MTA için ortalama radyoopasite 7,17 mm kalınlığında alüminyuma eşdeğer olarak bildirilmektedir (190). Bu değer, başka bir çalışmada belirtilen Super EBA ve IRM'inkinden daha yüksektir (210). Diğer bir çalışma, aynı malzemeleri karşılaştırmış ve MTA'e oranla Super EBA ve IRM için daha yüksek radyoopasite değeri bulmuştur (211). Farklılık, test materyallerinin radyoopasitesinin hesaplanmasında kullanılan farklı metodlardan kaynaklanmış olabilir. WMTA ve GMTA'n radyoopasitelerinin karşılaştırıldığı iki ayrı çalışma WMTA'n daha fazla radyoopasiteye sahip olduğunu belirtmektedir (178, 179). İki materyalde de

radyoopasiteyi sağlamak için eşit miktarda bizmut oksit kullanılmıştır. WMTA'deki bu farklılığın sebebi materyal yapısındaki diğer sübstratlardan kaynaklanmış olabilir.

j. Partikül Büyüklüğü

Üretici verileri doğrultusunda MTA bileşenlerinin büyük kısmı PC ile aynıdır (155, 212). PC'nın kullanım karakteristiği partikül şekli ve büyüklüğüne dayanmaktadır. Birçok araştırmada MTA partikül şekli ve büyüklüğü araştırılmıştır (148, 149, 153, 156, 169, 213). WMTA diğer 2 tip PC'dan daha küçük partiküle sahiptir (148). Dammasckhe ve ark. (148), WMTA'n mekanik ve biyouyumluluk özelliklerini partikül homojenitesine ve materyal yüzey morfolojisine bağlamaktadır.

Birçok araştırma WMTA, GMTA ve PC partikül büyüklüğü ve şeklini kıyaslamıştır (150, 156, 213). Sonuçlara göre; WMTA GMTA'e göre partikül büyüklüğü açısından daha iyidir. PC (213), GMTA ile benzerlik göstermektedir (192). Ayrıca WMTA partikülleri GMTA partiküllerinden daha homojendir (192).

Lee ve ark. (169), GMTA tozunun partikül büyüklüğünü 1-10 μm olarak bildirirken; Camilleri (153) WMTA tozunun hidrasyon öncesi partikül büyüklüğünün yaklaşık 30 μm olduğunu bildirmiştir.

Simanın fiziksel özellikleri kristal büyüklüğünden etkilenebilir. Küçük partikül, likitle kontak yüzeyini arttırıp erken dönem dayanıklılığını arttırır ve kullanım kolaylığı sağlar (199). Son dönemde yapılan bir çalışma (213), MTA'in bazı partiküllerinin 1.5 μm 'den daha küçük olduğunu bildirmektedir ki bu bazı dentin tübül çaplarından daha küçüktür (192). Araştırmacılar bunun, MTA'nın hidrasyon sonrası tıkama kabiliyetinde ve hidrolik tıkaç oluşturabilmesinde önemli bir faktör olduğunu savunmaktadırlar (192). Bu hipotez klinik olarak anlamlı olmayabilir; çünkü kök kanal enstrümantasyonu veya kök ucu kavite preparasyonu sonrası, asitle pürüzlendirme ile smear tabakası uzaklaştırılmadığı sürece dentin tübülleri açık değildir.

k. Pörözite

Birçok araştırmada MTA pörözitesi değerlendirilmiştir (187, 188). Simandaki pörözite miktarı, ilave edilen su miktarına, karıştırma sırasında oluşan hava kabarcığına veya ortamın asidik pH'ına bağlıdır (168, 172, 175, 187, 188).

I. Mikrosertlik

MTA'nın mikrosertliği ortamın pH'ı, materyalin kalınlığı, kondensasyon basıncı, karışan hava miktarı, nem, materyalin asitle pürüzlendirilmesi ve ısı gibi faktörlerden etkilenmektedir (148, 169, 177, 182, 184, 187, 214, 215). Asidik ortam, hem GMTA hem de WMTA mikrosertliğine olumsuz etki yapar (169, 187). MTA hidrasyonuna çevrenin etkisini inceleyen bir araştırmada, hidrasyon fazındaki MTA'da keskin kenarlı ve kübik kristaller tespit edilmiştir (169). Asidik ortamda keskin kenarlı kristaller bulunmamaktadır. Azalmış mikrosertlik buna bağlanmaktadır.

Apikal bariyer olarak kullanılan GMTA ve WMTA'nın 2 mm ve 5 mm kalınlıklarının mikrosertliği araştırılmıştır (177). MTA tipi ve yerleştirme yöntemi dikkate alınmaksızın, 5 mm kalınlık 2 mm kalınlıktan anlamlı olarak daha serttir.

Günümüz bilgilerine göre daha az nem, şelasyon ajanların varlığı ve daha fazla kondensasyon basıncı MTA mikrosertliğini olumsuz etkilemektedir (199).

m. Antibakteriyel ve Antifungal Özellikleri

MTA'n antibakteriyel ve antifungal özellikleri ayrıntılı olarak değerlendirilmiştir ve çelişkili sonuçlar bulunmaktadır (185, 216-229). Çeşitli çalışmalar MTA'nın bazı mikroorganizmalar üzerinde sınırlı antimikrobial etkiye sahip olduğu sonucuna varmıştır (217, 218, 220, 226). Fakültatif ve anaerobik bakteriler üzerinde yapılan bir çalışma (218), MTA'nın bazı fakültatif bakteriler üzerinde bir antibakteriyel etkisi olduğunu ancak anaeroblar üzerinde hiçbir etkisi olmadığını göstermiştir (196). Tersine, Süper EBA ve ZOE, test edilen her iki tip bakteri üzerinde bir miktar anti bakteriyel etki sergilemiştir (218). *Staphylococcus aureus*, *Enterococcus faecalis*, *Pseudomonas aeruginosa*, *Bacillus subtilis*, *Candida albicans*, bir tür mantar ve bu bakteriyel ve fungal türlerinin bir karışımına karşı MTA ve PC ile yapılan bir antimikrobiyel bir çalışmada, her iki malzeme agar ortamında mikrobiyal gelişimi engellemeyen bir tavır sergilemiştir (217). Bazı çalışmalar, GMTA (219, 224, 227), ve WMTA'nın (224), antifungal etkisi olduğunu göstermiştir. Aksine, diğer bazı çalışmalar GMTA'nın sınırlı veya sıfır antifungal etkisi olduğunu göstermiştir (217, 220, 226). Bir deneyde, taze karıştırılmış ve 24 saat sertleştirilmiş GMTA'nın *C. Albicans* üzerinde antifungal etkisi olduğu gösterilmiştir (219). MTA'nın antifungal etkisi yüksek pH değerine veya MTA'dan

ortama yayılan maddelere baęlı olabilir. Tersine, MTA ve PC'nin *C. albicans*, *S. aureus* ve *Escherichia coli* üzerine etkisini karřılařtıran bir alıřmada her iki malzeme iin de herhangi bir antimikrobiyal etki grlmemiřtir (221). Bařka bir alıřma GMTA, WPC ve OPC'nin *Micrococcus luteus*, *S. aureus*, *E. coli*, *P. aeruginosa*, *C. albicans* ve *Enterococcus faecalis* üzerinde antimikrobiyel etkinlięi olduęu sonucuna varmıřtır (227).

Al-Hazaimi ve ark. (221), *C. Albicans* üzerine WMTA'nın antifungal zelliklerini arařtırmıřlar ve MTA konsantrasyonunun anlamlı bir faktr olduęunu bildirmiřlerdir. 25 mg/ml'den daha az WMTA ieren plakalar antifungal zellik gstermemiřtir. 25 mg/ml konsantrasyon ieren plaklar 1. ve 24. saatte antifungal zellik gstermiřtir. 50 mg/ml konsantrasyon tm alıřma boyunca antifungal zellik gstermiřtir. Bařka bir arařtırmada *C. Albicans* üzerinde farklı konsantrasyonlarda GMTA ve WMTA'nın antifungal zellikleri karřılařtırılmıřtır (222). Sonular WMTA iin bir nceki alıřma ile uyumludur. Ancak 25 mg/ml'den daha az konsantrasyon GMTA, *C. Albicans*'a WMTA'ndan anlamlı olarak daha etkilidir. GMTA ve WMTA iin 25 ve 50 mg/ml konsantrasyonlarda sonular aynıdır. MTA'nın antifungal ve antibakteriyel zellikleri üzerine eliřkili sonular, test edilen eřitli mikroorganizma trlerine, hazırlanan materyalin kaynaęına (185, 216-229), MTA'nın tipine ve konsantrasyonuna (221-223, 230) baęlı olabilir.

řu ana kadar yapılan alıřmalar MTA'nın antibakteriyel ve antifungal etkisi olduęunu gstermiřtir. Toz-likit oranının azaltılması MTA'nın antifungal ve antibakteriyel zelliklerini olumsuz olarak etkilemektedir (199).

n. Biyouyumluluk

MTA'nın biyouyumluluęu on yılı ařkın bir sredir ex vivo hcre kltr alıřmalarında, in vivo insan ve hayvan alıřmalarında arařtırmacılar tarafından bildirilmektedir (189).

1. Subkutanz ve İntroossez Deęerlendirme: 1990'lı yıllarda yapılan bakteriyel ve hcre kltr analizi alıřmalarında MTA'nın mutajenik veya sitotoksik olmadıęını bildirmektedir (143, 231, 232). Daha sonra ratlarda (143, 233, 234), Hint domuzu (235) ve tavřanlarda (236) subkutanz ve intraossez olarak MTA rneklerini deęerlendiren alıřmalar yapılmıřtır. Bu alıřmalar, yumuřak doku ve

kemikte minimal enflamatuvar yanıt bildirmiş ve MTA'nın osteogenezisi indükleyebilme yeteneğini doğrulamıştır.

2. Hayvan Çalışmaları: MTA'nın biyouyumluluğu in vivo olarak kopek (237-240) ve maymunlarda (241, 242) kök kanal dolgu materyali olarak çalışılmıştır. Bu çalışmalar, MTA ile tatmin edici periapikal doku cevabı ve iyileşmesi bildirmiştir. Ayrıca hayvan çalışmaları, MTA'nı travmatik ekspozları takiben uygun bir pulpa kaplama materyali olarak bildirmektedir (243-245). MTA, formokrezol ve ferrik sülfata kıyasla in vivo pulpotomi medikamenti olarak değerlendirilmiş ve dentin köprüsü oluşumunu sağlayan ve aynı zamanda normal pulpa histolojisini muhafaza eden ideal bir pulpotomi ajanı olarak bildirilmiştir (246). Çeşitli hücre kültür sistemleri kullanılarak yapılan birkaç araştırma MTA'nın sitotoksitesi en az olan dental materyallerden biri olduğunu göstermektedir (149, 161, 231, 232, 235, 236, 247-282). Ayrıca MTA, amalgam (232, 255, 256, 258, 262), gallium GF2 (232), Super EBA (232, 262, 265, 269, 273), IRM (Dentsply, New York, USA) (255, 256, 274, 279), çeşitli cam iyonomerler (232, 267, 273, 275), gutta perka (273), N-Rickert (Biodinamica, Parana, Brezilya) (273), Diaket (3M Espe, Minnesota, USA) (275), bir siyanoakrilat bazlı adeziv siman (275), Life (Kerr, Kaliforniya, USA) (265, 269, 280), ve Dycal'a (Dentsply, New York, USA) (281) kıyasla sitotoksite açısından daha iyi sonuçlar vermiştir.

MTA, Dycal'a oranla anlamlı olarak daha fazla kalsiyum salmaktadır (270). Hücre kültürüne 0.3 mmol/L kalsiyum klorit eklendiğinde MTA ile aynı oranda hücre çoğalması gözlenmiştir. Bu sonuca dayanarak araştırmacılar, MTA'ndan devam eden iyon salınımının hücre çoğalması için optimum miktarda kalsiyum sağladığı sonucuna varmışlardır (270).

3T3 fibroblast hücreleri üzerine MTA ve kalsiyum hidroksitin etkilerini inceleyen bir araştırma, MTA'nın kalsiyum hidroksite kıyasla anlamlı olarak daha kısa süreli sitotoksik olduğunu göstermiştir (283). Çeşitli hücre kültür çalışmaları, MTA varlığında tip 1 kollojen ve osteokalsin oluşumunu göstermektedir (262, 276, 281, 284).

MTA ile ilgili hücre kültürü çalışmalarında hücrenin cevabı, hücre tipi, çalışma süresi (257, 260, 272, 273), kullanılan materyalin tazeliği (161), vasatın değiştirilme sıklığı (149), MTA ile direkt temas (149, 280), hücre kültür vasatındaki

materyalin konsantrasyonu (285) gibi faktörlere bağlıdır. Kontrol ve diğer test materyalleri ile karşılaştırılan çeşitli hücre kültür çalışmalarında, MTA varlığında çeşitli sitokinler ve biyolojik markerların artışı bildirilmiştir. Bu sitokin ve biyolojik markerlar, interlökin (IL)-1 ∞ (282-286), IL-1 β (282, 286, 287), IL-2 (288), IL-4 (288), IL-6 (282, 286, 287, 289, 290), IL-8 (289), IL-10 (288), IL-18 (287), osteokalsin (256, 276, 284, 286, 287), alkalın fosfataz (256, 284, 291), kemik siyaloprotein (284), osteopontin (260, 284) ve BMP-2'i içermektedir.

Huang ve ark. (288), kalsiyum hidroksit esaslı bir material, Super EBA ve MTA'nın inflamatuvar sitokinler üzerine etkisini karşılaştırmışlardır. Sonuçlar, MTA varlığında IL-4 ve IL-10 miktarının anlamlı olarak daha fazla olduğunu göstermektedir. Simon ve ark. (292), pulpa hücre kültüründe MTA ekstraktı bulunduğunda yoğun tip 1 kollajen ve dentin siyaloprotein oluşumu bildirmişleridir. Bu arada Laurent ve ark. (280), hücre kültürüne MTA ekstraktı eklendiğinde nestin salınımı ve mineralize matriks oluşumu gözlemişlerdir. Pulpa kaplaması sonrası dentin köprüsünde dentin siyaloproteini varlığı doğrulanmıştır (293).

2.3.8. Ferrik Sülfat

Yara yüzeyinde oluşan pıhtı formasyonunun histolojik iyileşmeyi olumsuz yönde etkilediği bilinmektedir. Pulpa tedavileri sırasında oluşan pıhtı, pulpanın üzerine konulan medikament ile temasını engeller. Ayrıca pıhtı içindeki degradasyon ürünleri bakteriler için cazip bir sübstrat oluşturarak bölgede enflamasyon ve enfeksiyonu tetiklerler (39).

Pulpotomi sonrası kalan pulpa dokusunda etkili bir hemostazın pıhtı sorununu ortadan kaldıracağı ve tedavinin başarısını arttıracığı düşünülmüştür. Bazı kanama durdurucu ajanlar ile araştırmalar yapılmıştır. Heilig ve ark. (124), 1984 yılında süt dişlerinde yaptıkları bir klinik çalışmada, pulpotomi sonrası kalan dokuda steril serum fizyolojik emdirilmiş pamuk peletlerle kanama kontrolünü sağladıktan sonra alüminyum klorit emdirilmiş pamuk peletleri kullanmışlardır. Kontrol grubunda yalnızca steril su emdirilmiş pamuk peletler kullanılarak kanama kontrolünü sağlamışlar, daha sonra her iki gruptaki dişleri kalsiyum hidroksit patı ve paslanmaz çelik kronlarla restore etmişlerdir. Araştırmacılar deney grubunda kanama kontrolünü daha kolay sağladıklarını ve radyografik değerlendirmelerin daha başarılı

olduğunu rapor etmişlerdir. Deney grubundaki başarıyı alüminyum kloritin kan damarlarını daraltarak kalsiyum hidroksitin kök pulpası üzerindeki etkisini değiştirmiş olabileceği şeklinde açıklamışlardır.

Pulpotomide kullanılmış olan diğer bir hemostatik ajan %1'lik feracrylum solüsyonudur. Bu solüsyon %0.5-0.05 oranında demir içeren poliakrilik asidin demir tuzudur. Plazma proteinlerine bağlanarak pıhtı oluşturan bu solüsyonun bakterisidal özelliği de bulunmaktadır (294). %1 feracrylum solüsyonu emdirilmiş pamuk peletin 3 dakika kanal ağızlarında bekletilmesi ile kanama kontrolünün sağlandığı bir çalışmada dişlerde %100 klinik başarı izlenmiştir (127). Histolojik incelemede başlangıçta pulpotomi bölgesine yakın eozonofilik bir alan ve bu alanın hemen altında hayalet hücreler ile sınırlı bir enflamasyon bölgesi izlenmiştir. Daha sonra enflamasyon azalmış, 9. ayda normal bir radiküler pulpa dokusu ile karşılaşılmıştır. Başlangıçta izlenen enflamasyonun apikale kadar ilerlememiş olması, feracrylumun molekül büyüklüğü nedeniyle sınırlı penetrasyon gösterebildiği şeklinde yorumlanmıştır (127).

Günümüzde pulpotomide kullanılan hemostatik ajanlar arasında en popüler olanı ferrik sülfattır. Cilt ve mukoza biyopsilerinde hemostaz sağlamak amacıyla kullanılan %20 ferrik subsülfat $[Fe_4(OH)_2(SO_4)_5]$ Monsel solüsyonu olarak bilinir ve tıpta ilk defa Fransa'da bir askeri hastanede bu amaçla kullanılmıştır (295, 296). Bu ajanın diğer bir formu olan ferrik sülfat $Fe_2(SO_4)_3$, asidik pH'sının da yardımıyla kanın hem demir hem de sülfat iyonları ile reaksiyona girmesini ve kan proteinlerinin aglütinasyonunu sağlar. Geleneksel hemostatik ajanlardan farklı olarak ferrik sülfat kanla kimyasal reaksiyona girerek demir-iyon protein kompleksi oluşturur (297). Bu kompleks kesilmiş damar yüzeyini bir zar halinde mekanik olarak kaplar ve hemostaz sağlar (298).

Ferrik sülfat diş hekimliğinde ölçü işlemlerinden hemen önce dişeti retraksiyonu ve endodontik cerrahide kanama kontrolünü sağlamak amacıyla kullanılmaktadır (297, 299, 300). Ferrik sülfatın pulpotomi tedavisinde kullanımı ilk kez 1988 yılında Landau ve Johnsen (301) tarafından maymun dişlerinde yapılan bir çalışmada, kalsiyum hidroksit pulpotomilerinde başarısızlık nedenlerinden biri olarak düşünülen pıhtı oluşumunu ferrik sülfatın hemostatik etkisinden faydalanarak engellemek amacıyla gündeme gelmiştir. Ferrik sülfat kullanılarak kanama kontrolü

yapılmış dişlerle, klasik kalsiyum hidroksit pulpotomisi uygulanan dişler histolojik olarak karşılaştırıldığında ferrik sülfatın kullanıldığı grupta tamir dentini yapımı ve daha iyi bir pulpal cevap izlendiğinden ajanın pulpotomide kullanılması ümit verici bulunmuştur (301).

Daha sonra gerçekleştirilen bazı klinik çalışmalarda süt dişi pulpotomisinde ferrik sülfat tek başına kullanılmış ve klinik başarısı formokrezole yakın bulunmuştur (138, 295, 302). Tüm çalışmalarda üretici firmanın tavsiyesine uyularak %15.5'lik ferrik sülfat solusyonu özel aplikatörü ya da pamuk peletlerle kanal ağzlarına 10-15 saniye uygulanarak kanama kontrolü sağlanmıştır (295, 302-304). Araştırmacıların ferrik sülfatın ikinci kez uygulanması sonrası durmayan pulpal kanamanın varlığında dişlere pulpektomi uyguladıklarını belirtmiş olmaları ajanın enfekte pulpadaki kanamayı maskeleyemediğini göstermektedir (302).

Yapılan insan çalışmalarında ferrik sülfat için klinik ve radyografik olarak %78-100 başarı bildirilmiştir (295, 296, 302). Son yıllarda yayınlanan iki adet retrospektif çalışmada uzun dönemde (36 ay) radyografik başarının %50-74, klinik başarının ise yaklaşık %93-99 olduğu rapor edilmiştir (304, 305). Öte yandan histolojik çalışmalar şimdiye kadar yalnızca hayvanlarda gerçekleştirilebilmiş olup, sonuçlarda ferrik sülfatın formokrezole üstünlüğü gözlenmemiştir (298, 306). Ferrik sülfat reperatif dentin yapımını indüklememekte ve formokrezolle karşılaştırıldığında pulpada daha iyi bir cevap oluşturmamaktadır (295, 305).

Ferrik sülfat kullanımına bağlı en sık karşılaşılan başarısızlık radyograflarda tespit edilen internal rezorpsiyon ve kanal içi kalsifikasyonlardır (295, 302). Araştırmacılar internal rezorpsiyonu hatalı endikasyonlara bağlarken kanal içi kalsifikasyonun sebebini ve mekanizmasını açıklayamamışlardır.

Kanla kimyasal reaksiyon sonucu oluşan kapiller tıkaçın ferrik sülfatın sistemik dağılımını engellediği ve pulpa üzerine uygulanan materyallerin irritan etkileri için de bir bariyer oluşturarak tedavinin başarısında pasif şekilde etkili olduğu düşünülmektedir (50, 297). Ferrik sülfat ve formokrezolün tek başına ve ferrik sülfatın ardından formokrezol uygulanarak yapılan pulpotomi tedavileri retrospektif bir çalışmada karşılaştırılmıştır. Araştırmacılar istatistiksel olarak anlamlı olmamakla birlikte iki ajanın birlikte uygulandığı dişlerde başarısızlığın daha fazla olduğunu bildirmişlerdir. Öte yandan iki ajanın birlikte uygulandığı dişlerin

diğer gruplardakilerden klinik olarak daha şüpheli dişler olduğunu ve pulpotomi tedavilerini farklı operatörlerin yaptığını belirterek; sonuçların bu kriterlerden etkilenmiş olabileceğini bildirmişlerdir (305).

Sonuç olarak sistemik dağılım göstermemesi, dokuyu mumifiye etmemesi, bildirilen yüksek klinik başarı oranları ve kısa uygulama süresi materyali cazip kılsa da bu konuda ileri klinik araştırmalara gerek vardır.

Son yıllarda direkt pulpa kaplamalarından önce hemostaz için çeşitli konsantrasyonlarda sodyum hipoklorit (NaOCl) kullanımı popülerite kazanmıştır (46, 47). Pulpa ile teması halinde %3'lük NaOCl'in biyouyumluluk göstermesi pulpotomide kullanımını gündeme getirmiştir. Ajanın dokuyu çözme özelliği nedeni ile kanama kontrolü dışında bölgenin dezenfeksiyonu, bakteri, debris ve yüzeydeki enflame dokuyu kimyasal olarak ortamdaki uzaklaştırılabilmesi gibi avantajları da vardır (138). Vargas ve ark.'nın (307) süt dişi pulpotomi tedavisinde ferrik sülfat ve sodyum hipokloriti karşılaştırdıkları randomize klinik çalışmada sodyum hipokloritin başarılı bir pulpotomi ajanı olduğu rapor edilmiştir (307).

Süt dişlerinde uygulanan amputasyon tedavileriyle ilgili çalışmalar genellikle kanama kontrol ajanlarının etkinliklerinin karşılaştırılmasına yönelik yapılırken, kanama kontrolünün ardından uygulanan kaide materyallerinin amputasyon prosedürünün başarısına etkisinin incelendiği çalışma sayısı oldukça sınırlıdır (308).

Bu nedenle, bu çalışma, süt dişi pulpotomi tedavisinde ferrik sülfat uygulamasını takiben kaide materyali olarak yerleştirilen kalsiyum hidroksit, çinko oksit öjenol ve MTA ürünlerinin klinik ve radyografik başarı düzeylerini kıyaslamak amacıyla yürütülmüştür.

3. BİREYLER VE YÖNTEM

Bu çalışma, Hacettepe Üniversitesi Tıp Fakültesi Tıbbi, Cerrahi ve İlaç Araştırmaları Etik Kurulu'nun HEK 09/94 numaralı onayı ile yürütülmüştür.

3.1. Araştırmaya Katılan Bireylerin Seçimi

Araştırmaya, Hacettepe Üniversitesi Diş Hekimliği Fakültesi Pedodonti Anabilim Dalı'na tedavi amacıyla başvuran, yaşları 5 - 8 arasında değişen, 40 hasta dahil edilmiştir. Tedavi öncesi hasta ve velilerine tedavinin uygulanışı ile ilgili detaylı bilgi verilmiş ve aydınlatılmış onam formu imzalatılmıştır.

Restoratif tedaviler öncesinde hastaların velilerinden detaylı tıbbi ve dental anamnez alınmıştır. Çalışmaya dahil edilen çocuklarda herhangi bir akut veya kronik sistemik rahatsızlık bulunmaması ve 1. ve 2. süt azı dişlerinde derin okluzal ve aproksimal dentin çürüğü olması kriterleri aranmıştır.

Çalışma öncesi hastaların ağız içi ve dışı tüm klinik muayeneleri yapılmış, gerekli görülen bölgelerden periapikal radyograflar alınmıştır. Klinik ve radyolojik muayeneler sonrasında oluşturulan tedavi planı çerçevesinde, hastaların tüm tedavileri gerçekleştirilmiş ve düzenli aralıklarla kontrol randevularına çağırılmışlardır.

3.2. Araştırma Protokolü ve Tedavi Grupları

En az üç yüzeyinde çürük bulunmasının dışında klinik ve radyolojik olarak sağlıklı olduğu tespit edilen dişler araştırmaya dahil edilmiştir.

Araştırmaya dahil edilmeyecek dişler, aşağıda yer alan ve pulpada enflamasyon ve enfeksiyonun klinik ve radyolojik birer bulgusu olarak kabul edilen kriterlere göre değerlendirilmiştir. Bu dişler araştırma dışında tutularak farklı restoratif, endodontik veya cerrahi tedavi yöntemler uygulanarak tedavi edilmişlerdir.

I) Klinik Değerlendirme Kriterleri:

- a) Spontan Ağrı Şikayeti
- b) Bukkal-Lingual/Palatinal Bölgede Mukozada Şişlik
- c) Bukkal-Lingual/Palatinal Bölgede Palpasyon Hassasiyeti

- d) Bukkal-Lingual/Palatinal Bölgede Perküsyon Hassasiyeti
- e) Bukkal-Lingual/Palatinal Bölgede Dişeti Cebinde Pü
- f) Bukkal-Lingual/Palatinal Bölgede Fistül Oluşumu
- g) Mobilite

II) Radyolojik Değerlendirme Kriterleri:

- a) İnterradiküler Bölgede Radyolüseni
- b) Periradiküler Bölgede Radyolüseni
- c) İnternal/External Kök Rezorbsiyonu
- d) Lamina Dura Kaybı
- e) Patolojik/Anormal Kök Rezorbsiyonu

3.3. Klinik Protokol

Dişlerin preparasyonu öncesinde belirlenen enjeksiyon bölgesine %20 Benzokain içeren bir topikal anesteziik jel (Vision Paste, Hannover, Almanya) uygulanmış, ardından artikain hidroklorür/epinefrin hidroklorür içeren bir anesteziik solüsyon ile (Ultracain D-S Ampul, Aventis, İstanbul) enjeksiyon yapılmış ve rubber-dam uygulanmıştır.

Kavite preparasyonları için ISO 012-018 numaralı tungsten karbit ve ISO 016-018 numaralı çelik rond frezler kullanılmıştır. Çürük dokusu, su soğutması altında türlü aletler ile uzaklaştırılmıştır. Kavite duvarlarındaki çürüğün temizlenmesini takiben, kavite tabanındaki çürük dokusu ISO No. 12-18 çelik frezlerle uzaklaştırılmıştır. Bu işlemler sırasında yumuşak, enfekte dentin uzaklaştırılırken; sert ve etkilenmiş dentin korunmuştur. Çürük temizleme işlemi sonrasında kavite derinliğinin kritik sınıra ulaştığı, pulpadan yansıyan pembe renk ile klinik olarak tespit edilebilen dişlerde; kavitenin en derin bölgesine hızlı sertleşen kalsiyum hidroksit patı (Dycal, Dentsply, New York, USA) yerleştirilmiş ve kalıcı restorasyonun uygunmasını takiben çalışma dışında bırakılmışlardır. Çapı 1 mm' den küçük pulpa açılımı gösteren dişlere direkt pulpa tedavisi uygulanmış ve çalışmadan çıkarılarak restoratif işlemleri tamamlanmıştır.

Bu uygulamalar sırasında çapı 1 mm'yi geçen ve sağlıklı bir kanama gösterdiği izlenen, pulpa dokusunun açığa çıktığı dişlere ise pulpotomi tedavisi uygulanmıştır. Bu amaçla ilgili dişlerde endodontik giriş kavitesi açılmıştır. Kron

pulpasının uzaklaştırılmasını takiben, kavite steril serum fizyolojik ile yıkanmış ve steril pamuk peletler yardımıyla esansiyel nemliliği korunacak şekilde kurutulmuştur. Kanama kontrolü amacıyla %15.5'lik ferrik sülfat solüsyonu (Astringent, Ultradent, South Jordan, Utah) emdirilmiş pamuk peletler üretici firmanın tavsiyesi doğrultusunda, kanal ağızlarına 10-15 saniye uygulanmıştır. Bu uygulama sonrasında hemostazın kalitesi değerlendirilmiş ve başarılı bir kanama kontrolü sağlanmışsa bir sonraki aşamaya geçilmiştir. Kanama kontrolünün sağlanmadığı dişler ise araştırma dışı bırakılarak, daha ileri bir tedavi aşaması olan kanal tedavisi işlemi uygulanmıştır.

Kanama kontrolünün ardından araştırmaya dahil edilen dişler aşağıdaki tedavi gruplarına göre rastgele ayrılarak kalıcı restoratif işlemleri gerçekleştirilmiştir. Randomizasyonun sağlanması için bilgisayar ile oluşturulmuş randomizasyon tablosu kullanılmıştır. Oluşturulan bu tabloda yer alan randomizasyon numaraları mühürlü bir zarfta muhafaza edilmiştir. Araştırmaya dahil edilen her diş için yeni bir zarf açılarak kullanılacak materyal belirlenmiştir. Araştırmada kullanılan materyaller Şekil 3.1.'de gösterilmektedir.

Grup 1 (ZnOE):

Çalışmanın kontrol grubunu teşkil eden çinko oksit öjenol siman (ZnOE), üretici firmanın önerileri doğrultusundaki toz ve likiti oranında karıştırılarak pat haline getirilmiştir. Bir ekskavatör yardımıyla pulpa odasına taşınan ZnOE patı, nemli bir pamuk peletle basınç uygulanmadan kanal ağızlarına adapte edilmiştir. Cam iyonomer siman (Kavitan Pro, Spofa Dental, Markova, Çek Cumhuriyeti) kaide uygulaması ardından prepare edilen dişler paslanmaz çelik kronlarla (Unitek, 3M Espe, Minnesota, USA) restore edilmiştir.

Grup 2 (KH):

Saf kalsiyum hidroksit (KH) (Katolog No: 1020470500, Merck, Darmstadt, Almanya), steril serum fizyolojik ile karıştırılarak pat haline getirilmiştir. Materyal bir ekskavatör yardımı ile pulpa odasına taşınan KH patı basınçsız bir şekilde pulpa odası tabanına kanal ağızlarını örtecek şekilde bırakılmıştır. Diğer restoratif işlemler Grup 1'de olduğu gibi yapılmıştır.

Grup 3 (MTA):

Mineral trioksit agregatı (MTA) (Angelus, Parana, Brezilya) üretici firma önerileri doğrultusundaki toz ve likit oranında karıştırılıp pat haline getirilmiştir. Bir ekskavatör yardımıyla pulpa odasına taşınan MTA patı nemli bir pamuk pelet yardımıyla kanal ağızlarına adapte edilmiştir. Diğer restoratif işlemler Grup 1 ve 2’de olduğu gibi yapılmıştır. Çalışmada yapılan işlemlerin klinik uygulama basamakları Şekil 3.2.’de görülmektedir.

3.4. Klinik ve Radyografik Değerlendirme

Dişler, tedavinin ilk günü ile 1., 3., 6., 12., 18. ve 24. aylarda klinik ve radyografik olarak değerlendirilmiştir. Klinik, radyolojik ve restoratif başarısızlığın değerlendirilmesinde aşağıdaki kriterler göz önünde bulundurulmuştur:

I) Klinik Değerlendirme Kriterleri

- a) Spontan Ağrı Şikayeti
- b) Bukkal-Lingual/Palatinal Bölgede Mukozada Şişlik
- c) Bukkal-Lingual/Palatinal Bölgede Palpasyon Hassasiyeti
- d) Bukkal-Lingual/Palatinal Bölgede Perküsyon Hassasiyeti
- e) Bukkal-Lingual/Palatinal Bölgede Dişeti Cebinde Pü
- f) Bukkal-Lingual/Palatinal Bölgede Fistül Oluşumu
- g) Mobilite

II) Radyolojik Değerlendirme Kriterleri

- a) İnterradiküler Bölgede Radyolüseni
- b) Periradiküler Bölgede Radyolüseni
- c) İnternal/External Kök Rezorbsiyonu
- d) Lamina Dura Kaybı
- e) Patolojik/Anormal Kök Rezorbsiyonu

III) Restoratif Değerlendirme Kriterleri

- a) Kronun Düşmesi
- b) Marjinal Açıklık

Klinik değerlendirme kriterleri konusunda önceden kalibre edilmiş iki klinisyen, her kontrol seansında değerlendirmeleri ayrı ayrı ve araştırma gruplarını bilmeden gerçekleştirmiştir. Şüpheli durumlarda, yapılan tedavinin başarısı veya

başarısızlığına yönelik skorlamalar, bu iki araştırmacının ortak (konsensus) kararı ile alınmıştır. Yukarıda belirlenen kriterlerden en az birinin görülmesi halinde tedavinin başarısız olduğuna karar verilmiştir.

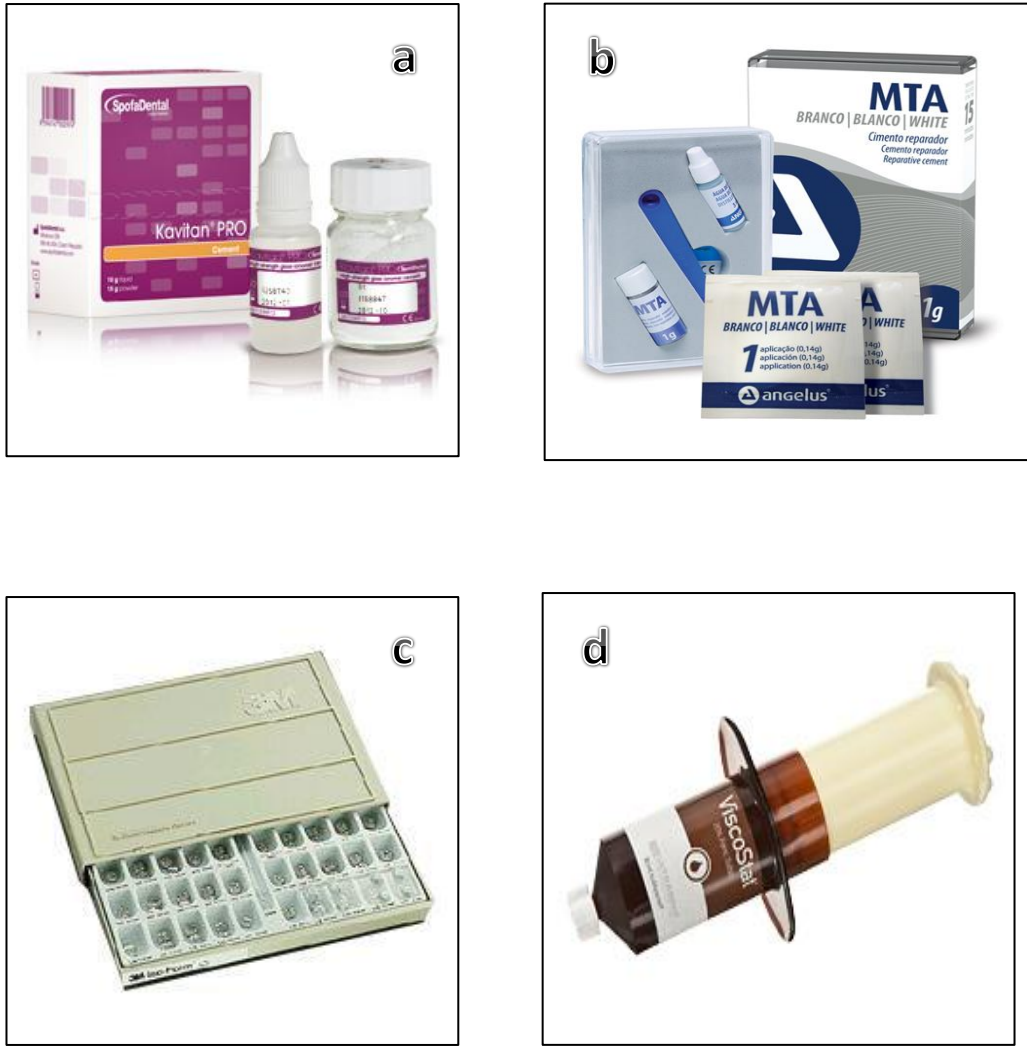Radyolojik değerlendirmede de önceden kalibre edilmiş iki klinisyen, değerlendirmeleri ayrı ayrı ve araştırma gruplarını bilmeden gerçekleştirmiştir. Çelişkili durumlarda, skorlamalar bu iki araştırmacının ortak (konsensus) kararı ile alınmıştır.

Restorasyonların klinik değerlendirilmesi öncesinde dişler gazlı bez ile silinerek yiyecek artıkları ve plak uzaklaştırılmış, ardından diş yüzeyleri hava/su spreyi ile yıkanıp kurutulmuştur. Büyütmesiz ayna ve dik açılı sond ile kronların marjinal uyumları incelenmiştir.

Restorasyonların klinik değerlendirmesinde de araştırmacılar birbirlerinden ayrı olarak ve araştırma gruplarını bilmeden skorlama yapmışlardır. Değerlendirmeler sırasında oluşan çelişkili skorlamalar için değerlendiricilerin ortak kararı (konsensüs) esas alınmıştır.

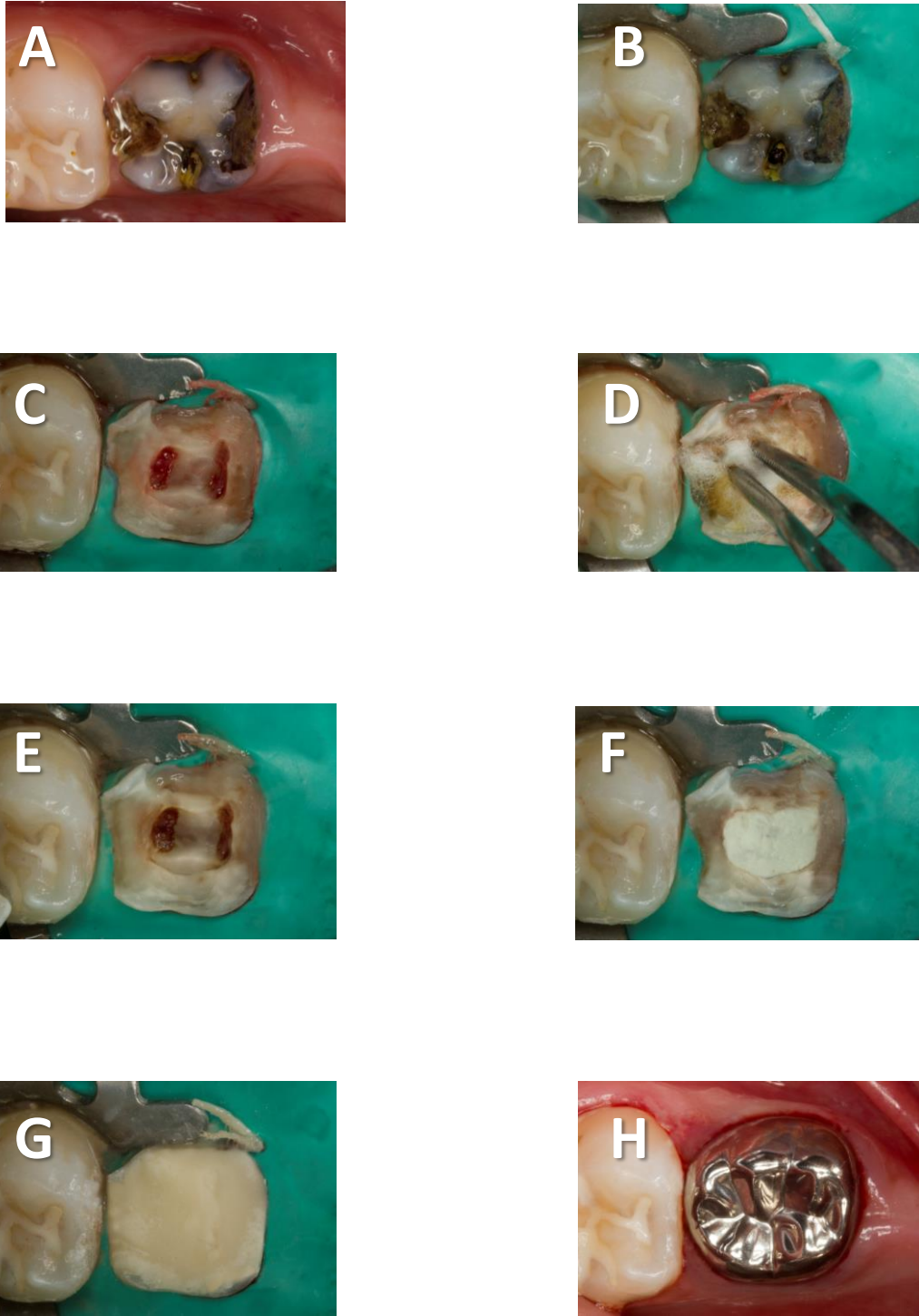
3.5. İstatistiksel Değerlendirme

Verilerin analizi SPSS for Windows 11.5 paket programı (IBM, New York, USA) kullanılarak yapılmıştır. Tanımlayıcı istatistikler vaka sayısı ve (yüzde) şeklinde ifade edilmiştir. Cinsiyetin, lokalizasyonun, diş tipinin ve grupların başarı üzerinde istatistiksel olarak anlamlı etkisinin olup olmadığı Log-Rank testi kullanılarak Kaplan Meier sağkalım analizi ile değerlendirilmiştir. Her bir değişkene ilişkin 6, 12 ve 24 aylık kümülatif başarı hızları, başarılı olarak izlenebildikleri ortalama yaşam süreleri ve bu süreye ilişkin %95 güven aralıkları hesaplanmıştır. Sonuçlar $p < 0.05$ ise istatistiksel olarak anlamlı kabul edilmiştir.



Şekil 3.1. Çalışmada kullanılan restoratif materyaller

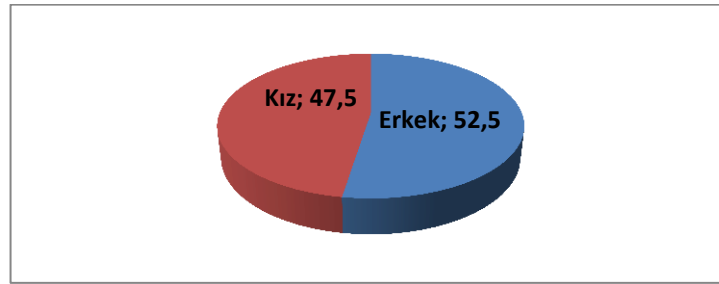
(a. Cam iyonomer siman, b. MTA, c. Paslanmaz çelik kron, d. Ferrik sülfat)



Şekil 3.2. Amputasyon işleminin klinik aşamaları: A. Dişe polisaj işleminin uygulanması B. Rubber Dam izolasyonu C. Endodontik giriş kavitesinin açılması D. Ferrik sülfatla kanama kontrolü E. Kanama kontrolü sonrası kanal ağzlarının görünümü F. Kaide materyalinin yerleştirilmesi G. Cam iyonomer siman uygulanması H. Paslanmaz çelik kronun adaptasyonu ve simantasyonu

4. BULGULAR

Bu çalışmaya 40 hasta katılmıştır. Hastaların yaş ortalaması $69,6 \pm 10,4$ aydır. Çalışmada yer alan kızların erkeklere oranı 0,90'dır (19 kız, 21 erkek). Çalışma sonucunda her bir tedavi grubunda 35 adet olacak şekilde toplam 105 diş pulpotomi tedavisi uygulanmıştır. Diş lokalizasyonlarına göre; sağ üst çenede 26 (%24,8), sol üst çenede 29 (%27,6), sağ alt çenede 24 (%22,9) ve sol alt çenede 26 (%24,8) diş tedavi edilmiştir. Çalışma sonuçlandığında kontrol randevularına gelmeme nedeniyle herhangi bir kayıp yaşanmadığı görülmüştür. Çalışmada tedavi edilen hastaların cinsiyet dağılımları Şekil 4.1., dişlerin numaralarına göre dağılımları Tablo 4.1.'de yer almaktadır.



Şekil 4.1. Hastaların Cinsiyetlere Göre Dağılımı

Tablo 4.1. Olguların Diş Numaralarına Göre Dağılımı

Diş Numarası	Olgu Sayısı (Yüzde)
Diş No	
54	15 (14,3)
55	11 (10,5)
64	16 (15,2)
65	13 (12,4)
74	12 (11,4)
75	14 (13,3)
84	12 (11,4)
85	12 (11,4)
Toplam	105 (100,0)

Çalışma sonucunda, klinik ve radyografik değerlendirme kriterlerine göre 24 aylık takip periyodunda başarı yüzdeleri 82,6 ve 72,0'dir. Grup 1 (ZnOE)'de 2 dişin 12. Ayda, Grup 2 (KH)'de de 1 dişin 15. ayda yapılan kontrol randevusu sırasında ekfoliye olduğu gözlenmiştir. Alınan anamnezlerden bu dişlerin fizyolojik olarak kaybedildikleri öğrenilmiştir. Grup 2 (KH) ve Grup 3'te (MTA) yer alan birer diş 15. ay kontrol randevusunda görülen semptomlar nedeniyle çekilerek yer tutucu tedavisi uygulanmıştır. Ayrıca 24 aylık takip periyodu sonunda tüm kriterlerde klinik olarak başarılı olarak nitelenen dişlerin kümülatif yüzdeleri Grup 1, 2 ve 3 için sırasıyla 88,2, 74,0 ve 85,7'dür. Gruplar arası farklar istatistiksel olarak anlamlı değildir (p=0,234).

Radyografik başarı olarak incelendiğinde 24 aylık takip periyodu sonunda tüm kriterlerde başarılı olarak nitelenen dişlerin kümülatif yüzdeleri Grup 1, 2 ve 3 için sırasıyla 79,2, 62,4 ve 74,3'tür. Gruplar arası farklar istatistiksel olarak anlamlı değildir (p=0,216). Her bir başarı kriterine göre olguların kümülatif dağılımı Tablo 4.2.'de yer almaktadır.

Tablo 4.2. Her Bir Bulgu İçin 24 Ay Sonunda Başarı Yönünden Olguların Dağılımı

Değişkenler	Olgu Sayısı (Yüzde)
Spontan Ağrı	105 (100,0)
Mukozada Sislik	103 (98,1)
Dişeti Cebinde Pü	103 (98,1)
Fistül oluşumu	98 (93,3)
Perküsyon	101 (96,2)
Palpasyon	105 (100,0)
Mobilite	87 (82,9)
Periradiküler RL	105 (100,0)
İnterradiküler RL	86 (81,0)
LD kaybı	84 (80,0)
Patolojik/Anormal Kök Rez.	94 (89,5)
İnternal/Eksternal Kök Rez.	89 (84,8)
Marjial Açıklık	105 (100,0)
Düşmüş Kron	104 (99,0)
Toplam	105 (100,0)

Klinik Bulgular

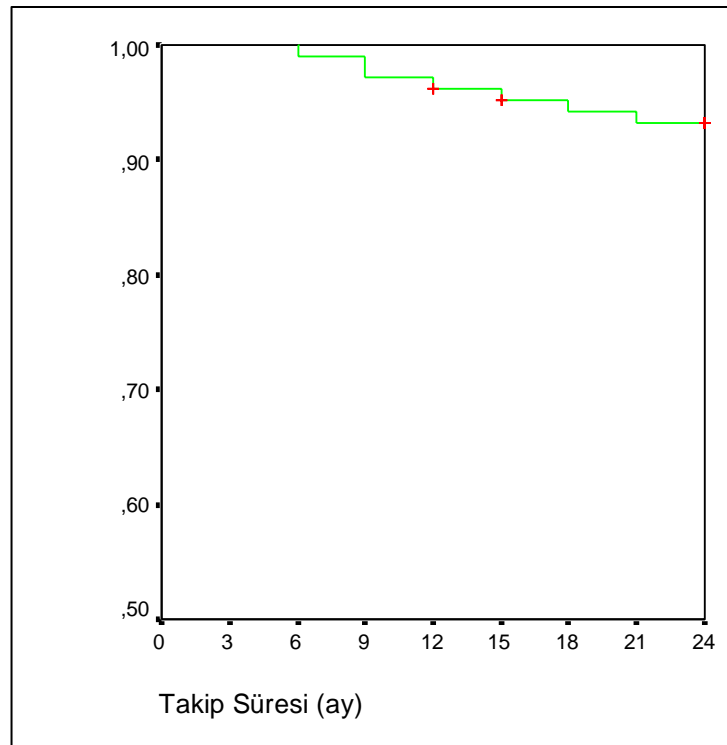
Elde edilen klinik bulgulara göre, hiçbir dişte spontan ağrı hikayesi gözlenmemiştir. Bunun yanısıra klinik muayene sırasında perküsyon ile oluşan ağrı şikayetine de rastlanmamıştır. Mukozada şişlik bulgusu sadece 2 dişte gözlenmiştir. Bu bulgu Grup 2’de (KH) 18. ayda ve Grup 3’te (MTA) 12. ayda birer dişte izlenmiştir. Yirmi dört aylık takip süreci içerisinde dişeti cebinde pü görülen diş sayısı ise 2’dir. Bu bulgu da Grup 1’de (ZnOE) 12. ayda ve Grup 2’de (KH) 9. ayda birer dişte gözlenmiştir.

Tüm gruplar birlikte değerlendirildiğinde, ilk 3 ay içerisinde herhangi bir dişte fistül oluşumuna rastlanmamıştır. Ancak 6. ayda 1 (%0,95), 12. ayda 4 (%3,81), 18. ayda 6 (%5,77), 21. ayda 7 dişte (%6,76) fistül oluşumu gözlenirken sonraki aylarda yeni bir fistül oluşumu kaydedilmemiştir. Fistül oluşumu açısından 24 ay sonunda çalışmada kullanılan materyallerin klinik başarısızlık yüzdeleri Grup 1, 2 ve 3 için sırasıyla 2,86, 11,43 ve 5,81’dir. Aralarındaki fark istatistiksel olarak anlamlı değildir ($p=0,355$).

Dişlerin çenelerdeki dağılımlarının ve diş numaralarının klinik başarıya etkisi fistül oluşumu yönünden incelendiğinde sol üst çenede hiçbir dişte fistül oluşumu gözlenmemiştir. Bu bulgu, sağ üst çenede 55 numaralı dişte 1 adet (%9,09) olmak üzere toplam 1 (%3,85); sol alt çenede 74 numaralı dişte 2 adet (%16,67) olmak üzere toplam 2 (%7,69) ve sağ alt çenede 84 numaralı dişte 1 (%8,33) ve 85 numaralı dişte 3 adet (%25) olmak üzere toplam 4 adet dişte (%16,67) izlenmiştir. Fistül oluşumu açısından çeneler arasında ve diş numaraları arasında istatistiksel olarak anlamlı farklılıklar bulunamamıştır ($p=0,105$ ve $p=0,075$). Demografik ve restoratif özelliklerin fistül oluşumu üzerine etkisi Tablo 4.3., fistül oluşumuyla ilgili Kaplan-Meier eğrisi ise Şekil 4.2.’de yer almaktadır.

Tablo 4.3. Demografik ve klinik özelliklerin fistül oluşumu üzerindeki etkileri

Değişkenler	Sağkalım Hızları %			Ortalama Yaşam Süresi (%95 GA)	Log-Rank	p-değeri
	6 Ay	12 Ay	24 Ay			
Cinsiyet					0,06	0,810
<i>Erkek (55)</i>	100,0	93,4	92,6	23 (22-24)		
<i>Kız (50)</i>	98,0	96,0	93,9	23 (22-24)		
Lokalizasyon					6,14	0,105
Sağ Üst (26)	100,0	100,0	95,8	24 (24-24)		
Sol Üst (29)	100,0	100,0	100,0	HY		
Sol Alt (26)	96,1	92,3	92,3	23 (21-24)		
Sağ Alt (24)	100,0	91,7	83,3	22 (21-24)		
Diş No					12,89	0,075
<i>54 (15)</i>	100,0	100,0	100,0	HY		
<i>55 (11)</i>	100,0	100,0	90,0	24 (23-24)		
<i>64 (16)</i>	100,0	100,0	100,0	HY		
<i>65 (13)</i>	100,0	100,0	100,0	HY		
<i>74 (12)</i>	91,7	83,3	83,3	21 (18-25)		
<i>75 (14)</i>	100,0	100,0	100,0	HY		
<i>84 (12)</i>	100,0	91,7	91,7	23 (21-25)		
<i>85 (12)</i>	100,0	91,7	75,0	22 (19-24)		
Gruplar					2,07	0,354
<i>I (35)</i>	100,0	97,1	97,1	24 (23-24)		
<i>II (35)</i>	97,1	94,3	88,5	23 (22-24)		
<i>III (35)</i>	100,0	97,1	94,2	23 (23-24)		
Genel (105)	99,0	96,2	93,2	23 (23-24)	-	-

**Şekil 4.2.** Fistül oluşumu açısından tüm olgulara ait kümülatif başarı hızı

Tüm gruplar birlikte değerlendirildiğinde, ilk 3 ay içerisinde herhangi bir dişte perküsyon hassasiyeti şikayeti gözlenmemiştir. Ancak 6. ayda 2 (%1,90), 12. ayda 3 (%2,86) ve 18. ayda da toplam 4 dişte (%3,85) bu bulgu kaydedilmiştir. Daha sonraki kontrollerde ise başka herhangi bir dişte perküsyon hassasiyeti bulgusuna rastlanmamıştır. Perküsyon hassasiyeti açısından 24 ay sonunda çalışmada kullanılan materyallerin klinik başarısızlık yüzdeleri Grup 1, 2 ve 3 için sırasıyla 0, 5,81 ve 5,81'dir. Aralarındaki fark istatistiksel olarak anlamlı değildir ($p=0,362$).

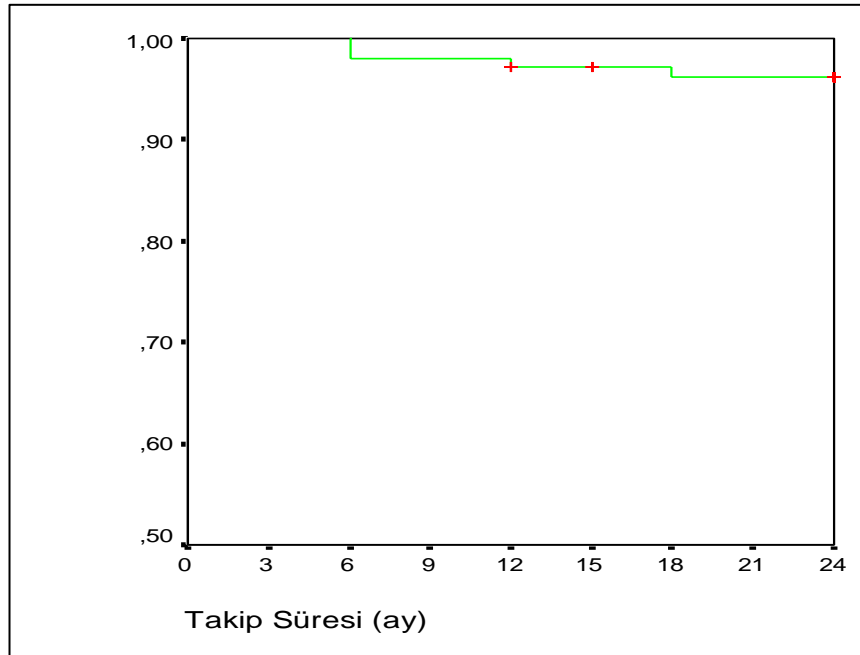
Dişlerin çenelerdeki dağılımlarının ve diş numaralarının klinik başarıya etkisi perküsyon hassasiyeti yönünden incelendiğinde; sağ üst çenede hiçbir dişte perküsyon hassasiyeti görülmemiştir. Bu bulgu, sol üst çenede 64 numaralı dişte 1 adet (%6,25) olmak üzere toplam 1 (%3,45); sol alt çenede 74 numaralı dişte 1 adet (%8,33) olmak üzere toplam 1 (%3,85) ve sağ alt çenede 84 numaralı dişte 1 (%8,33) ve 85 numaralı dişte 1 adet (%8,33) olmak üzere toplam 2 adet dişte (%8,34) gözlenmiştir. İstatistiksel olarak klinik başarı ile diş numarası ve çeneler arasındaki ilişki açısından anlamlı bir fark bulunmamıştır ($p=0,743$ ve $p=0,512$). Demografik ve restoratif özelliklerin perküsyon hassasiyeti üzerine etkisi Tablo 4.4., perküsyon hassasiyeti ile ilgili Kaplan-Meier eğrisi Şekil 4.3.'de yer almaktadır.

Tüm gruplar birlikte değerlendirildiğinde, ilk 3 ay içerisinde 1 (%0,95), 6. ayda 4 (%3,81), 12. ayda 9 (%8,57), 18. ayda 14 (%13,45) ve 24. ayda 18 adet dişte (%17,38) mobilite bulgusu gözlenmiştir. Mobilite bulgusu açısından 24 ay sonunda çalışmada kullanılan materyallerin klinik başarısızlık yüzdeleri Grup 1, 2 ve 3 için sırasıyla 11,43, 25,71 ve 14,29'dur. Aralarındaki fark istatistiksel olarak anlamlı değildir ($p=0,228$).

Tablo 4.4. Demografik ve klinik özelliklerin perküsyon üzerindeki etkileri

Değişkenler	Sağkalım Hızları %			Ortalama Yaşam Süresi (%95 GA)	Log-Rank	p-değeri
	6 Ay	12 Ay	24 Ay			
Cinsiyet					1,27	0,260
<i>Erkek (55)</i>	100,0	98,2	98,2	24 (23-24)		
<i>Kız (50)</i>	96,0	96,0	93,9	23 (22-24)		
Lokalizasyon					2,30	0,512
Sağ Üst (26)	100,0	100,0	100,0	HY		
Sol Üst (29)	100,0	96,5	96,5	24 (23-24)		
Sol Alt (26)	96,1	96,1	96,1	23 (22-25)		
Sağ Alt (24)	95,8	95,8	91,7	23 (22-24)		
Diş No					4,31	0,743
<i>54 (15)</i>	100,0	100,0	100,0	HY		
<i>55 (11)</i>	100,0	100,0	100,0	HY		
<i>64 (16)</i>	100,0	93,7	93,7	23 (22-25)		
<i>65 (13)</i>	100,0	100,0	100,0	HY		
<i>74 (12)</i>	91,7	91,7	91,7	23 (20-25)		
<i>75 (14)</i>	100,0	100,0	100,0	HY		
<i>84 (12)</i>	100,0	100,0	91,7	24 (23-24)		
<i>85 (12)</i>	91,7	91,7	91,7	23 (20-25)		
Gruplar					2,03	0,362
<i>I (35)</i>	100,0	100,0	100,0	HY		
<i>II (35)</i>	97,1	97,1	94,1	23 (22-24)		
<i>III (35)</i>	97,1	94,3	94,3	23 (22-24)		
Genel (105)	98,1	97,1	96,1	23 (23-24)	-	-

GA: Güven Aralığı, HY: Hesaplama Yapılamadı.

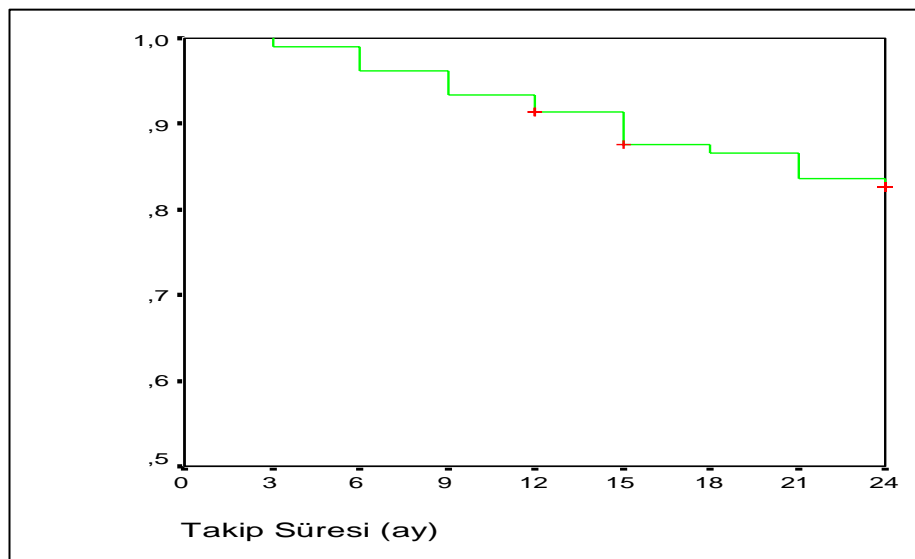
**Şekil 4.3.** Perküsyon hassasiyeti açısından tüm olgulara ait kümülatif başarı hızı

Demografik ve restoratif özelliklerin mobilite üzerine etkisi Tablo 4.5., mobiliteyle ilgili Kaplan-Meier eğrisi de Şekil 4.4.'de yer almaktadır.

Tablo 4.5. Demografik ve klinik özelliklerin mobilite üzerindeki etkileri

Değişkenler	Sağkalım Hızları %			Ortalama Yaşam Süresi (%95 GA)	Log-Rank	p-değeri
	6 Aylık	12 Ay	24 Ay			
Cinsiyet					0,56	0,454
<i>Erkek (55)</i>	98,2	90,9	79,9	22 (21-23)		
<i>Kız (50)</i>	94,0	92,0	85,7	22 (21-24)		
Lokalizasyon					6,28	0,099
Sağ Üst (26)	100,0	96,1	87,8	23 (22-25)		
Sol Üst (29)	100,0	96,5	89,5	23 (22-24)		
Sol Alt (26)	92,3	88,5	84,6	22 (19-24)		
Sağ Alt (24)	91,7	83,3	66,7	20 (18-23)		
Diş No					10,47	0,163
<i>54 (15)</i>	100,0	100,0	92,9	24 (24-24)		
<i>55 (11)</i>	100,0	90,9	80,8	23 (21-25)		
<i>64 (16)</i>	100,0	93,7	87,5	23 (21-24)		
<i>65 (13)</i>	100,0	100,0	91,7	24 (23-24)		
<i>74 (12)</i>	83,3	75,0	75,0	20 (15-24)		
<i>75 (14)</i>	100,0	100,0	92,9	23 (22-25)		
<i>84 (12)</i>	100,0	91,7	75,0	22 (19-24)		
<i>85 (12)</i>	83,3	75,0	58,3	19 (15-23)		
Gruplar					2,96	0,228
<i>I (35)</i>	100,0	97,1	88,2	23 (22-24)		
<i>II (35)</i>	91,4	85,7	74,0	21 (19-23)		
<i>III (35)</i>	97,1	94,3	85,7	23 (21-24)		
Genel (105)	96,2	91,4	82,6	22 (21-23)	-	-

GA: Güven Aralığı.



Şekil 4.4. Mobilite açısından tüm olgulara ait kümülatif başarı hızı

Radyografik Bulgular

Radyografik bulgulara göre, hiçbir dişte periradiküler radyolüsensi saptanmamıştır. 24 aylık takip süresi boyunca herhangi bir bulgu izlenmeyen her bir gruba ait örnek dişlerin radyograf serileri Şekil 4.11., 4.12. ve 4.13.'de görülmektedir.

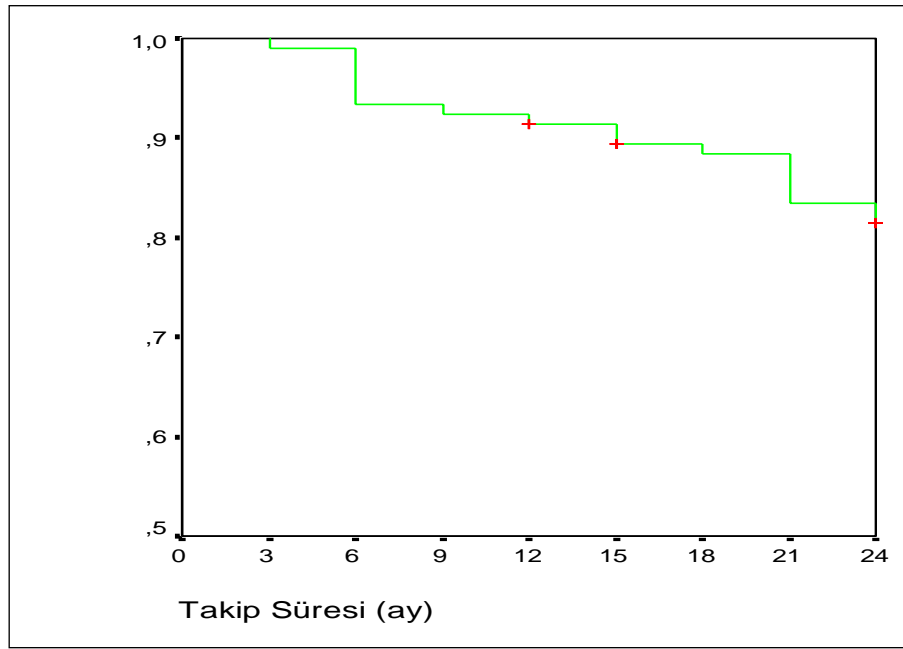
Tüm gruplar birlikte değerlendirildiğinde, ilk 3 ay içerisinde 1 (%0,95), 6. ayda 7 (%6,67), 12. ayda 9 (%8,57), 18. ayda 12 (%11,52) ve 24. ayda 19 adet (%18,1) dişte interradiküler radyolüsensi gözlenmiştir. Interradiküler radyolüsensi açısından 24 ay sonunda çalışmada kullanılan materyallerin radyografik başarısızlık yüzdeleri Grup 1, 2 ve 3 için sırasıyla 8,57, 28,57 ve 17,14'tür. Aralarındaki fark istatistiksel olarak anlamlı değildir ($p=0,085$).

Dişlerin çenelerdeki dağılımlarının ve diş numaralarının radyografik başarıya etkisi interradiküler radyolüsensi yönünden incelendiğinde; bu bulgu 24 ay sonunda sağ üst çenede 54 numaralı dişte 1 (%6,67) ve 55 numaralı dişte 1 adet (%9,09) olmak üzere toplam 2 (%7,69); sol üst çenede 64 numaralı dişte 2 (%12,5) ve 65 numaralı dişte 2 adet (%15,38) olmak üzere toplam 4 (%13,79); sol alt çenede 74 numaralı dişte 2 (%16,67) ve 75 numaralı dişte 2 adet (%14,29) olmak üzere toplam 4 (%15,38) ve sağ alt çenede 84 numaralı dişte 2 (%16,67) ve 85 numaralı dişte 7 adet (%58,33) olmak üzere toplam 9 adet dişte (%37,5) gözlenmiştir. Radyografik değerlendirmelerde dişlerin çenelerdeki lokalizasyonlarının ve diş numaralarının radyografik başarı üzerine etkileri istatistiksel olarak anlamlıdır ($p=0,026$ ve $p=0,008$). Demografik ve restoratif özelliklerin interradiküler radyolüsensi üzerine etkisi Tablo 4.6., interradiküler radyolüsensi oluşumuyla ilgili Kaplan-Meier eğrisi Şekil 4.5.'de yer almaktadır.

Tablo 4.6. Demografik ve Restoratif Özelliklerin İnterradiküler RL Üzerindeki Etkilerinin İncelenmesi

Değişkenler	Sağkalım Hızları %			Ortalama Yaşam Süresi (%95 GA)	Log-Rank	p-değeri
	6 Aylık	12 Ay	24 Ay			
Cinsiyet					0,20	0,658
<i>Erkek (55)</i>	94,5	90,9	83,4	22 (21-23)		
<i>Kız (50)</i>	92,0	92,0	79,2	22 (21-24)		
Lokalizasyon					9,30	0,026
Sağ Üst (26)	100,0	100,0	91,7	24 (23-24) ^a		
Sol Üst (29)	96,5	93,1	85,7	23 (21-24) ^b		
Sol Alt (26)	96,1	92,3	84,4	22 (20-24)		
Sağ Alt (24)	95,8	79,2	62,5	19 (16-22) ^{a,b}		
Diş No					18,97	0,008
<i>54 (15)</i>	100,0	100,0	92,9	24 (23-24) ^c		
<i>55 (11)</i>	100,0	100,0	90,0	24 (23-24) ^d		
<i>64 (16)</i>	93,7	87,5	87,5	22 (20-25) ^e		
<i>65 (13)</i>	100,0	100,0	83,3	24 (23-24) ^f		
<i>74 (12)</i>	91,7	83,3	83,3	21 (18-25)		
<i>75 (14)</i>	100,0	100,0	92,9	23 (22-25) ^g		
<i>84 (12)</i>	91,7	91,7	83,3	22 (18-25)		
<i>85 (12)</i>	66,7	66,7	41,7	17 (12-21) ^{c,d,e,f,g}		
Gruplar					4,93	0,085
<i>I (35)</i>	97,1	94,3	91,2	23 (22-24)		
<i>II (35)</i>	88,6	85,7	70,6	21 (19-23)		
<i>III (35)</i>	94,3	94,3	82,6	23 (21-24)		
Genel (105)	93,3	91,4	81,4	22 (21-23)	-	-

GA: Güven Aralığı, a: Sağ Üst ile Sağ Alt arasındaki fark istatistiksel olarak anlamlı (p=0,010), b: Sol Üst ile Sağ Alt arasındaki fark istatistiksel olarak anlamlı (p=0,044), c: 54 nolu diş ile 85 nolu diş arasındaki fark istatistiksel olarak anlamlı (p=0,003), d: 55 nolu diş ile 85 nolu diş arasındaki fark istatistiksel olarak anlamlı (p=0,014), e:64 nolu diş ile 85 nolu diş arasındaki fark istatistiksel olarak anlamlı (p=0,013), f: 65 nolu diş ile 85 nolu diş arasındaki fark istatistiksel olarak anlamlı (p=0,019), g: 75 nolu diş ile 85 nolu diş arasındaki fark istatistiksel olarak anlamlı (p=0,013).



Şekil 4.5. İnterradiküler radyolüsensi açısından kümülatif başarı hızı

Tüm gruplar birlikte değerlendirildiğinde, ilk 3 ay içerisinde 1 (%0,95), 6. ayda 6 (%5,71), 12. ayda 11 (%10,48), 18. ayda 14 (%13,42), ve 24. ayda 21 adet dişte (%20) lamina dura kaybı görülmüştür. Lamina dura kaybı açısından 24 ay sonunda çalışmada kullanılan materyallerin radyografik başarısızlık yüzdeleri Grup 1, 2 ve 3 için sırasıyla 14,29, 28,57 ve 17,14'tür. Aralarındaki fark istatistiksel olarak anlamlı değildir ($p=0,256$). Lamina dura kaybı ve interradiküler radyolüsensinin görüldüğü Grup 2'ye ait bir örneğin radyograf serisi Şekil 4.15.'te görülmektedir.

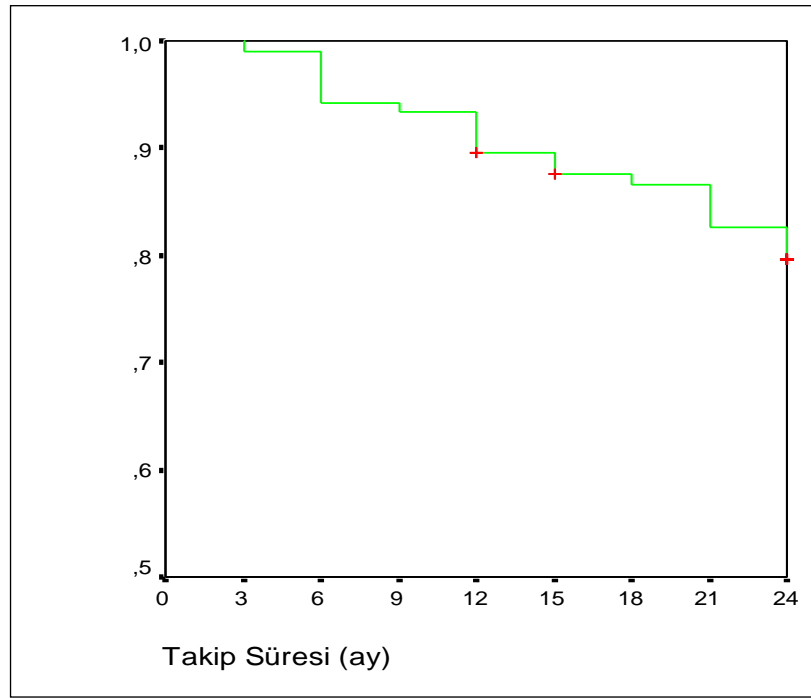
Dişlerin çenelerdeki dağılımlarının ve diş numaralarının radyografik başarıya etkisi lamina dura kaybı yönünden incelendiğinde; bu bulgu 24 ay sonunda sağ üst çenede 54 numaralı dişte 1 (%6,67) ve 55 numaralı dişte 2 adet (%18,18) olmak üzere toplam 3 (%11,54); sol üst çenede 64 numaralı dişte 2 (%12,5) ve 65 numaralı dişte 2 adet (%15,38) olmak üzere toplam 4 (%13,79); sol alt çenede 74 numaralı dişte 2 (%16,67) ve 75 numaralı dişte 3 adet (%21,43) olmak üzere toplam 5 (%19,23) ve sağ alt çenede 84 numaralı dişte 2 (%16,67) ve 85 numaralı dişte 7 adet (%58,33) olmak üzere toplam 9 adet dişte (%27,5) gözlenmiştir. Lamina dura kaybı ile dişlerin çenelerdeki lokalizasyonları arasındaki ilişki istatistiksel olarak anlamlı değildir ($p=0,063$). Ancak diş numaraları ile ilişki açısından anlamlı bir fark bulunmuştur ($p=0,016$). Demografik ve restoratif özelliklerin lamina dura kaybı

üzerine etkisi Tablo 4.7., lamina dura kaybıyla ilgili Kaplan-Meier eğrisi Şekil 4.6.'de yer almaktadır.

Tablo 4.7. Demografik ve restoratif özelliklerin lamina dura kaybı üzerindeki etkileri

Değişkenler	Sağkalım Hızları %			Ortalama Yaşam Süresi (%95 GA)	Log-Rank	p-değeri
	6 Aylık	12 Ay	24 Ay			
Cinsiyet					0,00	0,979
<i>Erkek (55)</i>	94,5	87,3	79,9	22 (20-23)		
<i>Kız (50)</i>	94,0	92,0	79,2	22 (21-24)		
Lokalizasyon					7,31	0,063
Sağ Üst (26)	100,0	96,1	87,8	23 (22-24)		
Sol Üst (29)	100,0	89,7	86,1	23 (21-24)		
Sol Alt (26)	96,1	92,3	80,4	22 (20-24)		
Sağ Alt (24)	95,8	79,2	62,5	19 (16-22)		
Diş No					17,16	0,016
<i>54 (15)</i>	100,0	100,0	92,9	24 (23-24) ^a		
<i>55 (11)</i>	100,0	90,9	80,8	23 (21-25)		
<i>64 (16)</i>	100,0	87,5	87,5	23 (21-24) ^b		
<i>65 (13)</i>	100,0	92,3	83,9	23 (21-26) ^c		
<i>74 (12)</i>	91,7	83,3	83,3	21 (18-25)		
<i>75 (14)</i>	100,0	100,0	78,6	23 (22-25) ^d		
<i>84 (12)</i>	91,7	91,7	83,3	22 (18-25)		
<i>85 (12)</i>	66,7	66,7	41,7	17 (12-21)		
Gruplar					2,73	0,256
<i>I (35)</i>	97,1	91,4	85,3	23 (21-24)		
<i>II (35)</i>	91,4	85,7	70,6	21 (19-23)		
<i>III (35)</i>	94,3	91,4	82,9	22 (21-24)		
Genel (105)	94,3	89,5	79,6	22 (21-23)	-	-

GA: Güven Aralığı, a: 54 nolu diş ile 85 nolu diş arasındaki fark istatistiksel olarak anlamlı (p=0,003), b: 64 nolu diş ile 85 nolu diş arasındaki fark istatistiksel olarak anlamlı (p=0,010), c: 65 nolu diş ile 85 nolu diş arasındaki fark istatistiksel olarak anlamlı (p=0,024), d: 75 nolu diş ile 85 nolu diş arasındaki fark istatistiksel olarak anlamlı (p=0,030).



Şekil 4.6. Lamina dura kaybı açısından tüm olgulara ait kümülatif başarı hızı

Tüm gruplar birlikte değerlendirildiğinde, ilk 6 ay içerisinde hiçbir dişte patolojik/anormal kök rezorbsiyonu görülmezken; bu bulgu 12. ayda 6 (%5,71), 18. ayda 9 (%8,64) ve 24. ayda 11 adet dişte (%10,5) gözlenmiştir. Patolojik/anormal kök rezorbsiyonu açısından 24 ay sonunda kullanılan materyallerin radyografik başarısızlık yüzdeleri Grup 1, 2 ve 3 için sırasıyla 2,86, 17,34 ve 11,43'tür. Aradaki fark istatistiksel olarak anlamlı değildir ($p=0,155$). Patolojik/anormal kök rezorbsiyonun izlendiği Grup 3'e ait bir örneğin radyograf serisi Şekil 4.16.'te izlenmektedir.

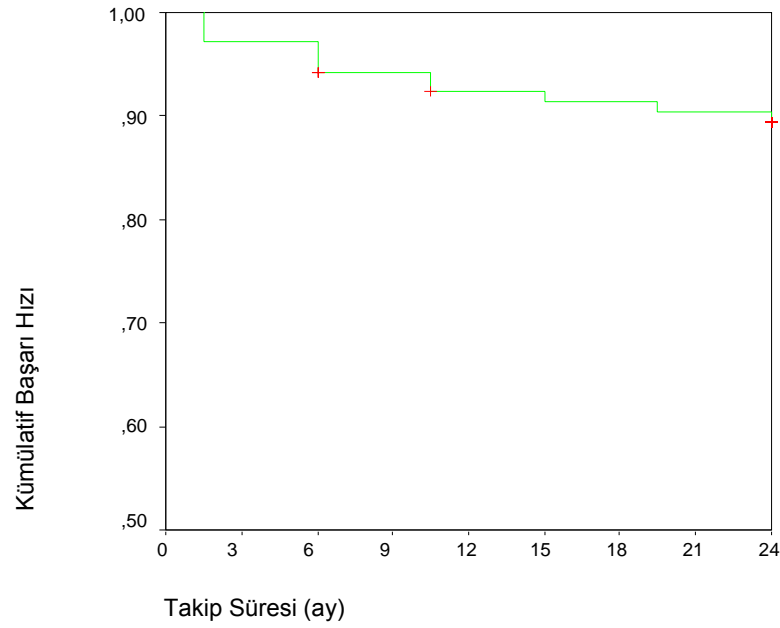
Dişlerin çenelerdeki dağılımlarının ve diş numaralarının radyografik başarıya etkisi patolojik/anormal kök rezorbsiyonu yönünden incelendiğinde; bu bulgu, 24 ay sonunda sağ üst çenede 55 numaralı dişte 2 adet (%18,18) olmak üzere toplam 2 (%7,69); sol üst çenede 64 numaralı dişte 1 (%6,25) ve 65 numaralı dişte 1 adet (%7,69) olmak üzere toplam 2 (%6,9); sol alt çenede 74 numaralı dişte 2 (%16,67) ve 75 numaralı dişte 1 adet (%7,14) olmak üzere toplam 3 (%11,54) ve sağ alt çenede 84 numaralı dişte 2 (%16,67) ve 85 numaralı dişte 2 adet (%16,67) olmak üzere toplam 4 adet dişte (%16,67) gözlenmiştir. Patolojik/anormal kök rezorbsiyon bulgusu ile dişlerin çenelerdeki lokalizasyonları ve diş numarası arasındaki ilişkiler

istatistiksel olarak anlamlı değildir ($p=0,650$ ve $p=0,717$). Demografik ve restoratif özelliklerin patolojik/anormal kök rezorbsiyonu üzerine etkisi Tablo 4.8., patolojik/anormal kök rezorbsiyonu ile ilgili Kaplan-Meier eğrisi Şekil 4.7.'da yer almaktadır.

Tablo 4.8. Demografik ve restoratif özelliklerin patolojik/anormal kök rezorbsiyonu üzerindeki etkileri

Değişkenler	Sağkalım Hızları %			Ortalama Yaşam Süresi (%95 GA)	Log-Rank	p-değeri
	6 Aylık	12 Ay	24 Ay			
Cinsiyet					0,57	0,452
<i>Erkek (55)</i>	100,0	94,5	87,2	23 (22-24)		
<i>Kız (50)</i>	100,0	94,0	91,9	23 (22-24)		
Lokalizasyon					1,64	0,650
Sağ Üst (26)	100,0	96,1	92,0	23 (23-24)		
Sol Üst (29)	100,0	96,5	93,0	24 (22-25)		
Sol Alt (26)	100,0	92,3	88,5	23 (21-24)		
Sağ Alt (24)	100,0	91,7	83,3	22 (20-24)		
Diş No					4,53	0,717
<i>54 (15)</i>	100,0	100,0	100,0	HY		
<i>55 (11)</i>	100,0	90,9	80,8	23 (21-25)		
<i>64 (16)</i>	100,0	93,7	93,7	23 (22-25)		
<i>65 (13)</i>	100,0	100,0	91,7	24 (24-24)		
<i>74 (12)</i>	100,0	91,7	83,3	22 (19-25)		
<i>75 (14)</i>	100,0	100,0	92,9	23 (22-25)		
<i>84 (12)</i>	100,0	91,7	83,3	22 (19-25)		
<i>85 (12)</i>	100,0	91,7	83,3	22 (20-25)		
Gruplar					3,74	0,154
<i>I (35)</i>	100,0	97,1	97,1	24 (23-24)		
<i>II (35)</i>	100,0	91,4	82,7	22 (21-24)		
<i>III (35)</i>	100,0	94,3	88,6	23 (22-24)		
Genel (105)	100,0	94,3	89,4	23 (22-24)	-	-

GA: Güven Aralığı, HY: Hesaplama Yapılamadı.



Şekil 4.7. Patolojik/anormal kök rezorbsiyonu açısından tüm olgulara ait kümülatif başarı hızı

Tüm gruplar birlikte değerlendirildiğinde, ilk 3 ayda 3 (%2,86), 6. ayda 4 (%3,81), 9. ayda 6 (%5,71), 15. ayda 8 (%7,66), 18. ayda 12 (%11,63), ve 24. ayda 16 adet dişte (%15,2) internal/eksternal kök rezorbsiyonu gözlenmiştir. İnternal/eksternal kök rezorbsiyonu açısından 24 ay sonunda çalışmada kullanılan materyallerin radyografik başarısızlık yüzdeleri Grup 1, 2 ve 3 için sırasıyla 14,29, 20 ve 11,43'tür. Aralarındaki farklar istatistiksel olarak anlamlı değildir ($p=0,573$). İnternal/eksternal kök rezorbsiyonun izlendiği Grup 1'e ait bir örneğin radyograf serisi Şekil 4.14.'te izlenmektedir.

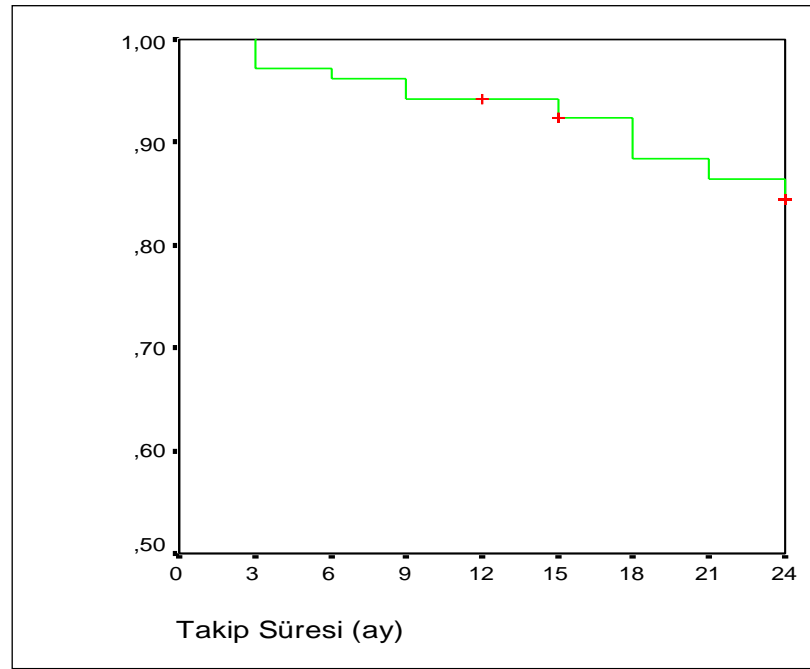
Dişlerin çenelerdeki dağılımlarının ve diş numaralarının radyografik başarıya etkisi internal/eksternal kök rezorbsiyonu yönünden incelendiğinde; bu bulgu 24 ay sonunda sağ üst çenede 54 numaralı dişte 1 (%6,67) ve 55 numaralı dişte 3 adet (%17,27) olmak üzere toplam 4 (%15,38); sol üst çenede 64 numaralı dişte 1 (%6,25) ve 65 numaralı dişte 1 adet (%7,69) olmak üzere toplam 2 (%6,9); sol alt çenede 74 numaralı dişte 1 (%8,33) ve 75 numaralı dişte 2 adet (%14,29) olmak üzere toplam 3 (%11,54) ve sağ alt çenede 84 numaralı dişte 3 (%25) ve 85 numaralı dişte 4 adet (%33,33) olmak üzere toplam 7 adet dişte (%29,17) gözlenmiştir. İnternal/eksternal kök rezorbsiyonu ile dişlerin çenelerdeki lokalizasyonları ve diş

numarası arasındaki ilişkiler istatistiksel olarak anlamlı değildir ($p=0,144$ ve $p=0,320$). Demografik ve restoratif özelliklerin internal/eksternal kök rezorbsiyonu üzerine etkisi Tablo 4.9., internal/eksternal kök rezorbsiyonu ile ilgili Kaplan-Meier eğrisi Şekil 4.8.'de yer almaktadır.

Tablo 4.9. Demografik ve Restoratif Özelliklerin İnternal/Eksternal Kök Rezorbsiyonu Üzerindeki Etkilerinin İncelenmesi

Değişkenler	Sağkalım Hızları %			Ortalama Yaşam Süresi (%95 GA)	Log-Rank	p-değeri
	6 Ay	12 Ay	24 Ay			
Cinsiyet					3,73	0,053
<i>Erkek (55)</i>	94,5	92,7	77,7	22 (20-23)		
<i>Kız (50)</i>	98,0	96,0	91,8	23 (22-24)		
Lokalizasyon					5,41	0,144
Sağ Üst (26)	96,1	92,3	83,9	22 (20-24)		
Sol Üst (29)	100,0	100,0	92,6	24 (23-24)		
Sol Alt (26)	96,1	96,1	88,5	23 (21-25)		
Sağ Alt (24)	91,7	87,5	70,8	21 (18-24)		
Diş No					8,14	0,320
<i>54 (15)</i>	100,0	100,0	92,9	23 (22-25)		
<i>55 (11)</i>	90,9	81,8	71,6	21 (17-24)		
<i>64 (16)</i>	100,0	100,0	93,3	24 (23-24)		
<i>65 (13)</i>	100,0	100,0	91,7	24 (23-24)		
<i>74 (12)</i>	91,7	91,7	91,7	22 (19-26)		
<i>75 (14)</i>	100,0	100,0	85,7	23 (22-25)		
<i>84 (12)</i>	91,7	83,3	75,0	21 (17-24)		
<i>85 (12)</i>	91,7	91,7	66,7	21 (17-25)		
Gruplar					1,11	0,573
<i>I (35)</i>	100,0	97,1	85,0	23 (22-24)		
<i>II (35)</i>	88,6	88,6	79,7	21 (19-24)		
<i>III (35)</i>	100,0	97,1	88,4	23 (22-24)		
Genel (105)	96,2	94,3	84,4	22 (22-23)	-	-

GA: Güven Aralığı.



Şekil 4.8. İnternal/eksternal kök rezorbsiyonu açısından tüm olgulara ait kümülatif başarı hızı

Restoratif Bulgular

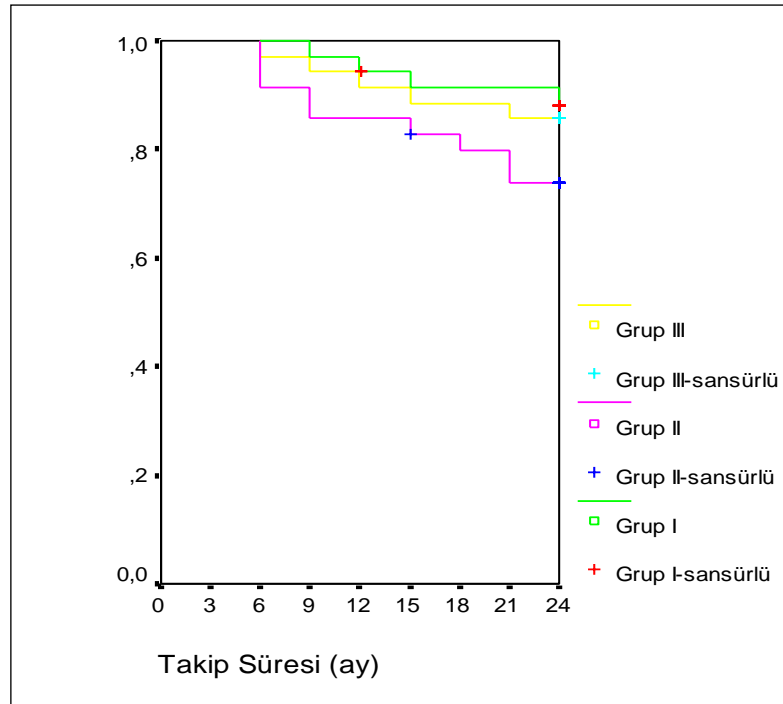
Restorasyonla ilgili bulgular incelendiğinde 24 ay sonunda hiçbir dişte restorasyon ve dişeti marjini arasında bir açıklık görülmemiştir.

Yirmidört aylık kontrol randevuları sırasında 1 dişte (%0,95) 12. ayda paslanmaz çelik kronun dişten uzaklaştığı tespit edilmiştir. Kronun uzaklaştığı diş Grup 3'te yer alırken, düşmenin teşhisi 12 aylık kontroller sırasında teşhis edilmiştir.

Çalışmamızda tedavi edilen dişlerde, hem klinik hem de radyografik başarısızlık kriterlerin en az birinin görülmesi, uygulanan materyalin başarısızlığı olarak nitelendirilmiştir. Buna göre klinik olarak tüm kriterlerde başarılı olarak görülen dişlerin takip periyotlarındaki kümülatif yüzdeleri Tablo 4.10. ve Şekil 4.9.'da, radyografik kümülatif başarı yüzdeleri ise Tablo 4.11. ve Şekil 4.10.'da yer almaktadır.

Tablo 4.10. En Az Bir Klinik Gösterge Başarısızlığı Yönünden Gruplara Göre Kümülatif Başarı Olasılıkları

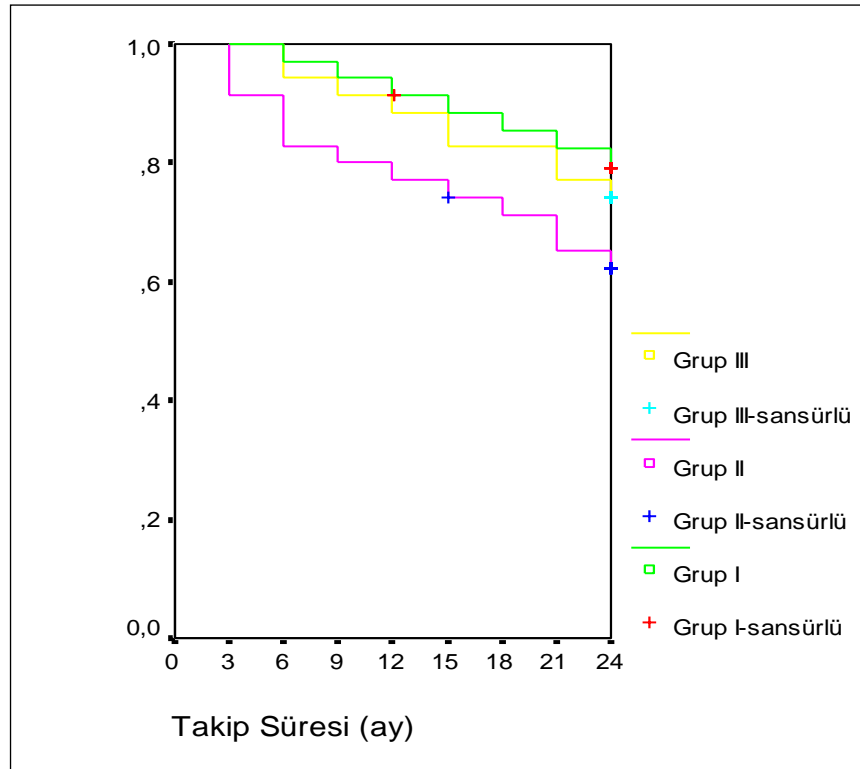
İzlem Aralığı (ay)	Grup 1	Grup 2	Grup 3
1	%100,0	%100,0	%100,0
3	%100,0	%100,0	%100,0
6	%100,0	%91,4	%97,1
12	%94,3	%85,7	%91,4
18	%91,2	%79,9	%88,6
24	%88,2	%74,0	%85,7



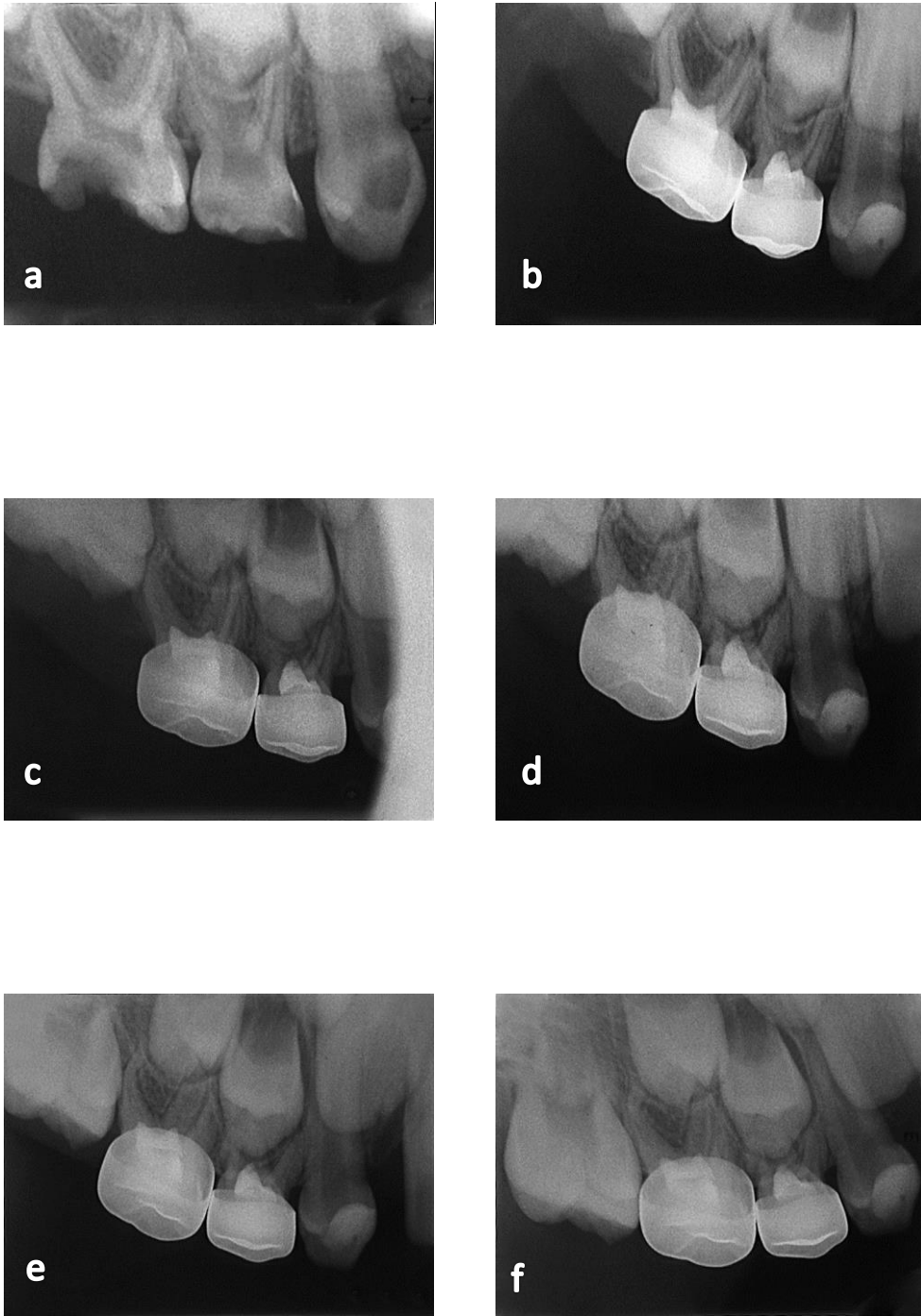
Şekil 4.9. En Az Bir Klinik Gösterge Başarısızlığı Yönünden Gruplara Göre Kümülatif Sağkalım Olasılıkları

Tablo 4.11. En az bir radyolojik gösterge başarısızlığı yönünden gruplara göre kümülatif başarı olasılıkları

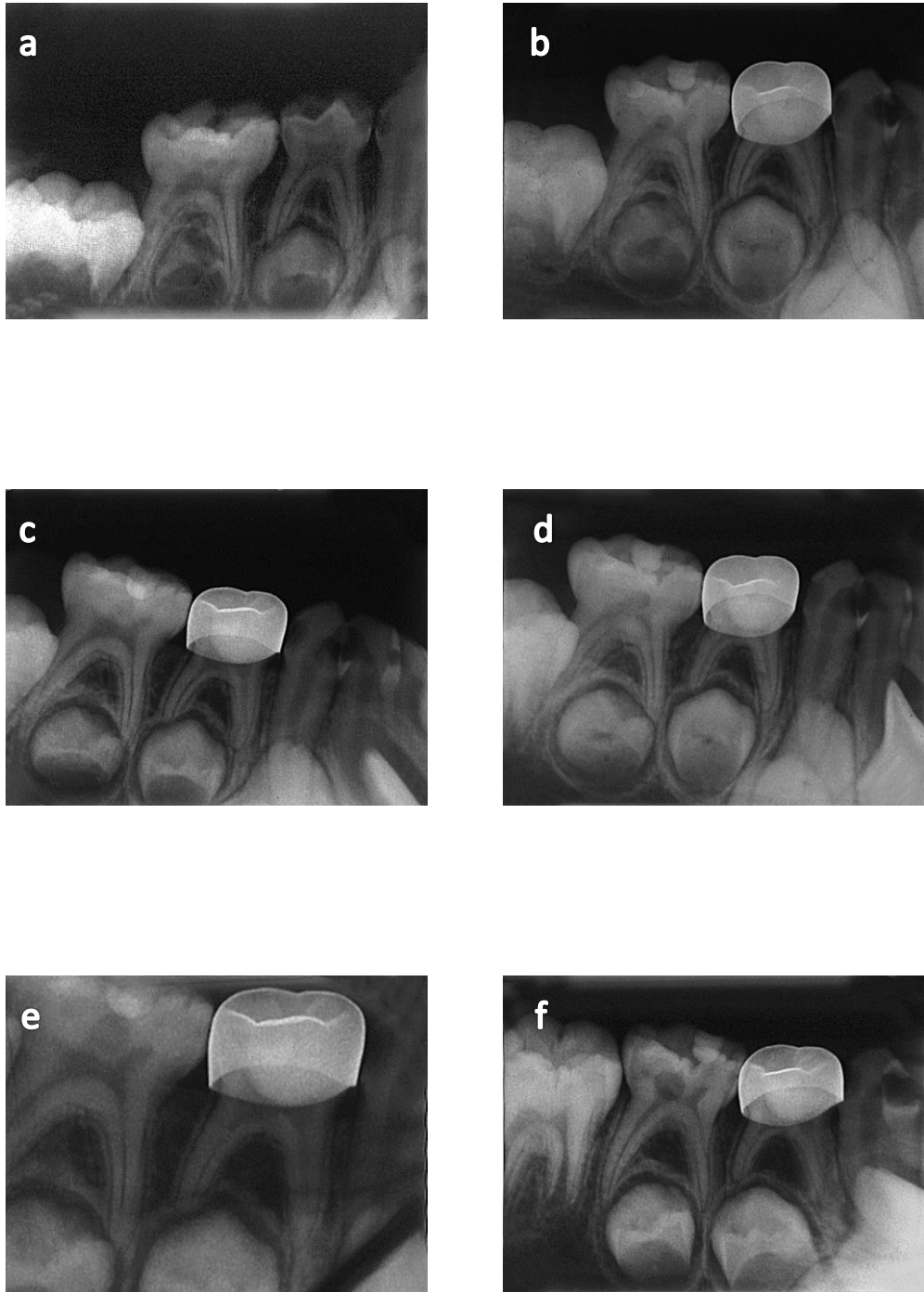
İzlem Aralığı (ay)	Grup 1	Grup 2	Grup 3
1	%100,0	%100,0	%100,0
3	%100,0	%91,3	%100,0
6	%97,1	%82,9	%94,3
12	%91,4	%77,1	%88,6
18	%85,2	%71,3	%82,9
24	%79,2	%62,4	%74,3



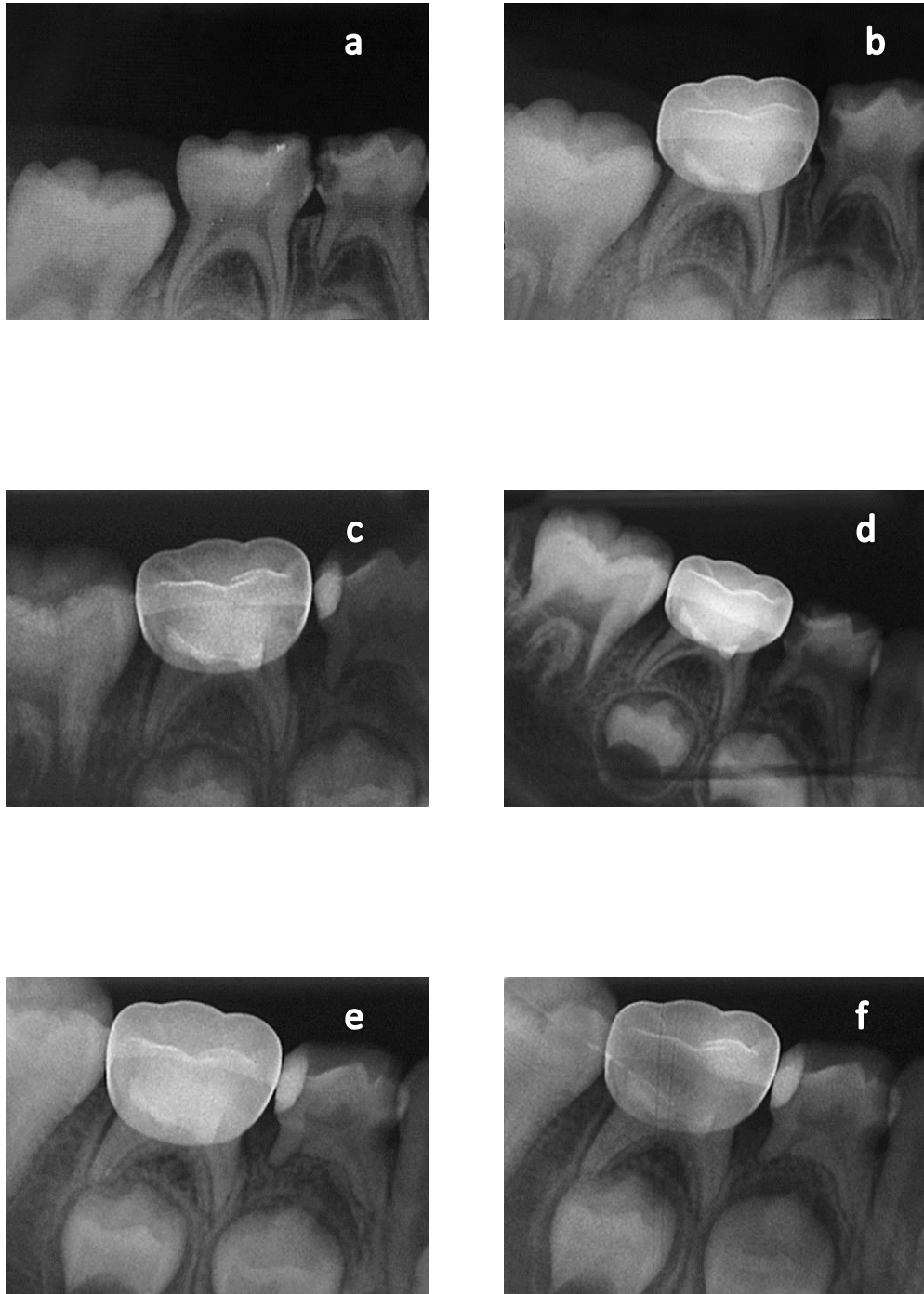
Şekil 4.10. En az bir radyolojik gösterge başarısızlığı yönünden gruplara göre kümülatif sağkalım olasılıkları



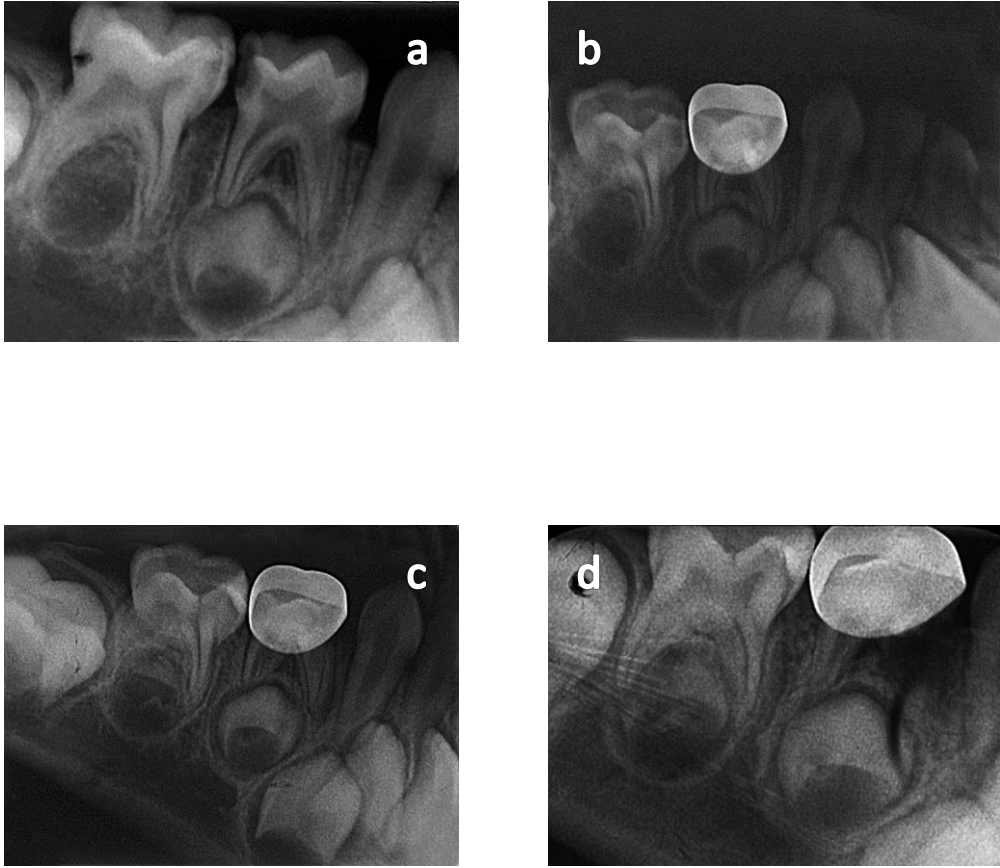
Şekil 4.11. Grup 1'e ait bir örnekte 54 ve 55 numaralı dişlerin radyografik görüntüleri: a. Başlangıç, b. İlk gün, c. 3. ay, d. 6. ay, e. 12. ay, f. 24. ay



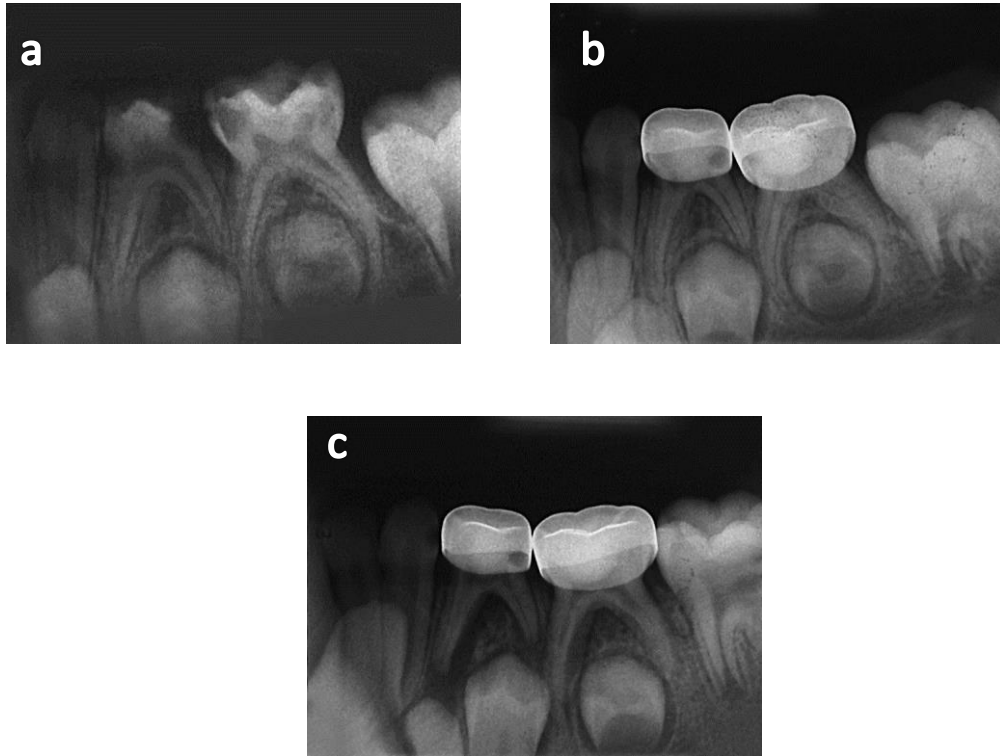
Şekil 4.12. Grup 2'ye ait bir örnekte 84 numaralı dişin radyografik görüntüleri a. Başlangıç, b. İlk gün, c. 3. ay, d. 6. ay, e. 12. ay, f. 24. ay



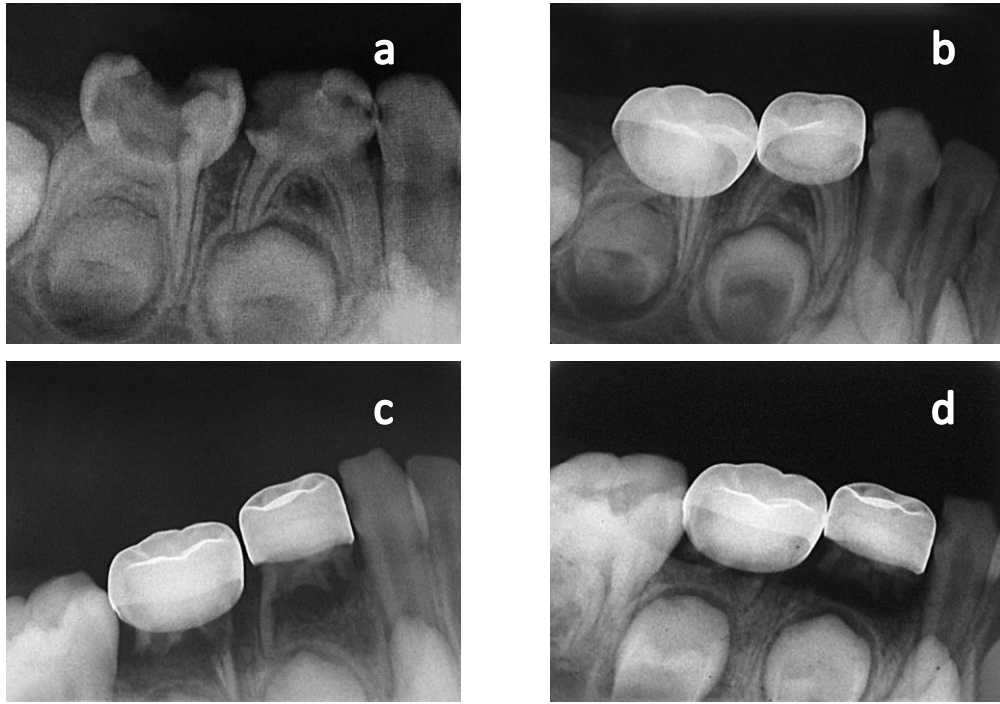
Şekil 4.13. Grup 3'e ait bir örnekte 85 numaralı dişin radyografik görüntüleri: a. Başlangıç, b. İlk gün, c. 3. ay, d. 6. ay, e. 12. ay, f. 24. ay



Şekil 4.14. Grup 1'e ait bir örnekte internal ve eksternal kök rezorpsiyonu görülen 84 numaralı dişin 0.(a), 1. gün(b), 12.(c) ve 24.(d) aylardaki radyografik görüntüleri



Şekil 4.15. Grup 2'ye ait bir örnekte lamina dura kaybı ve interradiküler radyolüseni görülen 74 numaralı dişin 0.(a), 1. gün(b), 12.(c) aylardaki radyografik görüntüleri



Şekil 4.16. Grup 3'e ait bir örnekte patolojik kök rezorbsiyonu görülen 84 ve 85 numaralı dişlerin 0.(a), 1. gün(b), 12.(c) ve 18.(d) aylardaki radyografik görüntüleri

5. TARTIŞMA

Enflamasyon ve dejeneratif deęişiklik gösteren kron pulpasının çıkartılarak kök kanallarındaki sağlıklı pulpa dokusunun korunmasını amaçlayan pulpotomi, süt diři pulpasının çürükten etkilendięi durumlarda klinik başarısı nedeni ile yaygın olarak kullanılan bir tedavi yöntemidir (13, 20, 22, 40, 309, 310). Pulpotomi tedavisinin esas amacı kök pulpasının vitalitesini korumak olduğundan kullanılacak pulpotomi materyalinin bakterisid, pulpa ve çevre dokular için zararsız ve doku rejenerasyonu sağlayacak nitelikte olması beklenir (311). Ancak son 50 yıldır süt diři pulpotomilerinde kullanılabilir ideal bir materyal hakkında görüş birliğine varılamamıştır.

Pulpotomiden sonra kalan kök pulpasının sağlıklı olduğu var sayılır ve üzeri biyolojik yara örtücülerle kapatılarak doku rejenerasyonu ile birlikte sert doku bariyerinin oluşması hedeflenir. Bu amaçla 70 yıldan bu yana kullanılan formokrezolün (20), kök pulpasının koronal bölümünü fikse ederek diřin normal düşme zamanına kadar ağızda kalmasını sağladığı görülmektedir (312). Süt diři pulpotomilerinde %76,8 oranında kullanıldığı belirlenen formokrezol (53), klinik ve radyografik deęerlendirmelere göre %97 oranında başarılı bulunmaktadır (54, 67). Ancak arařtırmacılar formokrezol ile yapılan pulpotomiden sonra diřin klinik olarak semptomsuz olmasının pulpada var olan kronik enflamasyon, internal rezorpsiyon ve nekroz gibi patolojilerin fark edilememesine yol açtığını bildirmiştir. Bu durumun, klinik başarının yüksek olduğu izlenimi yarattığı, gerçekte ise takip süresi arttıkça başarı oranının düřtüęü ileri sürülmektedir (13, 49). Sonuç olarak; formokrezol, pulpada iyileşmeyi sağlayamadığı gibi vital pulpa dokusunda yıkıma da neden olarak patolojik deęişikliklere yol açmaktadır (13, 50, 313). Bu nedenlerle süt diři pulpotomilerinde formokrezol kullanımının önemli derecede azalmaya başladığı gözlenmektedir (309).

Pulpa tamirini ve iyileşmeyi indükleyebilmesi nedeniyle kalsiyum hidroksit, formokrezole alternatif olarak sunulmuştur (314). Ancak klinik çalışmalarda kalsiyum hidroksit pulpotomisinin %60-70 oranındaki düşük başarısında koronal pulpanın ampute edilmesi sonrasında pulpal kanamanın kontrol edilememesi önemli bir faktör olabilir (315, 316). Elde edilmesi zor olmakla birlikte arada pıhtı

kalmayacak şekilde kanama kontrolünün sağlanması, kalsiyum hidroksitle pulpa dokusu arasında iyi bir temas için gereklidir (132, 317, 318). Pulpotomi materyali olarak kullanılan kalsiyum hidroksit, formokrezole göre daha teknik hassasiyet gerektirir. Kalsifik bariyer oluşturarak veya oluşturmaksızın pulpa dokusunda iyileşme sağlar ancak takip sürecinde yaygın internal rezorpsiyon izlenebilir (71, 132). İnternal rezorpsiyon, kalsiyum hidroksit uygulaması öncesi kalan pıhtıya (317), radiküler pulpada daha önce var olan kronik enflamasyona (132) veya kalsiyum hidroksitin uzun dönem tıkaç oluşturamaması nedeni ile bakteriyel sızıntıya ve sonrasında gelişecek pulpal enflamasyona (117) bağlı olabilir. Ancak bütün bu faktörlerin sadece kalsiyum hidroksitin değil formokrezolün başarısızlığında da rol oynadığı unutulmamalıdır. Bu predispozan faktörler formokrezolün başarısızlığına da atfedilmektedir (319).

Mineral trioksit agregatı (MTA), süt dişi pulpa tedavilerinde kullanılmak üzere önerilen materyaller arasında bulunmaktadır (145, 320). Ürün ticari olarak ProRoot MTA, Angelus ve Mikro Mega olarak bulunmaktadır (321). Daha önceki çalışmalar MTA'nın vital pulpa tedavilerinde kullanılabilmesi için birçok ideal özelliğe sahip olduğunu göstermektedir (145, 246, 282, 322, 323): Alkali pH, biyouyumluluk, iyi sızdırmazlık kapasitesi ve nemli ortamda sertleşme olumlu özellikleri arasında yer almaktadır. Bu araştırmalar, ayrıca MTA'nın kemik, sement ve dentin oluşumunu indüklediğini göstermektedir. MTA'nın en önemli özelliklerinden biri de pulpayı dış etkenlerden izole edebilmesidir (324). MTA daimi dişlerde perforasyon ve furkasyon lezyonlarının tamirinde, pulpa kaplamasında, apeksifikasyonda ve immatür dişlerde kök kanal dolgu materyali olarak kullanılmaktadır (205, 322, 323). Süt dişlerinde yapılmış az sayıda çalışma olmasına karşın hepsinde pulpotomi prosedüründe MTA'nın formokrezole göre daha iyi sonuçlar verdiği bildirilmektedir (325). Ayrıca bu çalışmalarda kök kanallarında dentin formasyonu izlenmiştir (326-328). En son olarak MTA, kemik hücrelerinden sitokin salınımını stimüle etme, sert doku formasyonunu indükleme, pulpa üzerinde dentinojenik etkiye sahip olma, antimikrobiyal özelliklere sahip olma, sitotoksik etkiler olmaksızın pulpa kaplaması ve pulpotomi sonrası pulpa bütünlüğünü koruma özellikleri ile süt dişi pulpotomilerinde potansiyel alternatif bir materyal olarak tanıtılmaktadır (205, 232, 245).

Çalışmamızda elde edilen sonuçların güvenilirliği açısından göz önünde bulundurulması gereken temel parametreler, kullanılan randomizasyon ve tedavi körleme tekniklerinin geçerliliğidir. Sağlık bilimleri literatüründe, uygulanan randomizasyon metodu ve randomizasyondaki körleme tekniklerinin açık bir şekilde rapor edildiği çalışmalara sık rastlanılmamaktadır (329, 330). Bu tekniklerin detaylı bir şekilde rapor edilmemiş olması, çalışmaların güvenilir olmadığı anlamını taşımamalıdır (331). Öte yandan, kullanılan randomizasyon ve randomizasyonu körleme tekniklerinin detaylı açıklanması ile klinik çalışmaların saygınlığının ve refere edilebilirliğinin arttığı da unutulmamalıdır (330, 331). Çalışmamızda kullanılan ardışık numaralandırılan zarf tekniği, randomizasyonun körlenmesinde uygulanabilecek ekonomik ve yüksek güvenilirlik katsayısına sahip bir yöntemdir (332). Klinik çalışmaların güvenilirliğini arttıran diğer bir faktör de tedavi körleme tekniğinin rapor edilmesidir. Buna göre hangi grubun körlendiği, körlemenin nasıl sağlandığı ve körlemenin nasıl doğrulandığı açıkça belirtilmelidir. Çalışmamızda hasta ve hasta velisi, uygulanan tedavi yöntemlerine körlenmiş, yani “tek-kör” oluşturulmuştur. Buna göre, işlem öncesinde dişin amputasyon tekniği ile tedavi edileceği açıklanmış, ancak uygulanacak restorasyonun tipi hakkında bilgilendirme yapılmamıştır (333). Çalışmamızda kullanılan restoratif materyaller ile bunların uygulama yöntemlerinin farklı olması ve bu farkın bilinen hiçbir yöntemle gizlenememesi nedeniyle, hekimin körlenmesi sağlanamamıştır. Öte yandan restorasyonların takip periyotlarındaki klinik ve radyografik kontrolleri tedavileri gerçekleştiren araştırmacıdan bağımsız hekim veya hekimler tarafından yapılmıştır.

Klinik çalışma modeli, ilaç ve materyal araştırmalarında son aşamayı teşkil etmekte, hayvan ve laboratuvar çalışmalarında elde edilen verilerin geçerliliği klinik çalışma modelinde doğrulanmaktadır. Öte yandan pulpa dentin kompleksini ilgilendiren çalışmalarda değerlendirme amacıyla kullanılan klinik ve radyografik kriterler, başarı veya başarısızlık düzeylerini tespit etmede hekime yardımcı olsa bile elde edilen sonuçların gerçek nedenlerini belirlemede çoğu zaman yetersiz kalmaktadır. Örneğin hücre kültürü ortamında yüksek sitotoksite düzeyleri gösterdiği bilinen bir dentin bağlayıcının 0.5 mm’den düşük dentin kalınlığı üzerine uygulanmasını takiben 24 ay boyunca hiçbir klinik ve radyografik semptom vermemesini sadece klinik ve/veya radyografik bulgulara dayanarak açıklayabilmek

mümkün değildir (334). Bu nedenle, özellikle pulpayı ilgilendiren insan çalışmalarında en ideal değerlendirme yöntemi, tedaviyi takip eden dönemlerde dişlerin çekilerek çalışmanın amacına uygun parametreler doğrultusunda incelenmesi ve buradan elde edilen bulguların klinik teşhis kriterleri ile ilişkilendirilmesidir. Ancak bu yöntem, etik nedenlerle her zaman mümkün olmamaktadır. Tedavi sonrasında diş çekimi yapılmayan çalışmamız da bu ikilemin tipik bir örneği olup, elde edilen bulgular ancak bazı değerlendirme kriterleri ve mevcut literatür verileri çerçevesinde yorumlanabilmiştir.

Süt dişi pulpa tedavilerinde başarı pulpanın durumunun doğru olarak saptanmasına bağlıdır. Kök pulpasındaki herhangi bir patolojik bulgu amputasyon tedavisinin başarısız olmasına neden olmaktadır. Hobson (335), pulpadaki histopatolojik bulgular ile dişte klinik olarak ağrı hikayesi, patolojik mobilite, fistül, şişlik ve pulpanın çürükle ekspoz olup olmaması ile ilgili kriterleri değerlendirdiği çalışmada klinik bulgular ile geri dönüşümsüz pulpa değişiklikleri arasında yüksek oranda ilişki olduğunu saptamıştır. Bu bulguların ışığı altında çalışmamıza dahil edilme kriterleri olarak hastada spontan ağrı şikayeti, pulpadan kaynaklanan bir apse ya da fistül varlığı, dişte patolojik mobilite, radyolojik değerlendirmede kökte patolojik, internal veya eksternal rezorpsiyon, periapikal veya interradiküler radyolüseni, pulpada kalsifikasyon olmaması şartları aranmıştır.

Bu bulguların yanısıra koronal pulpanın temizlenmesini takiben kanal ağızlarında kontrol altına alınamayan kanama varlığı veya pulpa odasına girildiğinde kanamanın izlenmemesi ile geri dönüşümsüz pulpitis arasında da bir korelasyon olduğu bilinmektedir (336). Bu nedenle amputasyon işlemi sırasında sağlıklı pulpanın bir bulgusu olan açık kırmızı renkli kanama görülen ve 10-15 sn. ferrik sülfat uygulaması ile kanama kontrolü sağlanan dişler çalışmaya dahil edilmiştir.

Pulpotomi uygulanan süt dişlerinde daimi restorasyonun tedavinin başarısına etkisi yüksektir (136). Amputasyon tedavisini takiben uygulanabilecek daimi restorasyonlar arasında amalgam dolgu ve paslanmaz çelik kronlar önemli yer tutmaktadır (337). Çok sayıda çalışma, birden fazla çürük yüzeyine sahip süt dişlerinde paslanmaz çelik kronun, amalgamdan daha başarılı bir restorasyon seçimi olduğunu ortaya koymuştur (338-341). Amalgam restorasyonların retansiyonları için belirli kavite tasarımlarına sahip olması gerekirken; paslanmaz çelik kronlar

retansiyonlarını molar dişlerin marjınlarına göre önceden konturlandırılmış olan ve mine-sement bölgesindeki undercut alanına oturan kenarlarından alırlar (342). Ayrıca yüksek çürük riski bulunan hastalarda paslanmaz çelik kronların dişi tamamen örtmesi de bu restorasyon seçiminin bir avantajı olarak görülmektedir (337).

Dawson ve arkadaşlarının (343) bir ve iki yüzlü amalgam restorasyonlarla paslanmaz çelik kron uygulamalarının süt dişleri üzerindeki başarılarını inceledikleri çalışmada, 2 yıllık takip süresi sonunda başarı oranları sırasıyla %63,2, %29,4 ve %87,5 olup; birden çok çürük yüzeye sahip süt dişlerinde paslanmaz çelik kronların başarılı bir restorasyon seçeneği olduğu rapor edilmiştir.

Wong ve Day'in (344) 5 yıl takip süresine sahip; bir ve iki yüzlü amalgam restorasyonlarla paslanmaz çelik kron uygulamalarını karşılaştırdıkları çalışmalarında tek yüzlü amalgam restorasyonların başarı oranı %59,6; iki yüzlü amalgam restorasyonların başarı oranı %46,7 iken paslanmaz çelik kron grubunda herhangi bir kayıp yaşanmamıştır.

Einwag ve Dünninger'in (345) rapor ettikleri bir başka çalışmada, iki yüzlü amalgam restorasyonlar ve paslanmaz çelik kronların başarı oranları sırasıyla 3. yılın sonunda %66 ve %92, 4,5 yılın sonunda ise sırasıyla %36 ve %90'dır.

Fuks ve arkadaşlarının (136) formokrezol ampütasyonu sonrası yaptıkları bir, iki ve üç yüzlü amalgam restorasyonlarla paslanmaz çelik kron uygulamalarını inceledikleri çalışmalarında tek yüzlü amalgam restorasyonlarda kayıp oranı %10, iki yüzlü amalgam restorasyonlarda %23 ve üç yüzlü amalgam restorasyonlarda %50'dir.

Çalışmamızda tedavi edilen dişlerin çürük yüzey miktarlarında herhangi bir sınırlandırma yapılmadığı için standardizasyon amacıyla tüm dişlerin final restorasyonları paslanmaz çelik kronlarla yapılmıştır.

Çalışmamızda takip süresi içerisinde klinik, radyografik veya restoratif patoloji olmaması durumunda tedavi başarılı olarak kabul edilmiştir. Birçok çalışma, başarılı pulpotomi tedavisi için reperatif dentin oluşumunun gerekli olmadığını bildirmiştir (13, 135, 346). Bu bilgilerle uyumlu olarak çalışmamızda reperatif dentin oluşumu tedavi değerlendirme kriterlerine dahil edilmemiştir. Pulpotomi tedavisinin radyografik değerlendirme kriterlerinden biri olan internal rezorpsiyonun başarı veya başarısızlık kriteri olma durumu literatürde tartışmalıdır (40).

Diş hekimliğinde özellikle amputasyon ajanı olarak yararlanılan ferrik sülfat, esasında bir kanama kontrol ajanıdır. Hemostaz amacı ile kullanıldığında uygulaması oldukça kolay bir materyaldir ve basınç uygulaması gerektirmez (297). Bu ajanın diğer bir avantajı ise uygulama süresinin 10-15 sn kadar kısa olmasıdır (303).

Bazı araştırmacılar, bu solüsyonun kanamayı kontrol etme mekanizması sayesinde enflamasyon ve internal rezorbsiyon oluşum şansının en aza indiğini düşünmektedir (317). Ranly (50), ferrik sülfat kullanımı sonrası pulpa yüzeyinde oluşan metal-protein yapıdaki pıhtı tabakasının tüm irrite edici komponentlere karşı pasif bir bariyer görevi gördüğünü iddia etmiştir.

Landau ve Johnsen (301), ferrik sülfatla kanama kontrolü yaptıktan sonra kalsiyum hidroksit amputasyonu uyguladıkları maymun süt dişlerinde 7. günün sonunda hafif enflamatuvar değişikliklere rastlamışlardır. Altmış gün sonunda ise ferrik sülfatla tedavi ettikleri grubun, kontrol grubundan daha iyi pulpa cevabı verdiğini rapor etmişlerdir. Bunun sebebini ferrik sülfatın diğer ajanlar gibi fiksatif olmaması ile açıklamışlardır.

Çalışmamızda ferrik sülfatla yapılan kanama kontrolünün ardından pulpa tabanını örtmek amacıyla çinko oksit öjenol, kalsiyum hidroksit ve MTA kullanılmıştır. Literatürde farklı kanama kontrol ajanlarını karşılaştıran çok sayıda çalışma bulunmasına karşılık, ferrik sülfatla kanama kontrolünün yapılmasının ardından, kaide materyallerinin karşılaştırıldığı çok az sayıda çalışma mevcuttur (308).

Pulpotomi ajanlarının başarı düzeylerinin karşılaştırıldığı çalışmalarda, radyografik incelemelerde izlenen internal rezorbsiyonun başarısızlık olarak değerlendirilmesiyle ilgili çeşitli yorumlar mevcuttur. Smith ve arkadaşlarının, 242 süt molar dişte yaptıkları ferrik sülfat pulpotomilerinin klinik ve radyografik olarak değerlendirildiği retrospektif çalışmada internal rezorpsiyon başarısızlık olarak değerlendirilmemiştir (304). Bununla beraber, Holan ve arkadaşlarının (347), MTA ve formokrezol kullanarak pulpotomi tedavisi yaptıkları uzun dönem takipli çalışmalarında internal rezorpsiyon başarısızlık olarak değerlendirilmemiştir.

Ancak araştırmacılar, internal rezorpsiyonun yalnızca kök dış yüzeyine ulaştığı ve bu nedenle periodontal ligament ve çevre kemik dokuda enflamasyona neden olduğu durumlarda başarısızlık olarak kabul edilmesi konusunda fikir birliğine

varılmıştır (22, 73, 135, 304, 346, 348-350). Pulpanın kalsifik değişim göstermesiyle internal rezorpsiyonun durması başarısızlık olarak kabul edilmemiştir (304, 347).

Süt dişlerinde görülen patolojik bir bulgu, dişin sağkalımını veya alttaki daimi dişi etkilemediği sürece müdahale gerektirmez (327). Öte yandan, literatür incelendiğinde, kalsiyum hidroksit ile tedavi edilen çoğu dişte internal rezorpsiyon devamlı olarak ilerlemiş, klinik belirti ve bulgular daha sonraki takip sürecinde tespit edilebilmiştir. Bu, internal rezorpsiyonun kök dış yüzeyine ilerlediğinin ve periradiküler bölgede enflamasyona yol açtığına kanıtıdır. Bu nedenle literatürle uyumlu olarak bizim çalışmamızda da internal rezorpsiyon başarısızlık olarak kabul edilmiştir (315, 351).

Sonuç olarak uygulanan materyal ne olursa olsun, pulpa tedavisi yapılan bir dişin periyodik olarak radyografik ve klinik olarak değerlendirmesi gereklidir (352). Bu çalışmaya dahil edilen dişler 1., 3., 6., 12., 18. ve 24. aylarda klinik ve radyografik olarak değerlendirilmiştir.

Çalışmamızda, alt ve üst çenelerde tedavi edilen dişler arasında, interradiküler radyolüseni ve lamina dura kaybı kriterlerinde istatistiksel olarak anlamlı derecede başarı farkı bulunmuştur. Trairatvorakul ve Sastararaji (353), çeneler arasındaki özellikle radyografik başarı farkının, üst çeneden alınan radyograflarda daimi diş germelerinin görüntülerinin, süt dişi köklerinin görüntüleriyle alt çene radyograflarına oranla daha sık üst üste izlenmesi ve bu nedenle radyografik başarısızlıklara tanı koymanın güçleşmesi olduğu görüşünü bildirmişlerdir.

Çalışmamızda tedavi esnasında rubber dam kullanılması ve daimi restorasyon olarak paslanmaz çelik kron uygulanması, restorasyon bütünlüğü ve buna bağlı mikrosızıntı etkisini azaltmıştır. Ancak literatür incelendiğinde paslanmaz çelik kronların dişleri hermetik olarak izole edemediği, yine de çok yüzlü restorasyonlarda mikrosızıntı düzeyinin, rezin modifiye cam iyonomer siman, amalgam ve geçici dolgu maddelerinden (IRM) üstün olduğu ortaya konmuştur (354). Ayrıca çalışmamızda, 24 aylık takip periyodu içerisinde sadece bir paslanmaz çelik kronun uygulandığı diştten uzaklaşmış olması, amputasyon uygulanmış çok yüzlü süt dişlerinin tedavisinde daimi restorasyon olarak bu alternatifin seçiminin önemini ortaya koymaktadır.

6. SONUÇLAR

Bu çalışmanın klinik ve radyografik değerlendirme koşulları içerisinde aşağıdaki sonuç elde edilmiştir:

1. Ferrik sülfatla kanama kontrolünün yapıldığı süt dişi amputasyon uygulamalarında kaide materyali olarak kullanılan çinko oksit öjenol, kalsiyum hidroksit ve MTA materyallerinin üçü de benzer şekilde başarılı bulunmuştur.

KAYNAKLAR

1. Fejerskov, O.N.B., Kidd, E.A.M. (2003). Clinical and Histologic Manifestations of Dental Caries. Copenhagen: Blackwell Munksgaard.
2. Clarkson, B.H. (1999) Introduction to cariology. *Dent Clin North Am*, 43 (4), 569-578, v.
3. Whitworth, J.M., Nunn, J.H. (1997). Paediatric Endodontics. Hong Kong: Oxford University Press.
4. Andlaw, R.J., Rock, W.P. (1996). Pulp Treatment of Primary Teeth (4th Edition bs.). Singapore: Churchill Livingstone Inc.
5. Pinkham, J.R. (1999). Pediatric Dentistry: Infancy Through Adolescence. Philadelphia: W.B. Saunders Company.
6. Fuks, A.B. (2000) Pulp therapy for the primary and young permanent dentitions. *Dent Clin North Am*, 44 (3), 571-596, vii.
7. Mjör, I.A. (2002). Pulp-Dentin Biology in Restorative Dentistry.
8. Nicholson, J.W. (1996). Fundamentals of Operative Dentistry: A Contemporary Approach. Illionis: Quintessence Publishing Co, Inc.
9. Alaçam, T. (2000). Endodonti (c. 2). Ankara: Barış Yayınları.
10. Avery, J.K. (1992). Essentials of Oral Histology and Embryology. St. Louis: Mosby Inc.
11. Trowbridge, H., Kim, S., Suda, H. (2002). Pathways of the Pulp (Eighth Edition bs.). St. Louis: Mosby Inc.
12. Okiji, T. (2002). Seltzer and Bender's Dental Pulp Quintessence Publishing Co.
13. Mejare, I. (2003). Textbook of Endodontology. Oxford: Blackwell Munksgard Publishing Ltd.
14. Fitzgerald, M., Chiego, D.J., Jr., Heys, D.R. (1990) Autoradiographic analysis of odontoblast replacement following pulp exposure in primate teeth. *Arch Oral Biol*, 35 (9), 707-715.
15. Finn, S.B. (1973). Clinical Pedodontics. Philedelphia: W. B. Saunders Company.

16. Jansen van Rensburg, B.G. (1995). Oral Biology. Illionis: Quintessence Publishing Co, Inc.
17. Kidd, E.A.M.J.-B., S. (1997). Essentials of Dental Caries: Oxford University Press.
18. Roberson, T.M.S., C.M. (2002). Sturdevant's Art & Science of Operative Dentistry: Mosby.
19. Kidd, E.A., Joyston-Bechal, S.,Beighton, D. (1993) Microbiological validation of assessments of caries activity during cavity preparation. *Caries Res*, 27 (5), 402-408.
20. Fuks, A.B. (1999). Pediatric Dentistry: Infancy through adolescence. Philadelphia: W.B. Saunders Company.
21. Guideline on pulp therapy for primary and young permanent teeth. (2004) *Pediatr Dent*, 26 (7 Suppl), 115-119.
22. McDonald, R.E.A., Dean D.R., J.A. (2000). Dentistry for the Child and Adolescent (c. Seventh Edition). St. Louis: Mosby Inc.
23. Curzon, M.E.J.R., J.F. Kennedy, D.B. (1996). Kennedy's Pediatric Operative Dentistry: Butterworth-Heinemann Ltd.
24. Bjorndal, L. (2008) Indirect pulp therapy and stepwise excavation. *Pediatr Dent*, 30 (3), 225-229.
25. Maltz, M., de Oliveira, E.F., Fontanella, V.,Bianchi, R. (2002) A clinical, microbiologic, and radiographic study of deep caries lesions after incomplete caries removal. *Quintessence Int*, 33 (2), 151-159.
26. 26.Carvalho, R.M.Y., M. Tay, F.R., Pashley, D.H., . (2001) Interactions between resin components and the dentin-pulp complex. *Adhesive Dentistry Forum*, 88-94.
27. Bjorndal, L., Larsen, T.,Thylstrup, A. (1997) A clinical and microbiological study of deep carious lesions during stepwise excavation using long treatment intervals. *Caries Res*, 31 (6), 411-417.
28. Bjorndal, L.,Larsen, T. (2000) Changes in the cultivable flora in deep carious lesions following a stepwise excavation procedure. *Caries Res*, 34 (6), 502-508.

29. Farooq, N.S., Coll, J.A., Kuwabara, A., Shelton, P. (2000) Success rates of formocresol pulpotomy and indirect pulp therapy in the treatment of deep dentinal caries in primary teeth. *Pediatr Dent*, 22 (4), 278-286.
30. Falster, C.A., Araujo, F.B., Straffon, L.H., Nor, J.E. (2002) Indirect pulp treatment: in vivo outcomes of an adhesive resin system vs calcium hydroxide for protection of the dentin-pulp complex. *Pediatr Dent*, 24 (3), 241-248.
31. Al-Zayer, M.A., Straffon, L.H., Feigal, R.J., Welch, K.B. (2003) Indirect pulp treatment of primary posterior teeth: a retrospective study. *Pediatr Dent*, 25 (1), 29-36.
32. Leksell, E., Ridell, K., Cvek, M., Mejare, I. (1996) Pulp exposure after stepwise versus direct complete excavation of deep carious lesions in young posterior permanent teeth. *Endod Dent Traumatol*, 12 (4), 192-196.
33. Magnusson, B.O., Sundell, S.O. (1977) Stepwise excavation of deep carious lesions in primary molars. *J Int Assoc Dent Child*, 8 (2), 36-40.
34. Kakehashi, S., Stanley, H.R., Fitzgerald, R.J. (1965) The Effects of Surgical Exposures of Dental Pulp in Germ-Free and Conventional Laboratory Rats. *Oral Surg Oral Med Oral Pathol*, 20, 340-349.
35. Cox, C.F., Bergenholtz, G., Fitzgerald, M., Heys, D.R., Heys, R.J., Avery, J.K. ve diğeri. (1982) Capping of the dental pulp mechanically exposed to the oral microflora -- a 5 week observation of wound healing in the monkey. *J Oral Pathol*, 11 (4), 327-339.
36. Cox, C.F., Bergenholtz, G., Heys, D.R., Syed, S.A., Fitzgerald, M., Heys, R.J. (1985) Pulp capping of dental pulp mechanically exposed to oral microflora: a 1-2 year observation of wound healing in the monkey. *J Oral Pathol*, 14 (2), 156-168.
37. Levine N. P.F., T., C.D. (1988). *Pediatric Dentistry: Total Patient Care*. Philadelphia: Lea&Febiger.
38. Troutman KC, R.M., Berson R.B., Good, D.L., Gutmann, J.L. (1982). *Pediatric Dentistry: Scientific Foundations and Clinical Practice* (First edition bs.). St. Louis: The C.V. Mosby Company.

39. Kopel, H.M. (1992) Considerations for the direct pulp capping procedure in primary teeth: a review of the literature. *ASDC J Dent Child*, 59 (2), 141-149.
40. Guideline on pulp therapy for primary and young permanent teeth. (2009) *Pediatr Dent*, 31, 179-186.
41. Alaçam, A. (2000). Endodonti (İkinci Baskı bs.). Ankara: Barış Yayınları.
42. Obersztyn, A., Jedrzejczyk, J., Smiechowska, W. (1968) Application of lyophilized dentin chips, mixed with prednisolone and neomycin, on infected rat incisor pulp. *J Dent Res*, 47 (3), 374-380.
43. Stanley, H. (2002). Seltzer and Bender's Dental Pulp. IL: Quintessence Publishing Co, Inc.
44. Turner, C., Courts, F.J., Stanley, H.R. (1987) A histological comparison of direct pulp capping agents in primary canines. *ASDC J Dent Child*, 54 (6), 423-428.
45. Yaman, E., Gorken, F., Pinar Erdem, A., Sepet, E., AYTEPE, Z. (2012) Effects of folk medicinal plant extract Ankaferd Blood Stopper((R)) in vital primary molar pulpotomy. *Eur Arch Paediatr Dent*, 13 (4), 197-202.
46. Hafez, A.A., Cox, C.F., Tarim, B., Otsuki, M., Akimoto, N. (2002) An in vivo evaluation of hemorrhage control using sodium hypochlorite and direct capping with a one- or two-component adhesive system in exposed nonhuman primate pulps. *Quintessence Int*, 33 (4), 261-272.
47. Tsuneda, Y., Hayakawa, T., Yamamoto, H., Ikemi, T., Nemoto, K. (1995) A histopathological study of direct pulp capping with adhesive resins. *Oper Dent*, 20 (6), 223-229.
48. Fuks, A.B. (2005). Pediatric Dentistry: Infancy Through Adolescence. Philadelphia: Saunders.
49. Camp, J.H., Barrett, E.J., Pulver, F. (2002). Pathways of the Pulp. St. Louis, Missouri: Mosby Inc.
50. Ranly, D.M. (1994) Pulpotomy therapy in primary teeth: new modalities for old rationales. *Pediatr Dent*, 16 (6), 403-409.
51. Llewelyn, D.R. (2000) UK National Clinical Guidelines in Paediatric Dentistry. The pulp treatment of the primary dentition. *Int J Paediatr Dent*, 10 (3), 248-252.

52. Axelsson, P. (2000). *Diagnosis and Risk Prediction of Dental Caries (1 bs.)*: Quintessence Publishing Co.
53. Avram, D.C., Pulver, F. (1989) Pulpotomy medicaments for vital primary teeth. Surveys to determine use and attitudes in pediatric dental practice and in dental schools throughout the world. *ASDC J Dent Child*, 56 (6), 426-434.
54. Berger, J.E. (1965) Pulp Tissue Reaction to Formocresol and Zinc Oxide-Eugenol. *ASDC J Dent Child*, 32, 13-28.
55. Sipes, R., Binkley, C.J. (1986) The use of formocresol in dentistry: a review of the literature. *Quintessence Int*, 17 (7), 415-417.
56. Hill, S.D., Berry, C.W., Seale, N.S., Kaga, M. (1991) Comparison of antimicrobial and cytotoxic effects of glutaraldehyde and formocresol. *Oral Surg Oral Med Oral Pathol*, 71 (1), 89-95.
57. Primosch, R.E., Glomb, T.A., Jerrell, R.G. (1997) Primary tooth pulp therapy as taught in predoctoral pediatric dental programs in the United States. *Pediatr Dent*, 19 (2), 118-122.
58. Schwartz, E.A. (1980) Formocresol vital pulpotomy on permanent dentition. *J Can Dent Assoc*, 46 (9), 570-577.
59. Buckley, J.P. (1904) A rational treatment for prutescent pulps. *Dent Rev*, 18, 1193-1197.
60. Redig, D.F. (1968) A comparison and evaluation of two formocresol pulpotomy technics utilizing "Buckley's" formocresol. *J Dent Child*, 35 (1), 22-30.
61. Godis, H.E. (2002). *Seltzer and Bender's Dental Pulp*: Quintessence Publishing Co.
62. Öztaş, N. (1991). Süt dişlerinde amputasyon tedavisinde formokrezol ve elektrocerrahi uygulamalarını takiben klinik, radyografik ve histopatolojik olarak pulpa dokusundaki değişikliklerin incelenmesi. T.C. Gazi Üniversitesi, Ankara.
63. King, S.R., McWhorter, A.G., Seale, N.S. (2002) Concentration of formocresol used by pediatric dentists in primary tooth pulpotomy. *Pediatr Dent*, 24 (2), 157-159.

64. Nunn, J.H., Smeaton, I., Gilroy, J. (1996) The development of formocresol as a medicament for primary molar pulpotomy procedures. *ASDC J Dent Child*, 63 (1), 51-53.
65. Sweet, C.A.J. (1930) Procedures for treatment of exposed and pulpless deciduous teeth. *JADA*, 17, 1150-1153.
66. Morawa, A.P., Straffon, L.H., Han, S.S., Corpron, R.E. (1975) Clinical evaluation of pulpotomies using dilute formocresol. *ASDC J Dent Child*, 42 (5), 360-363.
67. Fuks, A.B., Bimstein, E. (1981) Clinical evaluation of diluted formocresol pulpotomies in primary teeth of school children. *Pediatr Dent*, 3 (4), 321-324.
68. Fuks, A.B., Bimstein, E., Bruchim, A. (1983) Radiographic and histologic evaluation of the effect of two concentrations of formocresol on pulpotomized primary and young permanent teeth in monkeys. *Pediatr Dent*, 5 (1), 9-13.
69. Straffon, L.H., Han, S.S. (1970) Effects of varying concentrations of formocresol on RNA synthesis of connective tissues in sponge implants. *Oral Surg Oral Med Oral Pathol*, 29 (6), 915-925.
70. Loos, P.J., Han, S.S. (1971) An enzyme histochemical study of the effect of various concentrations of formocresol on connective tissues. *Oral Surg Oral Med Oral Pathol*, 31 (4), 571-585.
71. Doyle, W.A., McDonald, R.E., Mitchell, D.F. (1962) Formocresol versus calcium hydroxide in pulpotomy. *ASDC J Dent Child*, 29, 86-97.
72. Boller, R.J. (1972) Reactions of pulpotomized teeth to zinc oxide and formocresol-type drugs. *ASDC J Dent Child*, 39 (4), 298-307.
73. Magnusson, B.O. (1978) Therapeutic pulpotomies in primary molars with the formocresol technique. A clinical and histological follow-up. *Acta Odontol Scand*, 36 (3), 157-165.
74. Waterhouse, P.J. (1995) Formocresol and alternative primary molar pulpotomy medicaments: a review. *Endod Dent Traumatol*, 11 (4), 157-162.

75. Ranly, D.M. (1985) Assessment of the systemic distribution and toxicity of formaldehyde following pulpotomy treatment: Part one. *ASDC J Dent Child*, 52 (6), 431-434.
76. Ranly, D.M.,Horn, D. (1987) Assessment of the systemic distribution and toxicity of formaldehyde following pulpotomy treatment: Part two. *ASDC J Dent Child*, 54 (1), 40-44.
77. Myers, D.R., Shoaf, H.K., Dirksen, T.R., Pashley, D.H., Whitford, G.M.,Reynolds, K.E. (1978) Distribution of ¹⁴C-formaldehyde after pulpotomy with formocresol. *J Am Dent Assoc*, 96 (5), 805-813.
78. Brian, J.D., Jr., Ranly, D.M., Fulton, R.S.,Madden, R.M. (1980) Reaction of rat connective tissue to unfixed and formaldehyde-fixed autogenous implants enclosed in tubes. *J Endod*, 6 (7), 628-635.
79. Wu, M.K., Wang, M.E.,Chang, S.P. (1989) Antibody formation to dog pulp tissue altered by a paste containing paraformaldehyde. *Int Endod J*, 22 (3), 133-137.
80. Mack, R.B.,Dean, J.A. (1993) Electrosurgical pulpotomy: a retrospective human study. *ASDC J Dent Child*, 60 (2), 107-114.
81. Liu, J.F., Chen, L.R.,Chao, S.Y. (1999) Laser pulpotomy of primary teeth. *Pediatr Dent*, 21 (2), 128-129.
82. El-Meligy, O., Abdalla, M., El-Baraway, S., El-Tekya, M.,Dean, J.A. (2001) Histological evaluation of electrosurgery and formocresol pulpotomy techniques in primary teeth in dogs. *J Clin Pediatr Dent*, 26 (1), 81-85.
83. Dean, J.A., Mack, R.B., Fulkerson, B.T.,Sanders, B.J. (2002) Comparison of electrosurgical and formocresol pulpotomy procedures in children. *Int J Paediatr Dent*, 12 (3), 177-182.
84. Shulman, E.R., McIver, F.T.,Burkes, E.J., Jr. (1987) Comparison of electrosurgery and formocresol as pulpotomy techniques in monkey primary teeth. *Pediatr Dent*, 9 (3), 189-194.
85. Oztas, N., Ulusu, T., Oygur, T.,Cokpekin, F. (1994) Comparison of electrosurgery and formocresol as pulpotomy techniques in dog primary teeth. *J Clin Pediatr Dent*, 18 (4), 285-289.

86. Bayne, S.C., Thompson, J.Y., Sturdevant, C.M., Taylor, D.F. (2001). *Sturdevant's Art & Science of Operative Dentistry* (4. edition bs.): Mosby.
87. Gençay, K. (1995) Elektrocerrahi-çocuklarda kullanımı. *İ.Ü. Diş Hek Fak Der*, 29 (1), 28-32.
88. Gençay, K. (1994) Pedodontide Nd:YAG lazer kullanımının incelenmesi (olgu bildirimi). *İ.Ü. Diş Hek Fak Der*, 28(2), 91-96.
89. Jukic, S., Anic, I., Koba, K., Najzar-Fleger, D.,Matsumoto, K. (1997) The effect of pulpotomy using CO2 and Nd:YAG lasers on dental pulp tissue. *Int Endod J*, 30 (3), 175-180.
90. Elliott, R.D., Roberts, M.W., Burkes, J.,Phillips, C. (1999) Evaluation of the carbon dioxide laser on vital human primary pulp tissue. *Pediatr Dent*, 21 (6), 327-331.
91. Kimura, Y., Wilder-Smith, P.,Matsumoto, K. (2000) Lasers in endodontics: a review. *Int Endod J*, 33 (3), 173-185.
92. Kopel, H.M., Bernick, S., Zachrisson, E.,DeRomero, S.A. (1980) The effects of glutaraldehyde on primary pulp tissue following coronal amputation: an in vivo histologic study. *ASDC J Dent Child*, 47 (6), 425-430.
93. Odabas, M.E., Bodur, H., Baris, E.,Demir, C. (2007) Clinical, radiographic, and histopathologic evaluation of Nd:YAG laser pulpotomy on human primary teeth. *J Endod*, 33 (4), 415-421.
94. Alaçam, T. (2000). *Endodonti*. Ankara: Barış Yayınları.
95. Kopel, H.M. (1998). *Endodontics* (Fourth edition bs.): Williams & Wilkins.
96. Jeng, H.W., Feigal, R.J.,Messer, H.H. (1987) Comparison of the cytotoxicity of formocresol, formaldehyde, cresol, and glutaraldehyde using human pulp fibroblast cultures. *Pediatr Dent*, 9 (4), 295-300.
97. s'Gravenmade, E.J. (1975) Some biochemical considerations in endodontics. *J Endod*, 8, 233-237.
98. Alacam, A. (1989) Pulpal tissue changes following pulpotomies with formocresol, glutaraldehyde-calcium hydroxide, glutaraldehyde-zinc oxide eugenol pastes in primary teeth. *J Pedod*, 13 (2), 123-132.

99. Sun, H.W., Feigal, R.J., Messer, H.H. (1990) Cytotoxicity of glutaraldehyde and formaldehyde in relation to time of exposure and concentration. *Pediatr Dent*, 12 (5), 303-307.
100. Fuks, A.B., Bimstein, E., Klein, H. (1986) Assessment of a 2% buffered glutaraldehyde solution in pulpotomized primary teeth of school children: a preliminary report. *J Pedod*, 10 (4), 323-330.
101. Rusmah, M., Rahim, Z.H. (1992) Diffusion of buffered glutaraldehyde and formocresol from pulpotomized primary teeth. *ASDC J Dent Child*, 59 (2), 108-110.
102. Ranly, D.M., Horn, D., Hubbard, G.B. (1989) Assessment of the systemic distribution and toxicity of glutaraldehyde as a pulpotomy agent. *Pediatr Dent*, 11 (1), 8-13.
103. Tagger, E., Tagger, M. (1984) Pulpal and periapical reactions to glutaraldehyde and paraformaldehyde pulpotomy dressing in monkeys. *J Endod*, 10 (8), 364-371.
104. Fuks, A.B., Jones, P.C., Michaeli, Y., Bimstein, E. (1991) Pulp response to collagen and glutaraldehyde in pulpotomized primary teeth of baboons. *Pediatr Dent*, 13 (3), 142-150.
105. Tsai, T.P., Su, H.L., Tseng, L.H. (1993) Glutaraldehyde preparations and pulpotomy in primary molars. *Oral Surg Oral Med Oral Pathol*, 76 (3), 346-350.
106. Lloyd, J.M., Seale, N.S., Wilson, C.F. (1988) The effects of various concentrations and lengths of application of glutaraldehyde on monkey pulp tissue. *Pediatr Dent*, 10 (2), 115-120.
107. Ranly, D.M., Garcia-Godoy, F., Horn, D. (1987) Time, concentration, and pH parameters for the use of glutaraldehyde as a pulpotomy agent: an in vitro study. *Pediatr Dent*, 9 (3), 199-203.
108. Garcia-Godoy, F., Ranly, D.M. (1987) Clinical evaluation of pulpotomies with ZOE as the vehicle for glutaraldehyde. *Pediatr Dent*, 9 (2), 144-146.
109. Fuks, A.B., Bimstein, E. (1991) Glutaraldehyde pulpotomies in primary teeth of school children: 42 months results (abstr). *J Dent Res*, 70, 473.

110. Shumayrikh, N.M., Adenubi, J.O. (1999) Clinical evaluation of glutaraldehyde with calcium hydroxide and glutaraldehyde with zinc oxide eugenol in pulpotomy of primary molars. *Endod Dent Traumatol*, 15 (6), 259-264.
111. Hermann, B.W. (1920). Calcium hydroxide als Mittelzahn. Wurzburg: Behaldeln und Fullen.
112. Farhad, A., Mohammadi, Z. (2005) Calcium hydroxide: a review. *Int Dent J*, 55 (5), 293-301.
113. Fava, L.R., Saunders, W.P. (1999) Calcium hydroxide pastes: classification and clinical indications. *Int Endod J*, 32 (4), 257-282.
114. Rehman, K., Saunders, W.P., Foye, R.H., Sharkey, S.W. (1996) Calcium ion diffusion from calcium hydroxide-containing materials in endodontically-treated teeth: an in vitro study. *Int Endod J*, 29 (4), 271-279.
115. Mohammadi, Z., Shalavi, S., Yazdizadeh, M. (2012) Antimicrobial activity of calcium hydroxide in endodontics: a review. *Chonnam Med J*, 48 (3), 133-140.
116. Cox, C., B.G., Kopel, H.M., Ruby, J.D. . (2002). Seltzer and Bender's Dental Pulp: Quintessence Publishing Co.
117. Cox, C.F., Subay, R.K., Ostro, E., Suzuki, S., Suzuki, S.H. (1996) Tunnel defects in dentin bridges: their formation following direct pulp capping. *Oper Dent*, 21 (1), 4-11.
118. Foreman, P.C., Barnes, I.E. (1990) Review of calcium hydroxide. *Int Endod J*, 23 (6), 283-297.
119. Milosevic, A. (1991) Calcium hydroxide in restorative dentistry. *J Dent*, 19 (1), 3-13.
120. Siqueira, J.F., Jr., Lopes, H.P. (1999) Mechanisms of antimicrobial activity of calcium hydroxide: a critical review. *Int Endod J*, 32 (5), 361-369.
121. Heithersay, G.S. (1975) Calcium hydroxide in the treatment of pulpless teeth with associated pathology. *J Br Endod Soc*, 8 (2), 74-93.
122. Bystrom, A., Claesson, R., Sundqvist, G. (1985) The antibacterial effect of camphorated paramonochlorophenol, camphorated phenol and calcium

- hydroxide in the treatment of infected root canals. *Endod Dent Traumatol*, 1 (5), 170-175.
123. Stevens, R.H.,Grossman, L.I. (1983) Evaluation of the antimicrobial potential of calcium hydroxide as an intracanal medicament. *J Endod*, 9 (9), 372-374.
 124. Heilig, J., Yates, J., Siskin, M., McKnight, J.,Turner, J. (1984) Calcium hydroxide pulpotomy for primary teeth: a clinical study. *J Am Dent Assoc*, 108 (5), 775-778.
 125. Gruythuysen, R.J.,Smits, M.F. (1995) Polycarboxylate cement as a cavity-sealing material for the calcium hydroxide pulpotomy: a retrospective study. *ASDC J Dent Child*, 62 (1), 22-24.
 126. Gruythuysen, R.J.,Weerheijm, K.L. (1997) Calcium hydroxide pulpotomy with a light-cured cavity-sealing material after two years. *ASDC J Dent Child*, 64 (4), 251-253.
 127. Prabhu, N.T.,Munshi, A.K. (1997) Clinical, radiographic and histological observations of the radicular pulp following "feracrylum" pulpotomy. *J Clin Pediatr Dent*, 21 (2), 151-156.
 128. Sasaki, H., Ogawa, T., Koreeda, M., Ozaki, T., Sobue, S.,Ooshima, T. (2002) Electrocoagulation extends the indication of calcium hydroxide pulpotomy in the primary dentition. *J Clin Pediatr Dent*, 26 (3), 275-277.
 129. Waterhouse, P.J., Nunn, J.H.,Whitworth, J.M. (2000) An investigation of the relative efficacy of Buckley's Formocresol and calcium hydroxide in primary molar vital pulp therapy. *Br Dent J*, 188 (1), 32-36.
 130. Schroder, U. (1977) Agreement between clinical and histologic findings in chronic coronal pulpitis in primary teeth. *Scand J Dent Res*, 85 (7), 583-587.
 131. Tronstad, L. (1988) Root resorption--etiology, terminology and clinical manifestations. *Endod Dent Traumatol*, 4 (6), 241-252.
 132. Schroder, U. (1978) A 2-year follow-up of primary molars, pulpotomized with a gentle technique and capped with calcium hydroxide. *Scand J Dent Res*, 86 (4), 273-278.
 133. Magnusson, B. (1970) Therapeutic pulpotomy in primary molars--clinical and histological follow-up. I. Calcium hydroxide paste as wound dressing. *Odontol Revy*, 21 (4), 415-431.

134. Percinoto, C., de Castro, A.M.,Pinto, L.M. (2006) Clinical and radiographic evaluation of pulpotomies employing calcium hydroxide and trioxide mineral aggregate. *Gen Dent*, 54 (4), 258-261.
135. Markovic, D., Zivojinovic, V.,Vucetic, M. (2005) Evaluation of three pulpotomy medicaments in primary teeth. *Eur J Paediatr Dent*, 6 (3), 133-138.
136. Holan, G., Fuks, A.B.,Ketz, N. (2002) Success rate of formocresol pulpotomy in primary molars restored with stainless steel crown vs amalgam. *Pediatr Dent*, 24 (3), 212-216.
137. Briso, A.L., Rahal, V., Mestreneur, S.R.,Dezan Junior, E. (2006) Biological response of pulps submitted to different capping materials. *Braz Oral Res*, 20 (3), 219-225.
138. Ranly, D.M.,Garcia-Godoy, F. (2000) Current and potential pulp therapies for primary and young permanent teeth. *J Dent*, 28 (3), 153-161.
139. Camilleri, J.,Pitt Ford, T.R. (2006) Mineral trioxide aggregate: a review of the constituents and biological properties of the material. *Int Endod J*, 39 (10), 747-754.
140. Torabinejad, M.,Pitt Ford, T.R. (1996) Root end filling materials: a review. *Endod Dent Traumatol*, 12 (4), 161-178.
141. Ribeiro, D.A. (2008) Do endodontic compounds induce genetic damage? A comprehensive review. *Oral Surg Oral Med Oral Pathol Oral Radiol Endod*, 105 (2), 251-256.
142. Bakland, L.K.,Andreasen, J.O. (2012) Will mineral trioxide aggregate replace calcium hydroxide in treating pulpal and periodontal healing complications subsequent to dental trauma? A review. *Dent Traumatol*, 28 (1), 25-32.
143. Moretton, T.R., Brown, C.E., Jr., Legan, J.J.,Kafrawy, A.H. (2000) Tissue reactions after subcutaneous and intraosseous implantation of mineral trioxide aggregate and ethoxybenzoic acid cement. *J Biomed Mater Res*, 52 (3), 528-533.
144. Enkel, B., Dupas, C., Armengol, V., Akpe Adou, J., Bosco, J., Daculsi, G. ve diğeri. (2008) Bioactive materials in endodontics. *Expert Rev Med Devices*, 5 (4), 475-494.

145. Torabinejad, M., Hong, C.U., McDonald, F., Pitt Ford, T.R. (1995) Physical and chemical properties of a new root-end filling material. *J Endod*, 21 (7), 349-353.
146. Asgary, S., Parirokh, M., Eghbal, M.J., Brink, F. (2004) A comparative study of white mineral trioxide aggregate and white Portland cements using X-ray microanalysis. *Aust Endod J*, 30 (3), 89-92.
147. Asgary, S., Parirokh, M., Eghbal, M.J., Brink, F. (2005) Chemical differences between white and gray mineral trioxide aggregate. *J Endod*, 31 (2), 101-103.
148. Dammaschke, T., Gerth, H.U., Zuchner, H., Schafer, E. (2005) Chemical and physical surface and bulk material characterization of white ProRoot MTA and two Portland cements. *Dent Mater*, 21 (8), 731-738.
149. Camilleri, J., Montesin, F.E., Di Silvio, L., Pitt Ford, T.R. (2005) The chemical constitution and biocompatibility of accelerated Portland cement for endodontic use. *Int Endod J*, 38 (11), 834-842.
150. Camilleri, J., Montesin, F.E., Brady, K., Sweeney, R., Curtis, R.V., Ford, T.R. (2005) The constitution of mineral trioxide aggregate. *Dent Mater*, 21 (4), 297-303.
151. Song, J.S., Mante, F.K., Romanow, W.J., Kim, S. (2006) Chemical analysis of powder and set forms of Portland cement, gray ProRoot MTA, white ProRoot MTA, and gray MTA-Angelus. *Oral Surg Oral Med Oral Pathol Oral Radiol Endod*, 102 (6), 809-815.
152. Islam, I., Chng, H.K., Yap, A.U. (2006) X-ray diffraction analysis of mineral trioxide aggregate and Portland cement. *Int Endod J*, 39 (3), 220-225.
153. Camilleri, J. (2007) Hydration mechanisms of mineral trioxide aggregate. *Int Endod J*, 40 (6), 462-470.
154. Oliveira, M.G., Xavier, C.B., Demarco, F.F., Pinheiro, A.L., Costa, A.T., Pozza, D.H. (2007) Comparative chemical study of MTA and Portland cements. *Braz Dent J*, 18 (1), 3-7.
155. Torabinejad, M., White, D.J. (1999) Tooth filling material and use. *US Patent number 5,769,638*.

156. Asgary, S., Parirokh, M., Eghbal, M.J., Stowe, S., Brink, F. (2006) A qualitative X-ray analysis of white and grey mineral trioxide aggregate using compositional imaging. *J Mater Sci Mater Med*, 17 (2), 187-191.
157. Belio-Reyes, I.A., Bucio, L., Cruz-Chavez, E. (2009) Phase composition of ProRoot mineral trioxide aggregate by X-ray powder diffraction. *J Endod*, 35 (6), 875-878.
158. Kratchman, S.I. (2004) Perforation repair and one-step apexification procedures. *Dent Clin North Am*, 48 (1), 291-307.
159. Asgary, S., Eghbal, M.J., Parirokh, M., Ghoddusi, J., Kheirieh, S., Brink, F. (2009) Comparison of mineral trioxide aggregate's composition with Portland cements and a new endodontic cement. *J Endod*, 35 (2), 243-250.
160. Camilleri, J. (2008) Characterization of hydration products of mineral trioxide aggregate. *Int Endod J*, 41 (5), 408-417.
161. Camilleri, J., Montesin, F.E., Papaioannou, S., McDonald, F., Pitt Ford, T.R. (2004) Biocompatibility of two commercial forms of mineral trioxide aggregate. *Int Endod J*, 37 (10), 699-704.
162. Watts, J.D., Holt, D.M., Beeson, T.J., Kirkpatrick, T.C., Rutledge, R.E. (2007) Effects of pH and mixing agents on the temporal setting of tooth-colored and gray mineral trioxide aggregate. *J Endod*, 33 (8), 970-973.
163. Tay, K.C., Loushine, B.A., Oxford, C., Kapur, R., Primus, C.M., Gutmann, J.L. ve diğ erleri. (2007) In vitro evaluation of a Ceramicrete-based root-end filling material. *J Endod*, 33 (12), 1438-1443.
164. Tingey, M.C., Bush, P., Levine, M.S. (2008) Analysis of mineral trioxide aggregate surface when set in the presence of fetal bovine serum. *J Endod*, 34 (1), 45-49.
165. Parirokh, M., Askarifard, S., Mansouri, S., Haghdoost, A.A., Raoof, M., Torabinejad, M. (2009) Effect of phosphate buffer saline on coronal leakage of mineral trioxide aggregate. *J Oral Sci*, 51 (2), 187-191.
166. Ozdemir, H.O., Ozcelik, B., Karabucak, B., Cehreli, Z.C. (2008) Calcium ion diffusion from mineral trioxide aggregate through simulated root resorption defects. *Dent Traumatol*, 24 (1), 70-73.

167. Antunes Bortoluzzi, E., Juarez Broon, N., Antonio Hungaro Duarte, M., de Oliveira Demarchi, A.C.,Monteiro Bramante, C. (2006) The use of a setting accelerator and its effect on pH and calcium ion release of mineral trioxide aggregate and white Portland cement. *J Endod*, 32 (12), 1194-1197.
168. Coomaraswamy, K.S., Lumley, P.J.,Hofmann, M.P. (2007) Effect of bismuth oxide radioopacifier content on the material properties of an endodontic Portland cement-based (MTA-like) system. *J Endod*, 33 (3), 295-298.
169. Lee, Y.L., Lee, B.S., Lin, F.H., Yun Lin, A., Lan, W.H.,Lin, C.P. (2004) Effects of physiological environments on the hydration behavior of mineral trioxide aggregate. *Biomaterials*, 25 (5), 787-793.
170. Storm, B., Eichmiller, F.C., Tordik, P.A.,Goodell, G.G. (2008) Setting expansion of gray and white mineral trioxide aggregate and Portland cement. *J Endod*, 34 (1), 80-82.
171. Kogan, P., He, J., Glickman, G.N.,Watanabe, I. (2006) The effects of various additives on setting properties of MTA. *J Endod*, 32 (6), 569-572.
172. Torabinejad, M., Watson, T.F.,Pitt Ford, T.R. (1993) Sealing ability of a mineral trioxide aggregate when used as a root end filling material. *J Endod*, 19 (12), 591-595.
173. Sluyk, S.R., Moon, P.C.,Hartwell, G.R. (1998) Evaluation of setting properties and retention characteristics of mineral trioxide aggregate when used as a furcation perforation repair material. *J Endod*, 24 (11), 768-771.
174. Hachmeister, D.R., Schindler, W.G., Walker, W.A., 3rd,Thomas, D.D. (2002) The sealing ability and retention characteristics of mineral trioxide aggregate in a model of apexification. *J Endod*, 28 (5), 386-390.
175. Fridland, M.,Rosado, R. (2003) Mineral trioxide aggregate (MTA) solubility and porosity with different water-to-powder ratios. *J Endod*, 29 (12), 814-817.
176. Aminoshariae, A., Hartwell, G.R.,Moon, P.C. (2003) Placement of mineral trioxide aggregate using two different techniques. *J Endod*, 29 (10), 679-682.
177. Matt, G.D., Thorpe, J.R., Strother, J.M.,McClanahan, S.B. (2004) Comparative study of white and gray mineral trioxide aggregate (MTA)

- simulating a one- or two-step apical barrier technique. *J Endod*, 30 (12), 876-879.
178. Chng, H.K., Islam, I., Yap, A.U., Tong, Y.W., Koh, E.T. (2005) Properties of a new root-end filling material. *J Endod*, 31 (9), 665-668.
179. Islam, I., Chng, H.K., Yap, A.U. (2006) Comparison of the physical and mechanical properties of MTA and portland cement. *J Endod*, 32 (3), 193-197.
180. Walker, M.P., Diliberto, A., Lee, C. (2006) Effect of setting conditions on mineral trioxide aggregate flexural strength. *J Endod*, 32 (4), 334-336.
181. Gancedo-Caravia, L., Garcia-Barbero, E. (2006) Influence of humidity and setting time on the push-out strength of mineral trioxide aggregate obturations. *J Endod*, 32 (9), 894-896.
182. Danesh, G., Dammaschke, T., Gerth, H.U., Zandbiglari, T., Schafer, E. (2006) A comparative study of selected properties of ProRoot mineral trioxide aggregate and two Portland cements. *Int Endod J*, 39 (3), 213-219.
183. Chogle, S., Mickel, A.K., Chan, D.M., Huffaker, K., Jones, J.J. (2007) Intracanal assessment of mineral trioxide aggregate setting and sealing properties. *Gen Dent*, 55 (4), 306-311.
184. Nekoofar, M.H., Adusei, G., Sheykhrezae, M.S., Hayes, S.J., Bryant, S.T., Dummer, P.M. (2007) The effect of condensation pressure on selected physical properties of mineral trioxide aggregate. *Int Endod J*, 40 (6), 453-461.
185. Holt, D.M., Watts, J.D., Beeson, T.J., Kirkpatrick, T.C., Rutledge, R.E. (2007) The anti-microbial effect against enterococcus faecalis and the compressive strength of two types of mineral trioxide aggregate mixed with sterile water or 2% chlorhexidine liquid. *J Endod*, 33 (7), 844-847.
186. Smith, J.B., Loushine, R.J., Weller, R.N., Rueggeberg, F.A., Whitford, G.M., Pashley, D.H. ve diğerleri. (2007) Metrologic evaluation of the surface of white MTA after the use of two endodontic irrigants. *J Endod*, 33 (4), 463-467.
187. Namazikhah, M.S., Nekoofar, M.H., Sheykhrezae, M.S., Salariyeh, S., Hayes, S.J., Bryant, S.T. ve diğerleri. (2008) The effect of pH on surface hardness

- and microstructure of mineral trioxide aggregate. *Int Endod J*, 41 (2), 108-116.
188. Saghiri, M.A., Lotfi, M., Saghiri, A.M., Vosoughhosseini, S., Fatemi, A., Shiezadeh, V. ve diğeri. (2008) Effect of pH on sealing ability of white mineral trioxide aggregate as a root-end filling material. *J Endod*, 34 (10), 1226-1229.
189. Srinivasan, V., Waterhouse, P., Whitworth, J. (2009) Mineral trioxide aggregate in paediatric dentistry. *Int J Paediatr Dent*, 19 (1), 34-47.
190. Torabinejad, M., Smith, P.W., Kettering, J.D., Pitt Ford, T.R. (1995) Comparative investigation of marginal adaptation of mineral trioxide aggregate and other commonly used root-end filling materials. *J Endod*, 21 (6), 295-299.
191. Wiltbank, K.B., Schwartz, S.A., Schindler, W.G. (2007) Effect of selected accelerants on the physical properties of mineral trioxide aggregate and Portland cement. *J Endod*, 33 (10), 1235-1238.
192. Ber, B.S., Hatton, J.F., Stewart, G.P. (2007) Chemical modification of proroot mta to improve handling characteristics and decrease setting time. *J Endod*, 33 (10), 1231-1234.
193. Huang, T.H., Shie, M.Y., Kao, C.T., Ding, S.J. (2008) The effect of setting accelerator on properties of mineral trioxide aggregate. *J Endod*, 34 (5), 590-593.
194. Ding, S.J., Kao, C.T., Shie, M.Y., Hung, C., Jr., Huang, T.H. (2008) The physical and cytological properties of white MTA mixed with Na₂HPO₄ as an accelerant. *J Endod*, 34 (6), 748-751.
195. Fridland, M., Rosado, R. (2005) MTA solubility: a long term study. *J Endod*, 31 (5), 376-379.
196. Poggio, C., Lombardini, M., Alessandro, C., Simonetta, R. (2007) Solubility of root-end-filling materials: a comparative study. *J Endod*, 33 (9), 1094-1097.
197. Shie, M.Y., Huang, T.H., Kao, C.T., Huang, C.H., Ding, S.J. (2009) The effect of a physiologic solution pH on properties of white mineral trioxide aggregate. *J Endod*, 35 (1), 98-101.

198. Siqueira, J.F., Jr.,Rocas, I.N. (2008) Clinical implications and microbiology of bacterial persistence after treatment procedures. *J Endod*, 34 (11), 1291-1301 e1293.
199. Parirokh, M.,Torabinejad, M. (2010) Mineral trioxide aggregate: a comprehensive literature review--Part I: chemical, physical, and antibacterial properties. *J Endod*, 36 (1), 16-27.
200. Sarkar, N.K., Caicedo, R., Ritwik, P., Moiseyeva, R.,Kawashima, I. (2005) Physicochemical basis of the biologic properties of mineral trioxide aggregate. *J Endod*, 31 (2), 97-100.
201. Bozeman, T.B., Lemon, R.R.,Eleazer, P.D. (2006) Elemental analysis of crystal precipitate from gray and white MTA. *J Endod*, 32 (5), 425-428.
202. Midy, V., Dard, M.,Hollande, E. (2001) Evaluation of the effect of three calcium phosphate powders on osteoblast cells. *J Mater Sci Mater Med*, 12 (3), 259-265.
203. Reyes-Carmona, J.F., Felipe, M.S.,Felipe, W.T. (2009) Biomineralization ability and interaction of mineral trioxide aggregate and white portland cement with dentin in a phosphate-containing fluid. *J Endod*, 35 (5), 731-736.
204. Bodanezi, A., Carvalho, N., Silva, D., Bernardineli, N., Bramante, C.M., Garcia, R.B. ve diğ erleri. (2008) Immediate and delayed solubility of mineral trioxide aggregate and Portland cement. *J Appl Oral Sci*, 16 (2), 127-131.
205. Torabinejad, M.,Chivian, N. (1999) Clinical applications of mineral trioxide aggregate. *J Endod*, 25 (3), 197-205.
206. Loxley, E.C., Liewehr, F.R., Buxton, T.B.,McPherson, J.C., 3rd. (2003) The effect of various intracanal oxidizing agents on the push-out strength of various perforation repair materials. *Oral Surg Oral Med Oral Pathol Oral Radiol Endod*, 95 (4), 490-494.
207. Yan, P., Peng, B., Fan, B., Fan, M.,Bian, Z. (2006) The effects of sodium hypochlorite (5.25%), Chlorhexidine (2%), and Glyde File Prep on the bond strength of MTA-dentin. *J Endod*, 32 (1), 58-60.
208. Tunc, E.S., Sonmez, I.S., Bayrak, S.,Egilmez, T. (2008) The evaluation of bond strength of a composite and a compomer to white mineral trioxide aggregate with two different bonding systems. *J Endod*, 34 (5), 603-605.

209. Vargas, J.W., Liewehr, F.R., Joyce, A.P., Runner, R.R. (2004) A comparison of the in vitro retentive strength of glass-ionomer cement, zinc-phosphate cement, and mineral trioxide aggregate for the retention of prefabricated posts in bovine incisors. *J Endod*, 30 (11), 775-777.
210. Shah, P.M., Chong, B.S., Sidhu, S.K., Ford, T.R. (1996) Radiopacity of potential root-end filling materials. *Oral Surg Oral Med Oral Pathol Oral Radiol Endod*, 81 (4), 476-479.
211. Laghios, C.D., Benson, B.W., Gutmann, J.L., Cutler, C.W. (2000) Comparative radiopacity of tetracalcium phosphate and other root-end filling materials. *Int Endod J*, 33 (4), 311-315.
212. ProRoot MTA safety data sheet (2009 November 27)
213. Komabayashi, T., Spangberg, L.S. (2008) Comparative analysis of the particle size and shape of commercially available mineral trioxide aggregates and Portland cement: a study with a flow particle image analyzer. *J Endod*, 34 (1), 94-98.
214. Kayahan, M.B., Nekoofar, M.H., Kazandag, M., Canpolat, C., Malkondu, O., Kaptan, F. ve diğ erleri. (2009) Effect of acid-etching procedure on selected physical properties of mineral trioxide aggregate. *Int Endod J*, 42 (11), 1004-1014.
215. Lee, Y.L., Lin, F.H., Wang, W.H., Ritchie, H.H., Lan, W.H., Lin, C.P. (2007) Effects of EDTA on the hydration mechanism of mineral trioxide aggregate. *J Dent Res*, 86 (6), 534-538.
216. Stowe, T.J., Sedgley, C.M., Stowe, B., Fenno, J.C. (2004) The effects of chlorhexidine gluconate (0.12%) on the antimicrobial properties of tooth-colored ProRoot mineral trioxide aggregate. *J Endod*, 30 (6), 429-431.
217. Estrela, C., Bammann, L.L., Estrela, C.R., Silva, R.S., Pecora, J.D. (2000) Antimicrobial and chemical study of MTA, Portland cement, calcium hydroxide paste, Sealapex and Dycal. *Braz Dent J*, 11 (1), 3-9.
218. Torabinejad, M., Hong, C.U., Pitt Ford, T.R., Kettering, J.D. (1995) Antibacterial effects of some root end filling materials. *J Endod*, 21 (8), 403-406.

219. Al-Nazhan, S., Al-Judai, A. (2003) Evaluation of antifungal activity of mineral trioxide aggregate. *J Endod*, 29 (12), 826-827.
220. Miyagak, D.C., de Carvalho, E.M., Robazza, C.R., Chavasco, J.K., Levorato, G.L. (2006) In vitro evaluation of the antimicrobial activity of endodontic sealers. *Braz Oral Res*, 20 (4), 303-306.
221. Al-Hezaimi, K., Al-Hamdan, K., Naghshbandi, J., Oglesby, S., Simon, J.H., Rotstein, I. (2005) Effect of white-colored mineral trioxide aggregate in different concentrations on *Candida albicans* in vitro. *J Endod*, 31 (9), 684-686.
222. Al-Hezaimi, K., Naghshbandi, J., Oglesby, S., Simon, J.H., Rotstein, I. (2006) Comparison of antifungal activity of white-colored and gray-colored mineral trioxide aggregate (MTA) at similar concentrations against *Candida albicans*. *J Endod*, 32 (4), 365-367.
223. Al-Hezaimi, K., Al-Shalan, T.A., Naghshbandi, J., Oglesby, S., Simon, J.H., Rotstein, I. (2006) Antibacterial effect of two mineral trioxide aggregate (MTA) preparations against *Enterococcus faecalis* and *Streptococcus sanguis* in vitro. *J Endod*, 32 (11), 1053-1056.
224. Mohammadi, Z., Modaresi, J., Yazdizadeh, M. (2006) Evaluation of the antifungal effects of mineral trioxide aggregate materials. *Aust Endod J*, 32 (3), 120-122.
225. Eldeniz, A.U., Hadimli, H.H., Ataoglu, H., Orstavik, D. (2006) Antibacterial effect of selected root-end filling materials. *J Endod*, 32 (4), 345-349.
226. Yasuda, Y., Kamaguchi, A., Saito, T. (2008) In vitro evaluation of the antimicrobial activity of a new resin-based endodontic sealer against endodontic pathogens. *J Oral Sci*, 50 (3), 309-313.
227. Tanomaru-Filho, M., Tanomaru, J.M., Barros, D.B., Watanabe, E., Ito, I.Y. (2007) In vitro antimicrobial activity of endodontic sealers, MTA-based cements and Portland cement. *J Oral Sci*, 49 (1), 41-45.
228. Asgary, S., Kamrani, F.A. (2008) Antibacterial effects of five different root canal sealing materials. *J Oral Sci*, 50 (4), 469-474.

229. Zhang, H., Pappen, F.G., Haapasalo, M. (2009) Dentin enhances the antibacterial effect of mineral trioxide aggregate and bioaggregate. *J Endod*, 35 (2), 221-224.
230. Al-Hezaimi K, A.-S.T., Naghshbandi J, Simon JH, Rotstein I. (2009) MTA preparations from different origins may vary in their antimicrobial activity. *Oral Surg Oral Med Oral Pathol Oral Radiol Endod*, 107 (5), 85-88.
231. Kettering, J.D., Torabinejad, M. (1995) Investigation of mutagenicity of mineral trioxide aggregate and other commonly used root-end filling materials. *J Endod*, 21 (11), 537-542.
232. Osorio, R.M., Hefti, A., Vertucci, F.J., Shawley, A.L. (1998) Cytotoxicity of endodontic materials. *J Endod*, 24 (2), 91-96.
233. Sumer, M., Muglali, M., Bodrumlu, E., Guvenc, T. (2006) Reactions of connective tissue to amalgam, intermediate restorative material, mineral trioxide aggregate, and mineral trioxide aggregate mixed with chlorhexidine. *J Endod*, 32 (11), 1094-1096.
234. Vosoughhosseini, S., Lotfi, M., Shahi, S., Baloo, H., Mesgariabbasi, M., Saghiri, M.A. ve diğ erleri. (2008) Influence of white versus gray mineral trioxide aggregate on inflammatory cells. *J Endod*, 34 (6), 715-717.
235. Saidon, J., He, J., Zhu, Q., Safavi, K., Spangberg, L.S. (2003) Cell and tissue reactions to mineral trioxide aggregate and Portland cement. *Oral Surg Oral Med Oral Pathol Oral Radiol Endod*, 95 (4), 483-489.
236. Masuda, Y.M., Wang, X., Hossain, M., Unno, A., Jayawardena, J.A., Saito, K. ve diğ erleri. (2005) Evaluation of biocompatibility of mineral trioxide aggregate with an improved rabbit ear chamber. *J Oral Rehabil*, 32 (2), 145-150.
237. Torabinejad, M., Hong, C.U., Lee, S.J., Monsef, M., Pitt Ford, T.R. (1995) Investigation of mineral trioxide aggregate for root-end filling in dogs. *J Endod*, 21 (12), 603-608.
238. Economides, N., Pantelidou, O., Kokkas, A., Tziafas, D. (2003) Short-term periradicular tissue response to mineral trioxide aggregate (MTA) as root-end filling material. *Int Endod J*, 36 (1), 44-48.

239. Baek, S.H., Plenk, H., Jr., Kim, S. (2005) Periapical tissue responses and cementum regeneration with amalgam, SuperEBA, and MTA as root-end filling materials. *J Endod*, 31 (6), 444-449.
240. Felipe, W.T., Felipe, M.C., Rocha, M.J. (2006) The effect of mineral trioxide aggregate on the apexification and periapical healing of teeth with incomplete root formation. *Int Endod J*, 39 (1), 2-9.
241. Torabinejad, M., Pitt Ford, T.R., McKendry, D.J., Abedi, H.R., Miller, D.A., Kariyawasam, S.P. (1997) Histologic assessment of mineral trioxide aggregate as a root-end filling in monkeys. *J Endod*, 23 (4), 225-228.
242. Panzarini, S.R., Holland, R., de Souza, V., Poi, W.R., Sonoda, C.K., Pedrini, D. (2007) Mineral trioxide aggregate as a root canal filling material in reimplanted teeth. Microscopic analysis in monkeys. *Dent Traumatol*, 23 (5), 265-272.
243. Ford, T.R., Torabinejad, M., Abedi, H.R., Bakland, L.K., Kariyawasam, S.P. (1996) Using mineral trioxide aggregate as a pulp-capping material. *J Am Dent Assoc*, 127 (10), 1491-1494.
244. Faraco, I.M., Jr., Holland, R. (2001) Response of the pulp of dogs to capping with mineral trioxide aggregate or a calcium hydroxide cement. *Dent Traumatol*, 17 (4), 163-166.
245. Tziafas, D., Pantelidou, O., Alvanou, A., Belibasakis, G., Papadimitriou, S. (2002) The dentinogenic effect of mineral trioxide aggregate (MTA) in short-term capping experiments. *Int Endod J*, 35 (3), 245-254.
246. Salako, N., Joseph, B., Ritwik, P., Salonen, J., John, P., Junaid, T.A. (2003) Comparison of bioactive glass, mineral trioxide aggregate, ferric sulfate, and formocresol as pulpotomy agents in rat molar. *Dent Traumatol*, 19 (6), 314-320.
247. De Deus, G., Ximenes, R., Gurgel-Filho, E.D., Plotkowski, M.C., Coutinho-Filho, T. (2005) Cytotoxicity of MTA and Portland cement on human ECV 304 endothelial cells. *Int Endod J*, 38 (9), 604-609.
248. Kim, E.C., Lee, B.C., Chang, H.S., Lee, W., Hong, C.U., Min, K.S. (2008) Evaluation of the radiopacity and cytotoxicity of Portland cements containing

- bismuth oxide. *Oral Surg Oral Med Oral Pathol Oral Radiol Endod*, 105 (1), e54-57.
249. Bodrumlu, E. (2008) Biocompatibility of retrograde root filling materials: a review. *Aust Endod J*, 34 (1), 30-35.
 250. Asrari, M., Lobner, D. (2003) In vitro neurotoxic evaluation of root-end-filling materials. *J Endod*, 29 (11), 743-746.
 251. Abbasipour, F., Rastqar, A., Bakhtiar, H., Khalilkhani, H., Aeinehchi, M., Janahmadi, M. (2009) The nociceptive and anti-nociceptive effects of white mineral trioxide aggregate. *Int Endod J*, 42 (9), 794-801.
 252. Tunca, Y.M., Aydin, C., Ozen, T., Seyrek, M., Ulusoy, H.B., Yildiz, O. (2007) The effect of mineral trioxide aggregate on the contractility of the rat thoracic aorta. *J Endod*, 33 (7), 823-826.
 253. Torabinejad, M., Hong, C.U., Pitt Ford, T.R., Kettering, J.D. (1995) Cytotoxicity of four root end filling materials. *J Endod*, 21 (10), 489-492.
 254. Keiser, K., Johnson, C.C., Tipton, D.A. (2000) Cytotoxicity of mineral trioxide aggregate using human periodontal ligament fibroblasts. *J Endod*, 26 (5), 288-291.
 255. Zhu, Q., Haglund, R., Safavi, K.E., Spangberg, L.S. (2000) Adhesion of human osteoblasts on root-end filling materials. *J Endod*, 26 (7), 404-406.
 256. Thomson, T.S., Berry, J.E., Somerman, M.J., Kirkwood, K.L. (2003) Cementoblasts maintain expression of osteocalcin in the presence of mineral trioxide aggregate. *J Endod*, 29 (6), 407-412.
 257. Perez, A.L., Spears, R., Gutmann, J.L., Opperman, L.A. (2003) Osteoblasts and MG-63 osteosarcoma cells behave differently when in contact with ProRoot MTA and White MTA. *Int Endod J*, 36 (8), 564-570.
 258. Pistorius, A., Willershausen, B., Briseno Marroquin, B. (2003) Effect of apical root-end filling materials on gingival fibroblasts. *Int Endod J*, 36 (9), 610-615.
 259. Fayad, M.I., Hawkinson, R., Daniel, J., Hao, J. (2004) The effect of CO2 laser irradiation on PDL cell attachment to resected root surfaces. *Oral Surg Oral Med Oral Pathol Oral Radiol Endod*, 97 (4), 518-523.

260. Bonson, S., Jeansonne, B.G., Lallier, T.E. (2004) Root-end filling materials alter fibroblast differentiation. *J Dent Res*, 83 (5), 408-413.
261. Balto, H.A. (2004) Attachment and morphological behavior of human periodontal ligament fibroblasts to mineral trioxide aggregate: a scanning electron microscope study. *J Endod*, 30 (1), 25-29.
262. Pelliccioni, G.A., Ciapetti, G., Cenni, E., Granchi, D., Nanni, M., Pagani, S. ve diğ erleri. (2004) Evaluation of osteoblast-like cell response to ProRoot MTA (mineral trioxide aggregate) cement. *J Mater Sci Mater Med*, 15 (2), 167-173.
263. Koulaouzidou, E.A., Papazisis, K.T., Economides, N.A., Beltes, P., Kortsaris, A.H. (2005) Antiproliferative effect of mineral trioxide aggregate, zinc oxide-eugenol cement, and glass-ionomer cement against three fibroblastic cell lines. *J Endod*, 31 (1), 44-46.
264. Nakayama, A., Ogiso, B., Tanabe, N., Takeichi, O., Matsuzaka, K., Inoue, T. (2005) Behaviour of bone marrow osteoblast-like cells on mineral trioxide aggregate: morphology and expression of type I collagen and bone-related protein mRNAs. *Int Endod J*, 38 (4), 203-210.
265. Huang, T.H., Yang, C.C., Ding, S.J., Yan, M., Chou, M.Y., Kao, C.T. (2005) Biocompatibility of human osteosarcoma cells to root end filling materials. *J Biomed Mater Res B Appl Biomater*, 72 (1), 140-145.
266. Moghaddame-Jafari, S., Mantellini, M.G., Botero, T.M., McDonald, N.J., Nor, J.E. (2005) Effect of ProRoot MTA on pulp cell apoptosis and proliferation in vitro. *J Endod*, 31 (5), 387-391.
267. Vajrabhaya, L.O., Korsuwannawong, S., Jantararat, J., Korre, S. (2006) Biocompatibility of furcal perforation repair material using cell culture technique: Ketac Molar versus ProRoot MTA. *Oral Surg Oral Med Oral Pathol Oral Radiol Endod*, 102 (6), e48-50.
268. Al-Rabeah, E., Perinpanayagam, H., MacFarland, D. (2006) Human alveolar bone cells interact with ProRoot and tooth-colored MTA. *J Endod*, 32 (9), 872-875.
269. Kao, C.T., Tsai, C.H., Huang, T.H. (2006) Tissue and cell reactions to implanted root-end filling materials. *J Mater Sci Mater Med*, 17 (9), 841-847.

270. Takita, T., Hayashi, M., Takeichi, O., Ogiso, B., Suzuki, N., Otsuka, K. ve diğ erleri. (2006) Effect of mineral trioxide aggregate on proliferation of cultured human dental pulp cells. *Int Endod J*, 39 (5), 415-422.
271. Melegari, K.K., Botero, T.M., Holland, G.R. (2006) Prostaglandin E production and viability of cells cultured in contact with freshly mixed endodontic materials. *Int Endod J*, 39 (5), 357-362.
272. Oviir, T., Pagoria, D., Ibarra, G., Geurtsen, W. (2006) Effects of gray and white mineral trioxide aggregate on the proliferation of oral keratinocytes and cementoblasts. *J Endod*, 32 (3), 210-213.
273. Souza, N.J., Justo, G.Z., Oliveira, C.R., Haun, M., Bincoletto, C. (2006) Cytotoxicity of materials used in perforation repair tested using the V79 fibroblast cell line and the granulocyte-macrophage progenitor cells. *Int Endod J*, 39 (1), 40-47.
274. Yoshimine, Y., Ono, M., Akamine, A. (2007) In vitro comparison of the biocompatibility of mineral trioxide aggregate, 4META/MMA-TBB resin, and intermediate restorative material as root-end-filling materials. *J Endod*, 33 (9), 1066-1069.
275. Gorduysus, M., Avcu, N., Gorduysus, O., Pekel, A., Baran, Y., Avcu, F. ve diğ erleri. (2007) Cytotoxic effects of four different endodontic materials in human periodontal ligament fibroblasts. *J Endod*, 33 (12), 1450-1454.
276. Tani-Ishii, N., Hamada, N., Watanabe, K., Tujimoto, Y., Teranaka, T., Umemoto, T. (2007) Expression of bone extracellular matrix proteins on osteoblast cells in the presence of mineral trioxide. *J Endod*, 33 (7), 836-839.
277. Guven, G., Cehreli, Z.C., Ural, A., Serdar, M.A., Basak, F. (2007) Effect of mineral trioxide aggregate cements on transforming growth factor beta1 and bone morphogenetic protein production by human fibroblasts in vitro. *J Endod*, 33 (4), 447-450.
278. Coon, D., Gulati, A., Cowan, C., He, J. (2007) The role of cyclooxygenase-2 (COX-2) in inflammatory bone resorption. *J Endod*, 33 (4), 432-436.
279. De Souza Costa, C.A., Duarte, P.T., de Souza, P.P., Giro, E.M., Hebling, J. (2008) Cytotoxic effects and pulpal response caused by a mineral trioxide aggregate formulation and calcium hydroxide. *Am J Dent*, 21 (4), 255-261.

280. Laurent, P., Camps, J., De Meo, M., Dejou, J., About, I. (2008) Induction of specific cell responses to a Ca(3)SiO(5)-based posterior restorative material. *Dent Mater*, 24 (11), 1486-1494.
281. Yasuda, Y., Ogawa, M., Arakawa, T., Kadowaki, T., Saito, T. (2008) The effect of mineral trioxide aggregate on the mineralization ability of rat dental pulp cells: an in vitro study. *J Endod*, 34 (9), 1057-1060.
282. Koh, E.T., McDonald, F., Pitt Ford, T.R., Torabinejad, M. (1998) Cellular response to Mineral Trioxide Aggregate. *J Endod*, 24 (8), 543-547.
283. Sepet, E., Pinar, A., Ilhan, B., Ulukapi, I., Bilir, A., Tuna, S. (2009) Cytotoxic effects of calcium hydroxide and mineral trioxide aggregate on 3T3 fibroblast cell line in vitro. *Quintessence Int*, 40 (8), e55-61.
284. Chen, C.L., Huang, T.H., Ding, S.J., Shie, M.Y., Kao, C.T. (2009) Comparison of calcium and silicate cement and mineral trioxide aggregate biologic effects and bone markers expression in MG63 cells. *J Endod*, 35 (5), 682-685.
285. Hakki, S.S., Bozkurt, S.B., Hakki, E.E., Belli, S. (2009) Effects of mineral trioxide aggregate on cell survival, gene expression associated with mineralized tissues, and biomineralization of cementoblasts. *J Endod*, 35 (4), 513-519.
286. Koh, E.T., Torabinejad, M., Pitt Ford, T.R., Brady, K., McDonald, F. (1997) Mineral trioxide aggregate stimulates a biological response in human osteoblasts. *J Biomed Mater Res*, 37 (3), 432-439.
287. Abdullah, D., Ford, T.R., Papaioannou, S., Nicholson, J., McDonald, F. (2002) An evaluation of accelerated Portland cement as a restorative material. *Biomaterials*, 23 (19), 4001-4010.
288. Huang, T.H., Yang, C.C., Ding, S.J., Yeng, M., Kao, C.T., Chou, M.Y. (2005) Inflammatory cytokines reaction elicited by root-end filling materials. *J Biomed Mater Res B Appl Biomater*, 73 (1), 123-128.
289. Mitchell, P.J., Pitt Ford, T.R., Torabinejad, M., McDonald, F. (1999) Osteoblast biocompatibility of mineral trioxide aggregate. *Biomaterials*, 20 (2), 167-173.

290. Deller-Quinn, M., Perinpanayagam, H. (2009) Osteoblast expression of cytokines is altered on MTA surfaces. *Oral Surg Oral Med Oral Pathol Oral Radiol Endod*, 108 (2), 302-307.
291. Min, K.S., Yang, S.H., Kim, E.C. (2009) The combined effect of mineral trioxide aggregate and enamel matrix derivative on odontoblastic differentiation in human dental pulp cells. *J Endod*, 35 (6), 847-851.
292. Simon, S., Cooper, P., Smith, A., Picard, B., Ifi, C.N., Berdal, A. (2008) Evaluation of a new laboratory model for pulp healing: preliminary study. *Int Endod J*, 41 (9), 781-790.
293. Andelin, W.E., Shabahang, S., Wright, K., Torabinejad, M. (2003) Identification of hard tissue after experimental pulp capping using dentin sialoprotein (DSP) as a marker. *J Endod*, 29 (10), 646-650.
294. Mohan, M., Gupta, A., Shenoy, V., Parolia, A. (2011) Pharmacological Agents in Dentistry: A Review. *British Journal of Pharmaceutical Research*, 1 (3), 66-87.
295. Fuks, A.B., Holan, G., Davis, J.M., Eidelman, E. (1997) Ferric sulfate versus dilute formocresol in pulpotomized primary molars: long-term follow up. *Pediatr Dent*, 19 (5), 327-330.
296. Özçelik, C. (1999). Süt dişlerinde uygulanan ferrik sülfat amputasyonunun klinik ve histopatolojik olarak incelenmesi T.C. GATA, Ankara.
297. Lemon, R.R., Steele, P.J., Jeansonne, B.G. (1993) Ferric sulfate hemostasis: effect on osseous wound healing. Left in situ for maximum exposure. *J Endod*, 19 (4), 170-173.
298. Cotes, O., Boj, J.R., Canalda, C., Carreras, M. (1997) Pulpal tissue reaction to formocresol vs. ferric sulfate in pulpotomized rat teeth. *J Clin Pediatr Dent*, 21 (3), 247-253.
299. Woody, R.D., Miller, A., Staffanou, R.S. (1993) Review of the pH of hemostatic agents used in tissue displacement. *J Prosthet Dent*, 70 (2), 191-192.
300. Jeansonne, B.G., Boggs, W.S., Lemon, R.R. (1997) Ferric sulfate hemostasis: effect on osseous wound healing II. With curettage and irrigation. *J Endod*, 30, 175-180.

301. Landau, M.J., Johnsen, D.C. (1988) Pulpal responses to ferric sulfate in monkeys(abstr.). *J Dent Res*, 67, 215.
302. Fei, A.L., Udin, R.D.,Johnson, R. (1991) A clinical study of ferric sulfate as a pulpotomy agent in primary teeth. *Pediatr Dent*, 13 (6), 327-332.
303. Ibricevic, H.,al-Jame, Q. (2000) Ferric sulfate as pulpotomy agent in primary teeth: twenty month clinical follow-up. *J Clin Pediatr Dent*, 24 (4), 269-272.
304. Smith, N.L., Seale, N.S.,Nunn, M.E. (2000) Ferric sulfate pulpotomy in primary molars: a retrospective study. *Pediatr Dent*, 22 (3), 192-199.
305. Burnett, S.,Walker, J. (2002) Comparison of ferric sulfate, formocresol, and a combination of ferric sulfate/formocresol in primary tooth vital pulpotomies: a retrospective radiographic survey. *ASDC J Dent Child*, 69 (1), 44-48, 12.
306. Fuks, A.B., Eidelman, E., Cleaton-Jones, P.,Michaeli, Y. (1997) Pulp response to ferric sulfate, diluted formocresol and IRM in pulpotomized primary baboon teeth. *ASDC J Dent Child*, 64 (4), 254-259.
307. Vargas, K.G., Packham, B.,Lowman, D. (2006) Preliminary evaluation of sodium hypochlorite for pulpotomies in primary molars. *Pediatr Dent*, 28 (6), 511-517.
308. Mohamed, N. (2008) A comparison of two liner materials for use in the ferric sulfate pulpotomy. *SADJ*, 63 (6), 340-342.
309. Fuks, A.B. (2002) Current concepts in vital primary pulp therapy. *Eur J Paediatr Dent*, 3 (3), 115-120.
310. Starkey, P.E. (1963) Methods of preserving primary teeth, which have exposed pulps. *J Dent Child*, 19, 219-228.
311. Mathewson, R.J., Primosch, R.E. (1995). Fundamentals of Pediatric Dentistry. Pulp Treatment (3rd. Ed bs.). Chicago: Quintessence Pub.
312. Berger, J.E. (1972) A review of the erroneously labeled "mummification" techniques of pulp therapy. *Oral Surg Oral Med Oral Pathol*, 34 (1), 131-144.
313. Patchett, C.L., Srinivasan, V.,Waterhouse, P.J. (2006) Is there life after Buckley's formocresol? Part II - Development of a protocol for the management of extensive caries in the primary molar. *Int J Paediatr Dent*, 16 (3), 199-206.

314. Aminabadi, N.A., Farahani, R.M., Oskouei, S.G. (2010) Formocresol versus calcium hydroxide direct pulp capping of human primary molars: two year follow-up. *J Clin Pediatr Dent*, 34 (4), 317-321.
315. Liu, H., Zhou, Q., Qin, M. (2011) Mineral trioxide aggregate versus calcium hydroxide for pulpotomy in primary molars. *Chin J Dent Res*, 14 (2), 121-125.
316. Huth, K.C., Hajek-Al-Khatat, N., Wolf, P., Ilie, N., Hickel, R., Paschos, E. (2012) Long-term effectiveness of four pulpotomy techniques: 3-year randomised controlled trial. *Clin Oral Investig*, 16 (4), 1243-1250.
317. Schroder, U. (1973) Effect of an extra-pulpal blood clot on healing following experimental pulpotomy and capping with calcium hydroxide. *Odontol Revy*, 24 (3), 257-268.
318. Tunc, E.S., Saroglu, I., Sari, S., Gunhan, O. (2006) The effect of sodium hypochlorite application on the success of calcium hydroxide pulpotomy in primary teeth. *Oral Surg Oral Med Oral Pathol Oral Radiol Endod*, 102 (2), 22-26.
319. Al-Mutairi, M.A., Bawazir, O.A. (2013) Sodium hypochlorite versus Formocresol in primary molars pulpotomies: a randomized clinical trial. *Eur J Paediatr Dent*, 14 (1), 33-36.
320. ProRoot MTA safety data sheet (2009 November 27,).
321. Ng, F.K., Messer, L.B. (2008) Mineral trioxide aggregate as a pulpotomy medicament: a narrative review. *Eur Arch Paediatr Dent*, 9 (1), 4-11.
322. Maroto, M., Barberia, E., Planells, P., Vera, V. (2003) Treatment of a non-vital immature incisor with mineral trioxide aggregate (MTA). *Dent Traumatol*, 19 (3), 165-169.
323. Hayashi, M., Shimizu, A., Ebisu, S. (2004) MTA for obturation of mandibular central incisors with open apices: case report. *J Endod*, 30 (2), 120-122.
324. Maltezos, C., Glickman, G.N., Ezzo, P., He, J. (2006) Comparison of the sealing of Resilon, Pro Root MTA, and Super-EBA as root-end filling materials: a bacterial leakage study. *J Endod*, 32 (4), 324-327.

325. Sushynski, J.M., Zealand, C.M., Botero, T.M., Boynton, J.R., Majewski, R.F., Shelburne, C.E. ve diğeri. (2012) Comparison of gray mineral trioxide aggregate and diluted formocresol in pulpotomized primary molars: a 6- to 24-month observation. *Pediatr Dent*, 34 (5), 120-128.
326. Maroto, M., Barberia, E., Planells, P., Garcia Godoy, F. (2005) Dentin bridge formation after mineral trioxide aggregate (MTA) pulpotomies in primary teeth. *Am J Dent*, 18 (3), 151-154.
327. Eidelman, E., Holan, G., Fuks, A.B. (2001) Mineral trioxide aggregate vs. formocresol in pulpotomized primary molars: a preliminary report. *Pediatr Dent*, 23 (1), 15-18.
328. Agamy, H.A., Bakry, N.S., Mounir, M.M., Avery, D.R. (2004) Comparison of mineral trioxide aggregate and formocresol as pulp-capping agents in pulpotomized primary teeth. *Pediatr Dent*, 26 (4), 302-309.
329. Hewitt, C., Hahn, S., Torgerson, D.J., Watson, J., Bland, J.M. (2005) Adequacy and reporting of allocation concealment: review of recent trials published in four general medical journals. *BMJ*, 330 (7499), 1057-1058.
330. Pildal, J., Chan, A.W., Hrobjartsson, A., Forfang, E., Altman, D.G., Gotzsche, P.C. (2005) Comparison of descriptions of allocation concealment in trial protocols and the published reports: cohort study. *BMJ*, 330 (7499), 1049.
331. Scales, D.C., Adhikari, N.K. (2005) Maintaining allocation concealment: following your SNOSE. *J Crit Care*, 20 (2), 191-193.
332. Altman, D.G., Schulz, K.F. (2001) Statistics notes: Concealing treatment allocation in randomised trials. *BMJ*, 323 (7310), 446-447.
333. Fergusson, D., Glass, K.C., Waring, D., Shapiro, S. (2004) Turning a blind eye: the success of blinding reported in a random sample of randomised, placebo controlled trials. *BMJ*, 328 (7437), 432.
334. Kim, M.J., Kim, K.N., Lee, Y.K., Kim, K.M. (2013) Cytotoxicity test of dentin bonding agents using millipore filters as dentin substitutes in a dentin barrier test. *Clin Oral Investig*, 17 (6), 1489-1496.
335. Hobson, P. (1970) Pulp treatment of deciduous teeth. 1. Factors affecting diagnosis and treatment. *Br Dent J*, 128 (5), 232-238.

336. Koch, G.,Nyborg, H. (1970) Correlation between clinical and histological indications for pulpotomy of deciduous teeth. *J Int Assoc Dent Child*, 1 (1), 3-10.
337. Hickel, R., Kaaden, C., Paschos, E., Buerkle, V., Garcia-Godoy, F.,Manhart, J. (2005) Longevity of occlusally-stressed restorations in posterior primary teeth. *Am J Dent*, 18 (3), 198-211.
338. Nash, D.A. (1981) The nickel-chromium crown for restoring posterior primary teeth. *J Am Dent Assoc*, 102 (1), 44-49.
339. Brook, A.H.,King, N.M. (1982) The role of stainless crowns. Part 2. Clinical applications. *Dent Update*, 9 (2), 81-82, 84-85.
340. Curzon, M.E.,Pollard, M.A. (1997) Do we still care about children's teeth? *Br Dent J*, 182 (7), 242-244.
341. Duggal, M.S., Curzon, M.E., Fayle, S.A., Pollard, M.A., Robertson, A.J. (1995). Restorative techniques in paediatric dentistry: An illustrated guide to the restoration of extensively carious primary teeth. (c. 8). London: Martin Dunitz.
342. Randall, R.C., Vrijhoef, M.M.,Wilson, N.H. (2000) Efficacy of preformed metal crowns vs. amalgam restorations in primary molars: a systematic review. *J Am Dent Assoc*, 131 (3), 337-343.
343. Dawson, L.R., Simon, J.F., Jr.,Taylor, P.P. (1981) Use of amalgam and stainless steel restorations for primary molars. *ASDC J Dent Child*, 48 (6), 420-422.
344. Wong, F.S.,Day, S.J. (1990) An investigation of factors influencing the longevity of restorations in primary molars. *J Int Assoc Dent Child*, 20 (1), 11-16.
345. Einwag, J.,Dunninger, P. (1996) Stainless steel crown versus multisurface amalgam restorations: an 8-year longitudinal clinical study. *Quintessence Int*, 27 (5), 321-323.
346. Kalaskar, R.R.,Damle, S.G. (2004) Comparative evaluation of lyophilized freeze dried platelet derived preparation with calcium hydroxide as pulpotomy agents in primary molars. *J Indian Soc Pedod Prev Dent*, 22 (1), 24-29.

347. Holan, G., Eidelman, E., Fuks, A.B. (2005) Long-term evaluation of pulpotomy in primary molars using mineral trioxide aggregate or formocresol. *Pediatr Dent*, 27 (2), 129-136.
348. Waterhouse, P.J., Nunn, J.H., Whitworth, J.M., Soames, J.V. (2000) Primary molar pulp therapy--histological evaluation of failure. *Int J Paediatr Dent*, 10 (4), 313-321.
349. Papagiannoulis, L. (2002) Clinical studies on ferric sulphate as a pulpotomy medicament in primary teeth. *Eur J Paediatr Dent*, 3 (3), 126-132.
350. Fishman, S.A., Udin, R.D., Good, D.L., Rodef, F. (1996) Success of electrofulguration pulpotomies covered by zinc oxide and eugenol or calcium hydroxide: a clinical study. *Pediatr Dent*, 18 (5), 385-390.
351. Oliveira, T.M., Moretti, A.B., Sakai, V.T., Lourenco Neto, N., Santos, C.F., Machado, M.A. ve diğ erleri. (2013) Clinical, radiographic and histologic analysis of the effects of pulp capping materials used in pulpotomies of human primary teeth. *Eur Arch Paediatr Dent*, 14 (2), 65-71.
352. Moretti, A.B., Sakai, V.T., Oliveira, T.M., Fornetti, A.P., Santos, C.F., Machado, M.A. ve diğ erleri. (2008) The effectiveness of mineral trioxide aggregate, calcium hydroxide and formocresol for pulpotomies in primary teeth. *Int Endod J*, 41 (7), 547-555.
353. Trairatvorakul, C., Sastararujj. (2013) Indirect pulp treatment vs antibiotic sterilization of deep caries in mandibular primary molars. *Int J Paediatr Dent*, 24, 1-9.
354. Guelmann, M., Bookmyer, K.L., Villalta, P., Garcia-Godoy, F. (2004) Microleakage of restorative techniques for pulpotomized primary molars. *J Dent Child (Chic)*, 71 (3), 209-211.

EKLER**Ek 1 Etik Kurul İzni**

T.C.
HACETTEPE ÜNİVERSİTESİ
Tıp Fakültesi
Tıbbi Araştırmalar Yerel Etik Kurulu












Sayı : B.30.2.HAC.0.20.05.04/ 1434
Konu :

28 Mayıs 2009

ARAŞTIRMA PROJESİ DEĞERLENDİRME RAPORU

Toplantı Tarihi : 14 MAYIS 2009 PERŞEMBE günü
Toplantı No : 2009/6
Proje No : HEK 09/94 (Değerlendirme Tarihi: 16.04.2009)
Karar No : HEK 09/94-43

Üniversitemiz Diş Hekimliği Fakültesi Pedodonti Anabilim Dalı öğretim üyelerinden Prof. Dr. Seval Ölmez'in sorumlu araştırmacısı olduğu, Doç.Dr.H.Cem Güngör, Dt.Burak Aksoy ve Dt.İrem Güzeler ile birlikte çalışacakları HEK 09/94 kayıt numaralı ve "Süt Dişlerinde Ferik Sülfat Amputasyonunda Kullanılan Farklı Kaide Materyallerinin Başarıya Etkilerinin Klinik ve Radyografik Olarak İncelenmesi" başlıklı proje önerisi Kurulumuzda değerlendirilmiş, tıbbi etik açıdan uygun bulunmuştur.

1. Prof.Dr. E. Rüştü Onur (Başkan) 
2. Prof.Dr. Murat Yurdakök (Üye) 
3. Prof.Dr. Osman Abbasoğlu(Üye) KATILMADI
4. Prof.Dr. Mithat Haliloğlu (Üye) 
5. Prof.Dr. Türkan Eldem (Üye) 
6. Prof.Dr. Pınar Fırat (Üye) 
7. Prof.Dr. Erdem Aydın (Üye) 
8. Prof.Dr. H. Asuman Özkara (Üye) 
9. Prof.Dr. Tanju Besler (Üye) KATILMADI
10. Prof.Dr. Haydar A. Demirel(Üye) 
11. Prof.Dr. Bülent Sivri (Üye) 
12. Prof. Dr. Zafer Çehreli (Üye) KATILMADI
13. Doç.Dr. Bilgehan Yalçın (Üye) 
14. Doç.Dr. Ümit Yaşar (Üye) 
15. Doç.Dr.Mutlu Hayran (Üye) 