

**T.C.  
HACETTEPE ÜNİVERSİTESİ  
TIP FAKÜLTESİ  
RADYOLOJİ ANABİLİM DALI**

**AKUT APANDİSİT ÖN TANISI OLAN HASTALARDA SAĞ ALT  
KADRANA KOMPRESYON UYGULANARAK ELDE OLUNAN ABDOMEN  
BT TETKİKİNİN TANISAL ETKİNLİĞİNİN DEĞERLENDİRİLMESİ**

**Dr. Abidin KILINÇER**

**UZMANLIK TEZİ  
Olarak Hazırlanmıştır**

**ANKARA**

**2013**

**T.C.  
HACETTEPE ÜNİVERSİTESİ  
TIP FAKÜLTESİ  
RADYOLOJİ ANABİLİM DALI**

**AKUT APANDİSİT ÖN TANISI OLAN HASTALARDA SAĞ ALT  
KADRANA KOMPRESYON UYGULANARAK ELDE OLUNAN ABDOMEN  
BT TETKİKİNİN TANISAL ETKİNLİĞİNİN DEĞERLENDİRİLMESİ**

**Dr. Abidin KILINÇER**

**UZMANLIK TEZİ  
Olarak Hazırlanmıştır**

**TEZ DANIŞMANI  
Doç. Dr. Erhan AKPINAR**

**ANKARA  
2013**

## TEŞEKKÜR

Radyoloji eğitimime katkılarından dolayı, Hacettepe Üniversitesi Tıp Fakültesi Radyoloji Anabilim Dalı Başkanı Prof. Dr. Macit Arıyürek'in şahsında tüm öğretim üyelerine en içten teşekkürlerimi sunarım.

Doç. Dr. Erhan Akpınar'a tez danışmanı olarak harcadığı zaman ve emek için teşekkür ederim. Ayrıca, bana hasta takip etmeyi öğrettiği için teşekkürlerimi sunarım.

Doç. Dr. Erdem Karabulut'a istatistiksel incelemede yardımlarını esirgemediği için teşekkür ederim.

Tez hastalarının tetkiklerinin yapılmasında yardımcı olan, başta Dr. Burak Omay olmak üzere, tüm asistan arkadaşlarıma ve BT teknisyenlerine teşekkür ederim.

Radyoloji eğitimim boyunca gösterdikleri sonsuz destekleri için aileme teşekkür ederim.

**Dr. Abidin KILINÇER**

## ÖZET

**Kılınçer A., Akut apandisit ön tanısı olan hastalarda sağ alt kadrana kompresyon uygulanarak elde olunan abdomen BT tetkikinin tanısal etkinliğinin değerlendirilmesi, Hacettepe Üniversitesi Tıp Fakültesi, Radyoloji Anabilim Dalı Uzmanlık Tezi, Ankara, 2013.** Bu çalışmanın amacı akut apandisit şüphesi olan erişkin hastalarda sağ alt kadrana kompresyon uygulanarak elde olunan abdomen BT tetkikinin tanısal etkinliğini değerlendirmektir. Akut apandisit şüphesi ile Temmuz 2012-Ekim 2013 tarihleri arasında, abdomen BT tetkiki istenen 71 erişkin hasta (25 E, 46 K; yaş ortalaması  $32.7 \pm 13.3$ , yaş aralığı 18-74) prospektif olarak çalışmaya dahil edildi. Tüm hastalara BT tetkikinden önce abdomen US incelemesi yapıldı. Kompresyonun zararlı olabileceği intestinal obstrüksiyon, abdominal aort anevrizması veya hidronefroz gibi durumlar saptanan hastalar çalışmaya dahil edilmedi. Kompresyon grubundaki tüm hastalarda 1 L'lik serum fizyolojik torbası ve elastik korse kullanılarak sağ alt kadrana kompresyon uygulandı. Oral ve intravenöz kontrast madde verilerek venöz fazda 2 veya 16 kesitli BT ile abdomen BT tetkiki yapıldı. Nisan 2011-Haziran 2012 tarihleri arasında apandisit şüphesi ile intravenöz ve oral opak madde verilerek standart abdomen BT tetkiki yapılan 97 erişkin hasta (29 E, 68 K; yaş ortalaması  $37.9 \pm 13.8$ , yaş aralığı 18-78), kontrol grubu olarak kabul edildi. Görüntüler apendiks dış çapı, duvar kalınlığı ve kontrastlanması, periapandisyel inflamatuvar değişiklikler ve apendiks lümen içeriği açısından, iki radyolog tarafından değerlendirildi. Nihai tanı için patoloji raporu ve/veya epikrizde yer alan tanımlar esas alındı. Apandisit ile uyumlu BT bulguları olan ancak patolojik konfirmasyon bulunmayan hastalar (kompresyon grubunda 9 hasta, standart abdomen BT grubunda 6 hasta) istatistiksel analize dahil edilmedi. Kompresyon grubunda, 23 hastada akut apandisit tanısı patolojik olarak doğrulandı, 39 hastada ise BT'de apendiks normaldi ve klinik takiple apandisit tanısı dışlandı. Standart abdomen BT grubunda, 36 hastada akut apandisit tanısı patolojik olarak doğrulandı, 55 hastada ise BT'de apendiks normaldi. Kompresyon apandisit, standart apandisit, kompresyon normal ve standart normal gruplarında apendiks dış çapının ortanca (minimum-maksimum) değerleri sırasıyla; 10 mm (7-15 mm), 10.5 mm (7.1-17.6 mm), 5 mm (4-7.5 mm) ve 6.3 mm (4.8-10.3 mm) idi. Apendiks dış çapı,

apandisit grupları arasında anlamlı farklılık göstermezken, gruplar arasındaki diğer ikili karşılaştırmalarda  $p<0.01$  olup istatistiksel anlamlı farklılık olduğu gösterildi. Akut apandisiti olmayan ve çekumu opak madde ile dolu olan hastalar, kompresyon yapılan ve yapılmayan gruplarda apendiks lümenine opak madde geçişi açısından karşılaştırıldı. Kompresyonlu abdomen BT incelemesi yapılan hastalarda apendiks lümenine opak madde geçişi, standart abdomen BT grubu ile karşılaştırıldığında istatistiksel anlamlı olarak daha fazlaydı ( $p<0.01$ ). Sağ alt kadrana kompresyon uygulanarak elde olunan abdomen BT incelemesi, akut apandisit değerlendirmesinde yüksek tanısallığa sahiptir ve aşamalı kompresyon US tekniğinin BT eşleniği olarak kabul edilebilir.

**Anahtar Kelimeler:** Akut apandisit, abdomen BT, kompresyon, sağ alt kadrana.

## ABSTRACT

**Kılınçer A., Evaluation of the diagnostic utility of abdominal CT with compression to the right lower quadrant in patients with suspicion of acute appendicitis, Hacettepe University Faculty of Medicine, Thesis in Radiology, Ankara, 2013.** In this study, our aim was to determine the diagnostic accuracy of abdominal CT with compression to the right lower quadrant in adults with suspicion of acute appendicitis. We prospectively studied a total of 71 patients (25 M, 46 F; mean age  $32.7\pm 13.3$ , range 18-74) referred for abdominal CT with a presumptive clinical diagnosis of acute appendicitis between July 2012 and September 2013. All patients underwent abdominal US examination before CT. Patients with conditions in which compression was relatively contraindicated, like intestinal obstruction, abdominal aortic aneurysm, hydronephrosis, were excluded from the study. CT exam was performed after administration of intravenous and oral contrast material, during compression of the right lower quadrant with a 1 L saline bag and an elastic belt with velcro strips. CT images were obtained in the venous phase with 2 or 16-detector row CT. Another set of 97 patients (29 M, 68 F; mean age  $37.9\pm 13.8$ , range 18-78) with clinical suspicion of appendicitis who underwent standard abdominal CT without any compression between April 2011 and June 2012, were evaluated as a control group. Outer diameter of appendix, wall thickening and enhancement, periappendiceal inflammatory changes and appendiceal luminal content were assessed for each patient by two radiologists. Final diagnosis was based on pathologic verification and/or definitive diagnosis at discharge. Patients without pathologic proof of appendicitis were excluded from analysis (9 patients in compression group, 6 patients in standard abdomen CT group). In the compression group, 23 patients had a definite diagnosis of acute appendicitis on pathology, while appendix was normal on CT in 39 patients, in all of which the clinical follow-up excluded the admission diagnosis. In the control group where CT was obtained without any compression, 36 patients had a definite diagnosis of acute appendicitis on pathology, while appendix was normal on CT in 55 patients. Among patients with appendicitis in compression-CT, with appendicitis in standard-CT, without appendicitis in compression-CT and without appendicitis in standard-CT median

outer diameter of appendix (min-max) were, 10 mm (7-15 mm), 10.5 mm (7.1-17.6 mm), 5 mm (4-7.5 mm) and 6.3 mm (4.8-10.3 mm), respectively. While the diameter of appendix was not significantly different among patients with appendicitis undergoing CT with or without compression, there was a significant difference across the other groups in pairwise comparisons ( $p < 0.01$ ). In patients without appendicitis, filling of contrast material to the appendiceal lumen was statistically higher in compression group when compared to standard abdomen CT group ( $p < 0.01$ ). Abdominal CT with compression to the right lower quadrant, which can be considered as a CT counterpart of graded compression US, has a high diagnostic accuracy in the setting of acute appendicitis.

**Keywords:** Acute appendicitis, abdomen CT, compression, right lower quadrant.

## İÇİNDEKİLER

	Sayfa
TEŞEKKÜR	iii
ÖZET	iv
ABSTRACT	vi
İÇİNDEKİLER	viii
SİMGELER ve KISALTMALAR	x
ŞEKİLLER	xi
TABLolar	xii
<b>1. GİRİŞ ve AMAÇ</b>	<b>1</b>
<b>2. GENEL BİLGİLER</b>	<b>3</b>
2.1. Apendiksin Embriyoloji ve Anatomisi	3
2.2. Akut Apendisit	3
2.2.1. Tanım ve Tarihçe	3
2.2.2. İnsidans	4
2.2.3. Etyoloji ve patogeneZ	4
2.2.4. Tanı	5
2.2.4.1. Semptomlar ve fizik muayene bulguları	5
2.2.4.2. Laboratuvar bulguları	5
2.2.4.3. Akut Apendisit Tanısında Radyolojik Yöntemler	5
2.2.5. Ayırıcı Tanı	7
2.2.6. Tedavi	8
2.3. Çok Kesitli Bilgisayarlı Tomografi	9
2.3.1. Normal apendiksin BT görünümü	10
<b>3. HASTALAR VE YÖNTEM</b>	<b>11</b>
3.1. Hasta popülasyonu	11
3.2. BT görüntülerinin elde edilmesi	11
3.2.1. Kompresyon grubu	11
3.2.2. Standart abdomen BT grubu	12
3.3. Görüntülerin değerlendirilmesi	13
3.4. Patolojik korelasyon	13



3.5. İstatistiksel Analiz	13
<b>4. BULGULAR</b>	<b>14</b>
<b>5. TARTIŞMA</b>	<b>28</b>
<b>6. SONUÇ</b>	<b>35</b>
<b>7. KAYNAKLAR</b>	<b>36</b>
<b>EK: Etik Kurul Onay Belgesi</b>	<b>45</b>

## SİMGELER ve KISALTMALAR

<b>AUC</b>	Area under the curve (Eđri altı alan)
<b>BT</b>	Bilgisayarlı tomografi
<b>CRP</b>	C-reaktif protein
<b>ÇKBT</b>	Çok kesitli bilgisayarlı tomografi
<b>E</b>	Erkek
<b>GFH</b>	Glomerüler filtrasyon hızı
<b>HÜ</b>	Hounsfield ünitesi
<b>IgA</b>	İmmünglobulin A
<b>K</b>	Kadın
<b>kV</b>	Kilovolt
<b>L</b>	Litre
<b>mAs</b>	Miliamper saniye
<b>mL</b>	Mililitre
<b>MPR</b>	Multi-planar reformat
<b>MRG</b>	Manyetik rezonans görüntüleme
<b>PACS</b>	Picture Archiving and Communication System (Görüntü Arşivleme ve İletim Sistemi)
<b>ROC</b>	Receiver operating characteristics
<b>ROI</b>	Region of interest (Hedef alanı)
<b>SF</b>	Serum fizyolojik
<b>US</b>	Ultrasonografi

## ŞEKİLLER

Şekil	Sayfa
3.1. Sağ alt kadrana kompresyon yapılarak elde olunan abdomen BT.	12
4.1. Akut apandisit varlığı cerrahi ve patolojik olarak doğrulanan 66 yaşında erkek hastaya ait kompresyonlu abdomen BT görüntüleri.	15
4.2. 20 yaşındaki kadın hastanın sağ alt kadrana kompresyon yapılarak elde olunan abdomen BT görüntüsü.	15
4.3. 64 yaşındaki erkek hastanın kompresyonlu abdomen BT'sinin sagittal reformat görüntüsü.	16
4.4. Kompresyonlu abdomen BT tetkiki yapılan hastaları özetleyen akış diyagramı.	19
4.5. Standart abdomen BT tetkiki yapılan hastaları özetleyen akış diyagramı.	20
4.6. Apendiks çapı değerlerinin gruplara göre dağılımı.	21
4.7. Normal apendiks çapı değerlerinin gruplara göre dağılımı.	21
4.8. Akut apandisit tanısında, standart ve kompresyonlu abdomen BT'nin tanısal performansını belirlemek için apendiks çapı değerleri kullanılarak çizilen ROC eğrileri.	22
4.9. Apendiks duvar kalınlığı değerlerinin gruplara göre dağılımı.	23
4.10. Kompresyonlu abdomen BT'de, apendiks lümenine opak madde geçişi görülen bir olgu.	25
4.11. Kompresyonlu abdomen BT incelemesi yapılmış bir olgunun <i>curved</i> MPR görüntüsü.	26
4.12. Kompresyonlu abdomen BT yapılan bir hastaya ait farklı düzeylerden geçen aksiyel BT kesitleri.	26
5.1 Standart abdomen BT grubundaki bir hastaya ait normal apendiks görüntüsü.	29
5.2. Standart abdomen BT incelemesi yapılan 41 yaşındaki kadın hastaya ait iki farklı düzeyden alınan aksiyel görüntüler.	32

## TABLULAR

<b>Tablo</b>	<b>Sayfa</b>
2.1. Akut apandisit ayırıcı tanısında yer alan hastalıklar.	8
4.1. Akut apandisit tanısı patolojik inceleme ile doğrulanan kompresyon grubu hastalarının BT bulguları.	17
4.2. Dört grupta ölçülen apendiks çapı değerlerinin istatistiksel karşılaştırma sonuçları.	22
4.3. Dört grup için apendiks çapı ve duvar kalınlığı değişkenlerine ait tanımlayıcı istatistikler.	24
4.4. Akut apandisiti olmayan, çekum lümeni opak madde ile distandü olan olgularda, apendiks lümenine opak madde geçişinin gruplara göre dağılımını gösteren çapraz tablo.	25
4.5. Apandisit grubunda, patolojik inceleme sonuçları ve BT'ye göre yapılan inflamasyon skorlaması arasındaki çapraz tablo.	27

## 1. GİRİŞ ve AMAÇ

Akut apandisit, acil cerrahi gerektiren akut karın nedenleri arasında en sık görülen hastalıktır (1). Akut apandisit nedeni ile yapılan apendektomi, dünyada en sık uygulanan acil operasyondur (2, 3). Anamnez, fizik muayene ve laboratuvar sonuçları birlikte değerlendirilerek akut apandisit tanısı netleştirilebiliyorsa, görüntüleme yapılmadan hemen cerrahi operasyon uygulanabilir (4). Ancak akut apandisit hastalarının üçte birinde bulgular atipik olduğu için tanıda radyolojik görüntüleme yöntemlerine başvurulmaktadır. Özellikle üreme çağındaki kadınlarda ayırıcı tanıda güçlük yaşanmakta olup, bu grupta negatif apendektomi oranı %23-26 civarındadır (5, 6). Son yıllarda görüntüleme yöntemlerinin artan kullanımı ile negatif apendektomi oranı azalmıştır (7-9).

Ultrasonografi (US), akut apandisit düşünülen hastalarda genellikle ilk yapılan radyolojik incelemedir. Radyasyon içermemesi nedeni ile çocuklarda, genç kadınlarda ve gebelikte ilk tercih edilen görüntüleme yöntemidir. Ancak US, kullanıcıya bağımlı olduğundan ve obez hastalarda yetersiz kaldığından, tanısal duyarlılığı değişkendir (5). Literatürdeki çalışmalarda US'nin akut apandisit tanısındaki duyarlılığı %78-100, özgüllüğü %88-98 arasında değişmektedir (10).

Akut apandisit tanısında bilgisayarlı tomografi (BT), güvenilir ve etkili bir görüntüleme yöntemidir. BT operatörden bağımsızdır, kolay yapılabilir ve yorumlanabilir. BT'nin dezavantajları; pahalı olması, kontrast madde kullanıldığında alerjik reaksiyon gelişebilmesi, hastaların radyasyona maruz kalması ve gebelerde kullanımının sınırlı olmasıdır. Birçok çalışmada BT incelemesi apandisit tanısında etkin bulunmuş olmakla birlikte, BT incelemesinin nasıl yapılacağı halen araştırılmaya devam edilen bir konudur. Literatürdeki çalışmalarda akut apandisit tanısında farklı protokollerle yapılan BT incelemesinin duyarlılığı %76-100, özgüllüğü %83-100 arasında değişmektedir (7-35).

1986'da Puylaert yüksek frekanslı lineer problar ile ultrasonografik dereceli kompresyon tekniğini tarif etmiştir (36). Ultrasonografik kompresyon tekniğinde; prob ile ilgilenilen bölgeye kompresyon uygulandığında, normal ya da gaz dolu barsak segmentleri kompresyon alanından yer değiştirir veya anterior ve posterior abdomen duvarı arasında komprese olur. Ancak obstrükte apendiks komprese olmaz

ve optimum görülebilir. İnflame apendiks US'de, komprese olmayan, 6 mm'nin üzerinde çapa sahip, kör sonlanan tübüler yapı olarak görülür. Ancak BT tetkikinde ölçülen normal apendiks çapı için uzlaşma sağlanan bir üst limit değeri yoktur (37-39). BT tetkikinde kompresyon yapılmadığı için, bu tetkikte ölçülen normal apendiks çapının, US incelemeye göre daha geniş olabileceği kanaatindeyiz.

Abdomene kompresyon uygulaması sonrası BT incelemesi, BT ürografi çalışmaları için tanımlanmış yöntemlerden birisi olup, literatürdeki çalışmalarda kompresyon BT ürografi tekniği ile elde olunan görüntülerde böbrek pelvikalisiyel sistemi ve ureterlerin opasifikasyon ve distansiyonunun arttığı gösterilmiştir (40-43).

Bu çalışmamızın amacı, akut apandisit şüphesi olan hastalarda sağ alt kadrana kompresyon uygulanarak elde olunan abdomen BT tetkikinin tanısal etkinliğini değerlendirmektir. Kompresyona bağlı olarak, normal apendiks çapının azalacağını, çekum lümeninde bulunan opak maddenin apendiks lümenine geçişinde ise artış olacağını düşünüyoruz.

## 2. GENEL BİLGİLER

### 2.1. Apendiksin Embriyoloji ve Anatomisi

Apendiks embriyolojik olarak midgut kökenlidir. Apendiks ilk olarak embriyolojik gelişimin 6-8. haftasında çekumun terminal bölümünde bir kabartı şeklinde görünür hale gelir. Gelişim esnasında çekumun büyümesinin apendiksin büyümesinden daha fazla olması nedeni ile apendiks mediyale yani ileoçekal valve doğru yer değiştirir. Erişkinde apendiks ileoçekal valvin 2 cm altına, çekumun posteromediyal duvarına açılan kör bir yapı olarak görülür. Apendiks tabanının çekum ile ilişkisi sabit olmakla birlikte, distal ucu retroçekal, pelvik, subçekal, preileal veya sağ parakolik pozisyonda bulunabilir. Akut apandisit kliniğinde bu anatomik pozisyonların büyük önemi vardır. Midgut malrotasyonu ve situs inversus totalis olgularında apendiks sol alt kadranda yer alır. Kolonda bulunan üç tenya koli apendiksin çekuma bağlandığı noktada birleşir ve bu apendiksin tanınmasında yararlı olabilir. Apendiksin uzunluğu 1 cm'den kısa ya da 30 cm'den uzun olabilir; ancak büyük çoğunluğu 6-9 cm uzunluğundadır. Apendiksin histolojik yapısı kolonun yapısına benzer görünümündedir. Mukoza, submukoza, muskularis propria ve seroza olmak üzere dört tabakadan oluşur. Apendiksin yokluğu, duplikasyonu ve divertikülü tanımlanmıştır (5, 6, 44).

Uzun yıllar yanlış bir inanişla apendiks hiçbir fonksiyonu bulunmayan bir organ olarak görülmüştür. Günümüzde ise, başta sekretuar IgA olmak üzere immünglobulin salgılanmasında aktif rol alan immünolojik bir organ olarak tanımlanmaktadır. Apendiks submukozasındaki lenfoid doku doğumdan 2 hafta sonra belirmeye başlar. Lenfoid dokunun miktarı puberte süresince artar. 30 yaşından sonra lenfoid doku miktarı azalmaya başlar ve 60 yaşından sonra hemen hemen hiç lenfoid doku kalmaz. Apendikte bulunan lenfoid doku miktarı ile akut apandisit insidansı arasında kabaca da olsa bir paralellik vardır (5, 6, 44).

### 2.2. Akut Apandisit

#### 2.2.1. Tanım ve Tarihçe

Akut apandisit, apendiks vermiformisin akut inflamasyonudur.

İlk apendektomi operasyonu 1736'da Claudius Amyand tarafından yapılmıştır. Skrotal hernili bir çocuğu opere eden Amyand, herni kesesi içinde perforate apendiksi bulmuş; başarılı bir şekilde apendektomi ve herni onarımı yapmıştır. 1827'de Francois Melier, otopsi bulgularına dayanarak sağ alt kadranda oluşan iltihabi hastalığın nedeninin apendiks olduğunu belirlemiştir. 1886 yılında Reginald Fitz tarafından akut apandisit bir antite olarak tanımlanmıştır. Apandisit tedavisindeki ilerlemeye en büyük katkısı olan kişi Charles McBurney'dir. McBurney, 1894'te yayınladığı makalesinde kendi adını taşıyan insizyonu tarif etmiştir. İlk başarılı laparoskopik apendektomi 1982'de Kurt Semm tarafından uygulanmıştır (5, 44).

US akut apandisit tanısında ilk defa 1981'de Deutsch ve Leopold tarafından kullanılmıştır (45). 1986'da Puylaert akut apandisit tanısında ultrasonografik dereceli kompresyon tekniğini tarif etmiştir (36). BT akut apandisit tanısında ilk defa 1986'da Balthazar tarafından kullanılmıştır (46).

### 2.2.2. İnsidans

Apandisit toplumda görülme sıklığı yaklaşık %7'dir (5, 6). Akut apandisit olgularının %40'ı 10-29 yaş arası hastalardır. Buradan yola çıkarak apandisit gençlerin hastalığıdır denilebilir (3). Erkeklerde kadınlara göre hafif daha sık görülür (E/K: 1.3-1.4/1). Negatif apendektomi oranı kadınlarda erkeklere göre önemli ölçüde yüksek olup üreme çağındaki kadınlarda negatif apendektomi oranı %23-26 düzeylerindedir (5, 6).

### 2.2.3. Etyoloji ve patogenezi

Akut apandisitte en önemli etyolojik faktör lüminal obstrüksiyondur. Lümen obstrüksiyonu nedenleri arasında fekalitler, lenfoid doku hiperplazisi, yabancı cisimler (meyve çekirdekleri, daha önce yapılan radyolojik tetkiklerden kalan sertleşmiş baryum kalıntıları), tümörler ve barsak parazitleri (*Ascaris lumbricoides*, *Strongyloides stercoralis*) sayılabilir. Obstrükte apendiks lümeninde devam eden mukus sekresyonu lüminal basıncı artırır. Lüminal distansiyona viseral afferent sinir uçlarını uyararak göbek çevresinde künt bir ağrıya neden olur. Lüminal distansiyon aynı zamanda venöz dönüşü de engelleyerek konjesyon ve ödeme neden olur. Bunu



staza baęlı gelişen bakteriyel translokasyon izler. İnflamatuar deęişiklikler apendiks serozasına ulaşınca paryetal periton irritasyonuna baęlı saę alt kadranda lokalize edilebilen somatik aęrı oluşur (5, 44).

## **2.2.4. Tanı**

### **2.2.4.1. Semptomlar ve fizik muayene bulguları**

Apendisitinin temel semptomu karın aęrısıdır. Erken dönemde göbek çevresinde künt bir aęrı görülür (viseral aęrı). Somatik aęrının yeri ise apendiksin anatomik lokalizasyonuna baęlıdır. Olguların büyük çoęunluęunda aęrıya eşlik eden iştahsızlık, bulantı ve kusma görülür.

Semptomların ortaya çıkışındaki sıralama ayırıcı tanıda önemlidir. İlk semptom genellikle iştahsızlık olup bunu karın aęrısı ve kusma takip eder. Karın aęrısı olmadan kusma olmuşsa, ayırıcı tanıda apandisit düşünülmemelidir (5).

Fizik muayene bulguları genellikle saę alt kadranda hassasiyet, defans, rebound ve rijiditedir. Tanımlanan dięer muayene bulgularının klinikte pek önemi yoktur (6).

### **2.2.4.2. Laboratuvar bulguları**

Komplike olmamış akut apandisit olgularında genellikle orta derecede lökositoz bulunur (10000-18000/mm<sup>3</sup>). Beyaz küre sayısı daha yüksek ise perfore apandisit akla gelmelidir. Bununla birlikte özellikle yaşlılarda beyaz küre sayısı normal sınırlarda bulunabilir. İdrar yolu enfeksiyonunu dışlamak için tam idrar tetkiki yapmak faydalıdır (5, 44). Serum C-reaktif protein (CRP) yüksekliğinin apandisit tanısında özgüllüęü oldukça düşüktür ancak CRP normal ise apandisit tanısı %100'e yakın doęrulukla dışlanabilir (6). Bununla birlikte CRP düzeyinin 100 mg/L'nin üzerinde olması perfore apandisiti telkin eder (47).

### **2.2.4.3. Akut Apandisit Tanısında Radyolojik Yöntemler**

Direkt karın grafileri ayırıcı tanıya katkı sağlayabilir ancak etkinliği sınırlıdır. Ayakta direkt karın grafisinde, hava-sıvı seviyeleri görülmesi obstrüksiyonu; diyafram altında serbest hava görülmesi ise perforasyonu düşündürür. Nadiren apendiks lojunda apendikolit görülebilir.

US akut apandisit tanısında ilk defa 1981'de Deutsch ve Leopold tarafından kullanılmıştır (45). Ultrasonografik dereceli kompresyon tekniği 1986 yılında Puyllaert tarafından tanımlanmıştır (36). Günümüzde US akut apandisit düşünülen hastalarda genellikle ilk yapılan radyolojik incelemedir. Ucuz olması, kontrast madde gerektirmemesi ve radyasyon içermemesi en önemli avantajlarıdır. Operatöre bağımlı olması ve barsak gazları nedeniyle apendiksin görülememesi en önemli dezavantajlarıdır. Üreme çağındaki kadınlarda apandisit ayırıcı tanısında yer alan pelvik bölge patolojilerinin tanısında da US incelemesi oldukça faydalıdır (1).

İnflame apendiks normal barsaktan boyut, şekil, lokalizasyon ve peristaltizmin olmayışı ile ayrılır. İnflame apendiks US'de, çekuma komşu immobil, komprese olmayan, 6 mm'nin üzerinde çapa sahip, kör sonlanan anekoik lümeni, ekojenik mukozası ve hipoekoik duvar kalınlaşması olan tübüler yapı olarak görülür. Apendiks lümeninde akustik gölgesi olan parlak ekojenik fokuslar şeklinde apendikolitler izlenebilir. Akut apandisitte renkli Doppler US'de apendiks duvarında ve periapandiküler bölgede, sayıları ve çapları artmış vasküler yapılar gözlenebilir (48).

US ile akut apandisit tanısının dışlanamadığı durumlarda genellikle başvuru görümlenme yöntemi BT'dir. BT akut apandisit tanısında ilk defa 1986'da Balthazar ve ark. (46) tarafından kullanılmıştır. BT'nin en önemli dezavantajları radyasyon içermesi ve kontrast kullanımına bağlı nefrotoksik ve allerjik etkilerdir. Ancak BT, US'nin aksine operatörden bağımsızdır ve farklı apendiks lokalizasyonlarında tanısız etkinliği azalmaz. Ayrıca BT akut apandisit ile karışabilecek divertikülit, epiploik apandisit, omental enfarkt ve üreter taşı gibi hastalıkların tanısında da oldukça etkindir. Apendisit BT bulguları apendikte çap artışı, duvar kalınlaşması, duvarda kontrast tutulumu ve çevre yağ dokularında kirlenme şeklinde sıralanabilir (49). Periapandiküler yağ miktarının fazla olması ve ileoçekal barsağın opak madde dolu olması apendiksin diğer barsak segmentlerinden ayırımı kolaylaştırır (50, 51). BT perfore apandisit, periçekal apse ve plastron apandisit gibi durumların tanısında da oldukça etkindir. Perfore apandisitte lümen dışı hava ve periçekal serbest sıvı görülür. Periçekal bölgede duvarında belirgin kontrast tutulumu olan ve içerisinde hava habbecikleri görülen sıvı koleksiyonları ise apse gelişimini temsil eder.

Apendisit tanısında tanımlanan farklı BT protokolleri şöyle sıralanabilir:

- 1) Kontrast madde verilmeden tüm abdomene ya da sadece pelvik bölgeye yönelik elde olunan BT incelemesi (7-9, 13-15, 19, 20, 24, 31, 45)
- 2) İntravenöz ve oral yoldan kontrast madde verilerek elde olunan abdomen BT incelemesi (12, 17, 18, 21, 22, 30, 32)
- 3) Rektal ve intravenöz yoldan kontrast madde verilerek, tüm abdomen ya da sadece pelvise yönelik yapılan BT incelemesi (26, 52, 53)
- 4) Oral ve rektal yoldan kontrast madde verilerek pelvise yönelik elde olunan BT incelemesi (28)
- 5) Rektal, oral ve intravenöz yollardan kontrast madde verilerek elde olunan BT incelemesi (23)
- 6) Sadece oral yoldan kontrast madde verilerek elde olunan BT incelemesi (21, 34)
- 7) Sadece intravenöz yoldan kontrast verilerek elde olunan abdomen BT incelemesi (25)
- 8) Sadece rektal yoldan kontrast madde verilerek pelvik bölgeye yönelik elde olunan BT incelemesi (17, 23, 27, 33, 35)

Akut apandisit tanısında, özellikle gebe hastalarda manyetik rezonans görüntüleme (MRG) de kullanılabilir. Gebelerde apendiksın yer değiştirmesine bağlı olarak US'de apendiks görülemeyebilir. BT ise radyasyon içermesi nedeniyle bu hasta grubunda genellikle tercih edilmemektedir. Gebelerde apandisit tanısında MR incelemesinin duyarlılık ve özgüllüğünün yüksek olduğu gösterilmiştir (54, 55). Tetkik süresinin uzun olması ve incelemenin pahalı olması dezavantajlarıdır.

### **2.2.5. Ayırıcı Tanı**

Akut apandisit ayırıcı tanısında akut karına neden olabilecek tüm hastalıklar sıralanabilir (5, 6). Jinekolojik, gastrointestinal veya genitoüriner sistemleri etkileyen inflamatuvar ya da enfeksiyöz birçok hastalık ayırıcı tanı listesinde yer alır (Tablo 2.1).

**Tablo 2.1.** Akut apandisit ayırıcı tanısında yer alan hastalıklar.

<b>Gastrointestinal nedenler</b>	Epiplöik apendajit
	Divertikülit
	<i>Yersinia</i> enfeksiyonları
	Peptik ülser perforasyonu
	Crohn hastalığı
	İnvajinasyon
<b>Genitoüriner nedenler</b>	İdrar yolu enfeksiyonu
	Üreter taşı
	Akut pyelonefrit
	Testis torsiyonu
<b>Jinekolojik nedenler</b>	Over kist rüptürü
	Over torsiyonu
	Pelvik inflamatuvar hastalık
	Rüptüre ektopik gebelik
<b>Diğer</b>	Ailevi Akdeniz ateşi
	Mezenterik vasküler oklüzyon
	Akut pankreatit
	Akut mezenterik lenfadenit
	Omental enfarkt

### 2.2.6. Tedavi

Apandisitinin tedavisi inflamasyonun cerrahi olarak çıkarılmasıdır. Apendektomi açık olarak veya laparoskopik girişimle yapılabilir. Klasik tedavi açık apendektomidir. Son yıllarda yapılan çalışmalarda apandisit tedavisinde medikal tedavinin de seçilmiş olmayan olgularda bile güvenle kullanılabileceği belirtilmektedir (56).

**Açık apendektomi:** Sağ alt kadrana Mc Burney veya Rockey-Davis insizyonu ile girilerek apandiks güdüğü bağlanır ve obstrükte apandiks çıkarılır.

Ayırıcı tanı yapılamayan akut karın hastalarında ise genelde sağ paramedyan insizyon tercih edilir (44).

**Laparoskopik apendektomi:** Üç ya da dört trokar giriş yeri kullanarak laparoskopi yardımıyla yapılan apendektomi ameliyatıdır. Postoperatif ağrı ve hastanede kalış süresinde azalma bu yöntemin avantajlarıdır. Laparoskopik apendektomiden sonra yara yeri enfeksiyonu oranı açık apandektomiye göre daha az olmasına rağmen, intraabdominal apse oranı daha yüksektir. Ayrıca operasyon süresi ve maliyet açık apandektomiye oranla daha fazladır. Bu nedenlerden dolayı cerrahlar genellikle bu tekniği uygulamakta isteksizdirler (5).

**İnterval apendektomi:** Palpasyonda veya radyolojik olarak, apendiks lojunda sınırlanmış inflamatuvar değişikliklere bağlı kitle (plastron apandisit) gösterilen olgularda, antibiyotik tedavisini takiben 6-10 hafta sonra yapılan apendektomi operasyonuna verilen isimdir. Bu seçenekte hemen yapılan apendektomiye göre morbidite ve mortalite oranları daha düşüktür (5).

### 2.3. Çok Kesitli Bilgisayarlı Tomografi

Bilgisayarlı tomografi 1972'de İngiliz mühendis Godfrey Newbold Hounsfield tarafından bulunan X ışınına dayalı bir görüntüleme yöntemidir (57). Günümüze gelene kadar, BT teknolojisinde olan en önemli gelişmelerden biri, spiral BT cihazlarının bulunmasıdır. Bu cihazlarda X ışını tüpü sürekli dairesel bir yörüngede dönerken hasta masası kaymaktadır. Daha sonra geliştirilen cihazlarda ise birden çok dedektör sırası bulunmaktadır ve bu sayede aynı anda birden fazla kesit elde edilebilmektedir. Bu cihazlar günümüzde çok kesitli BT (ÇKBT) olarak adlandırılmaktadır ve radyoloji pratiğinin vazgeçilmezi olmuştur. Gelişen teknoloji ile birlikte dedektör sıra sayısı giderek artmaktadır ve günümüzde 128, 256 ve 320 dedektörlü cihazlar kullanıma girmiştir. Bu gelişmeler sayesinde BT çekim süresi birkaç saniyeye kadar düşmüştür ve kalp gibi hareketli organlarda dahi artefaktsız görüntüler elde edilebilmektedir. Kesit kalınlığı ise 1 mm'nin altında olabilmektedir. Kesit kalınlığı 1 mm seçilerek elde edilen aksiyel görüntülerden yapılan sagittal ve koronal reformat görüntülerde basamaklanma artefaktı izlenmemektedir. İzotropik voksellerden oluşan ham görüntüler kullanılarak, oblik planlar da dahil olmak üzere istenilen her planda yüksek çözünürlüklü reformat görüntüler elde edilebilmektedir

(58). Koronal ve sagittal reformat görüntüleri üzerinden yapılan değerlendirmelerin akut apandisit tanısında katkı sağladığı çeşitli araştırmalarda gösterilmiştir (59, 60).

ÇKBT'nin klinikte sık kullanılması ile birlikte hastaların maruz kaldığı radyasyon dozu artmaktadır. Bu nedenle son yıllarda doz azaltmaya yönelik çalışmalar önem kazanmıştır. Bilgisayarlı tomografi incelemesinde doz tüp akımına, voltajına, tarama zamanına, kesit kalınlığına, taranan doku hacmine ve *pitch*'e bağlıdır. Maruz kalınan radyasyon dozunu azaltmak amacıyla inceleme parametreleri mümkün olan en düşük radyasyon ile tanısal görüntüler elde edebilecek şekilde ayarlanmalıdır (58). Akut apandisit teşhisinde düşük doz ve standart doz BT'nin karşılaştırıldığı çalışmalarda apandisit tanısında iki teknik arasında anlamlı fark izlenmemiştir (38, 61, 62).

### **2.3.1. Normal apendiksin BT görünümü**

Normal apendiks boyutlarının ve yerleşim yerinin bilinmesi, apandisit tanısı için önemlidir. Apendiksin tipik yerleşimi çekum posteromediyali olup, ileoçekal valv ile çekum alt ucu arasındaki mesafenin orta noktasında yer alır. Midgut malrotasyonu ve situs inversus totalis olgularında ise normal apendiks sol alt kadranda yer alır (63). Normal apendiks lümeni kollabe olabileceği gibi, sıvı, hava ya da oral/rektal yoldan verilen opak madde ile dolu olabilir. Normal apendiks dış çapı 6-10 mm arasında değişmektedir (8, 38, 64). Normal apendiksin duvar kalınlığı 1-1.5 mm'dir. Apendiks lümeninde, apandisit olmaksızın da apendikolit görülebilir (65).

### 3. HASTALAR VE YÖNTEM

#### 3.1. Hasta popülasyonu

1 Temmuz 2012-30 Ekim 2013 tarihleri arasında karın ağrısı şikayeti ile erişkin acil ünitesine başvuran, muayene ve laboratuvar tetkikleri sonucunda akut apandisit ön tanısıyla klinisyen tarafından abdomen BT tetkiki istenen hastalar, aydınlatılmış onam formları alınarak prospektif olarak çalışmaya dahil edildi. Çalışmaya dahil edilen her hasta BT inceleme öncesi US ile değerlendirildi. Abdominal aort anevrizması, gastrointestinal sistem obstrüksiyonu ve hidronefrozu bulunan hastalar çalışmaya dahil edilmedi. İyotlu kontrast maddelere alerjisi olan olgular ve gebeler çalışmaya dahil edilmedi. Her olgunun inceleme öncesi böbrek fonksiyon testleri değerlendirildi ve  $GFH < 60 \text{ mL/dk/1.73m}^2$  olan hastalar çalışmaya dahil edilmedi. Çalışmaya dahil edilen hastalar mesane doluluğu açısından sorgulandı ve mesane boşatıldıktan sonra inceleme yapıldı. Abdomen BT çekimi sırasında çalışma grubundaki hastalara sağ alt kadrana kompresyon yapılması planlandı.

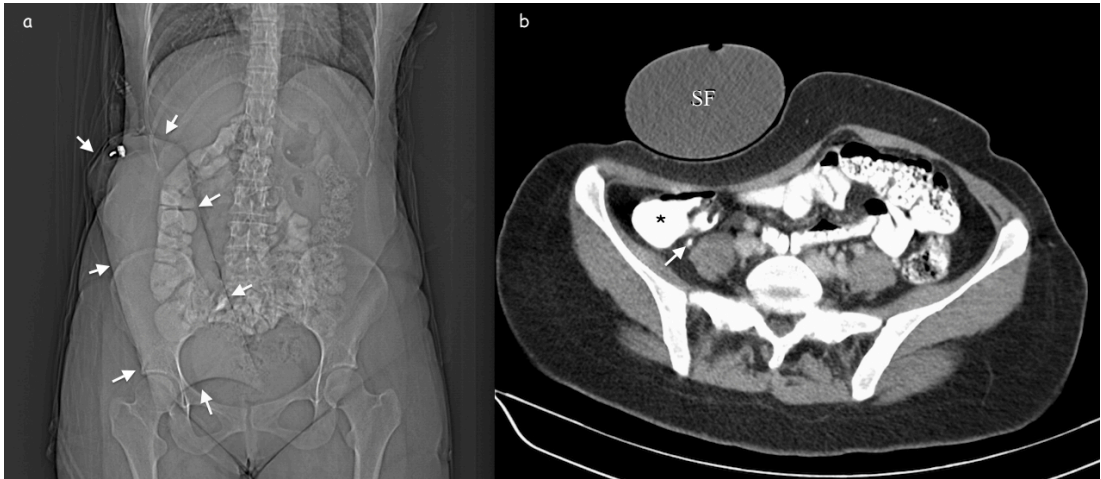
Kontrol grubu olarak, 1 Nisan 2011-30 Haziran 2012 tarihleri arasında, akut apandisit şüphesi ile, intravenöz ve oral opak verilerek standart abdomen BT tetkiki yapılan hastalar retrospektif olarak çalışmaya dahil edildi.

#### 3.2. BT görüntülerinin elde edilmesi

##### 3.2.1. Kompresyon grubu

Tetkik öncesinde hasta ile konuşularak aydınlatılmış onam formları alındı. Abdomen BT incelemesi intravenöz ve oral yoldan opak madde verilerek yapıldı. 1,5 L su içine, 25 mL iyotlu kontrast madde konularak hazırlanan solüsyonun, 90 dakika içerisinde içilmesini takiben, 1 saat sonra (oral opak alımını takiben yaklaşık 2.5 saat sonra) abdomen BT tetkiki yapıldı. Çekim sırasında mesanenin boş olmasına dikkat edildi. Sağ alt kadrana kompresyon yapmak için 1L'lik serum fizyolojik torbası kullanıldı. Serum fizyolojik torbası sağ alt kadrana yerleştirildikten sonra, 26x75 cm ölçülerinde velkro ile yapıştırılabilen elastik korse ile bel bölgesi ve pelvis sıkıca sarıldı. Tomografi çekimi 16 veya 2 dedektörlü BT'ler ile yapıldı (sırasıyla; Somatom Sensation 16 ve Emotion Duo, Siemens, Erlangen, Almanya). Antekübital

venden 90-120 mL iyotlu kontrast madde verilmesini takiben, abdominal aortaya konulan *region of interest* (ROI) 100 HÜ değerine ulaşmasının ardından 60 s gecikme ile, 100-120 kV ve hasta kılavuz görüntüsüne göre *CARE Dose 4D* programı tarafından belirlenen mAs değerleri ile, venöz fazda tüm abdomen tarandı. Değerlendirme için yumuşak doku filtresi (30f) kullanılarak 5 mm kalınlığında aksiyel düzlemde elde olunmuş görüntüler kullanıldı. 16-ÇKBT ile incelenmiş hastaların, 2 mm kesit kalınlığı ve 1 mm kesit aralığı (2 kesitli cihazda; 5 mm kesit kalınlığı ve 1 mm kesit aralığı) ile elde olunmuş aksiyel düzlem görüntüleri, koronal ve sagittal reformatlar oluşturulması için kullanıldı. BT parametreleri ve çekim tekniği, hastanemizde rutinde kullanılan parametreler olup çalışma grubundaki tek değişken, sağ alt kadrana kompresyon yapılmasıdır (Şekil 3.1).



**Şekil 3.1.** Sağ alt kadrana kompresyon yapılarak elde olunan abdomen BT

incelemesi. **a)** Tarama öncesinde alınan kılavuz görüntüde sağ alt kadrana kompresyon için yerleştirilen serum fizyolojik torbası (oklar) izlenmektedir. Ayrıca oral yoldan verilen opak maddenin çekum ve çıkan kolona geçtiği görülmektedir. **b)** Aksiyel kesitte, opak madde ile dolu olan çekum (asteriks) ve normal apendiks (ok) izlenmektedir. SF: Serum fizyolojik torbası.

### 3.2.2. Standart abdomen BT grubu

Akut apandisit şüphesi ile, intravenöz ve oral opak verilerek abdomen BT tetkiki yapılan erişkin hastalar standart abdomen BT grubuna dahil edildi. Bu gruptaki hastaların BT incelemeleri 2 veya 16 dedektörlü BT cihazında yapılmış olup,



çekim parametreleri aynıdır. 1,5 L su içine, 25 mL iyotlu kontrast madde konularak hazırlanan solüsyonun, 90 dakika içerisinde içilmesini takiben, 30 dakika içerisinde (oral opak alımını takiben yaklaşık 2 saat sonra) çekimler gerçekleştirildi. Kontrol grubundaki hastalara, antekübital venden 90-120 mL iyotlu kontrast madde verilerek, venöz fazda –kompresyon uygulanmadan– tüm abdomene yönelik, 5 mm kalınlığında kesitler elde olundu.

### 3.3. Görüntülerin değerlendirilmesi

Elde olunan tüm görüntüler PACS (Picture Archiving and Communication System, GE Healthcare) ve Siemens Syngo (Siemens AG Medical Solutions) programları kullanılarak, sırasıyla 14 ve 4 yıl BT okuma deneyimi olan bir öğretim görevlisi ve bir araştırma görevlisi tarafından birlikte değerlendirildi.

Görüntüler apendiks çapı, çekum ve apendiks lümen içeriği (apendikolit, opak madde, hava, sıvı), apendiks duvar kalınlığı, duvarda kontrast tutulumu, periapendisyal yağ dokuda dansite artışı, sıvı koleksiyonu ve apse varlığı açısından değerlendirilerek bulgular kaydedildi. Bunun dışında akut apandisit ayırıcı tanısında bulunan, divertikülit, over kist rüptürü, omental enfarkt, epiploik apendajit, üreter taşı ve enterokolit gibi durumlara ait bulgular kayıt altına alındı.

### 3.4. Patolojik korelasyon

Akut apandisit veya diğer nedenlerle operasyona alınan hastaların patoloji spesmenlerinin sonuçları hastane bilgi sistemi üzerinden ulaşılarak kayıt edildi. Kolonoskopi yapılarak biyopsi alınan hastaların patoloji sonuçları da kaydedildi. Apendektomi spesmenlerinin patoloji sonucuna göre hastalar, akut apandisit ve periapandisit ile birlikte akut apandisit olmak üzere iki ayrı gruba ayrıldı.

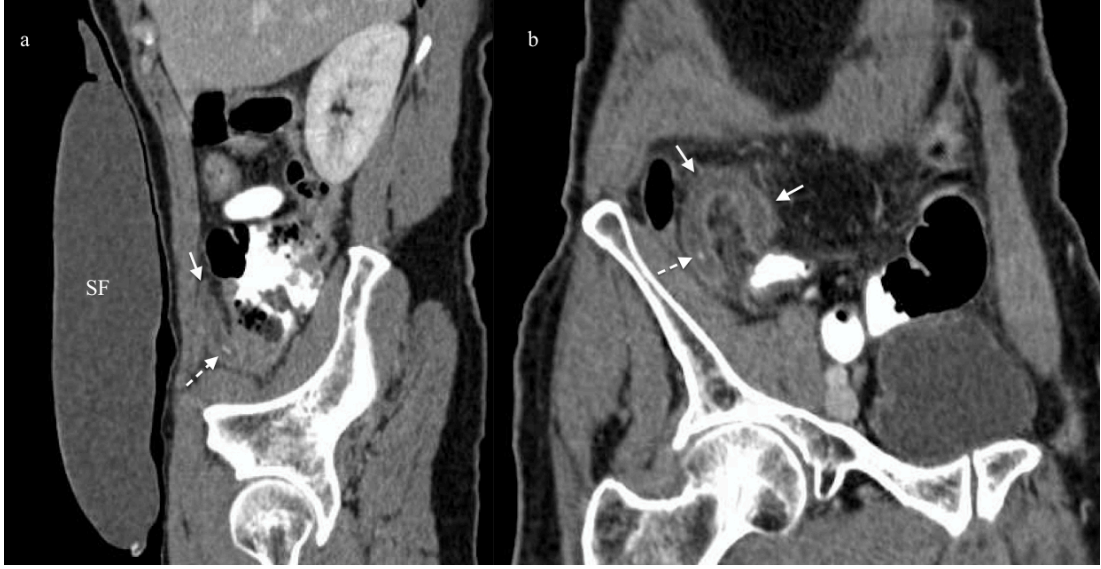### 3.5. İstatistiksel Analiz

Gruplar arasındaki farkları belirlemek için Mann-Whitney U, Kruskal-Wallis, Fisher ve Ki Kare testleri kullanıldı. Apandisit tanısında apendiks çapının test karakteristiğini belirlemek için *receiver operating characteristics* (ROC) eğrileri çizildi. İstatistiksel analiz SPSS 21.0 programı ile yapıldı. P değerinin 0.05'ten küçük olması durumunda gruplar arasındaki farkın anlamlı olduğu kabul edildi.

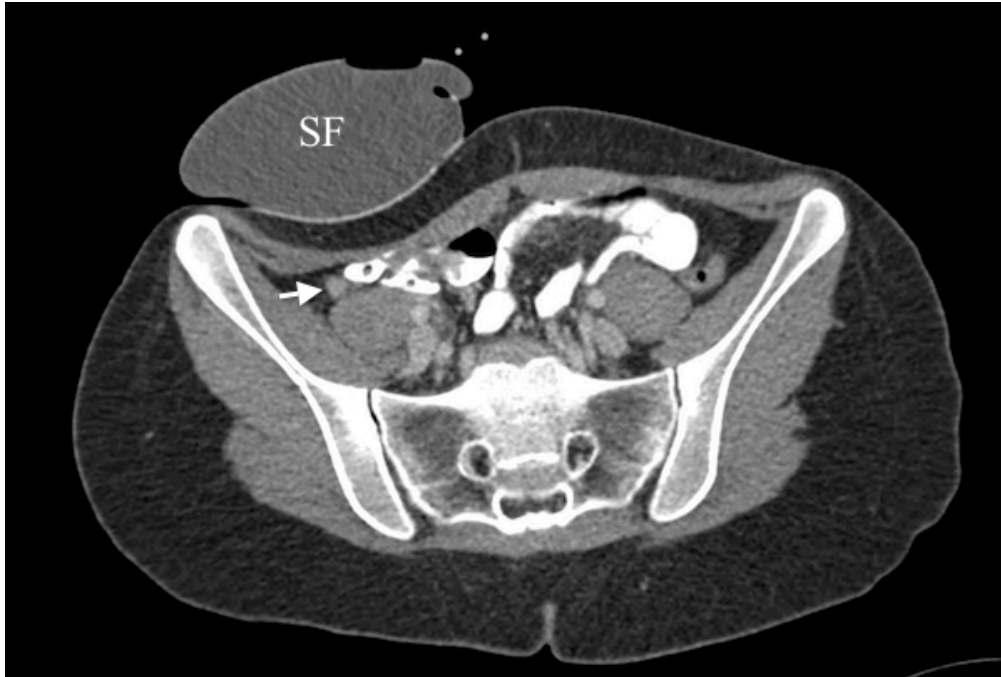
#### 4. BULGULAR

Çalışma periyodu boyunca akut apandisit şüphesi olan 71 hastaya (25 E, 46 K; yaş ortalaması  $32.7 \pm 13.3$ , yaş aralığı 18-74) sağ alt kadrana kompresyon yapılarak abdomen BT (55 hasta 16 kesitli BT ile, 16 hasta 2 kesitli BT ile) incelemesi yapıldı.

Yirmi üç olgu akut apandisit ön tanısı ile opere edildi ve akut apandisit tanısı cerrahi ve patolojik olarak doğrulandı (Şekil 4.1 ve 4.2). Patolojik incelemede 7 hastada akut apandisit ve 16 olguda akut apandisit ve periapandisit saptandı. Negatif apandektomi oranı sıfır olup, 3 olguda perforate apandisit tespit edildi. Perforate apandisit saptanan 3 olguda operasyon öncesi dönemde elde olunan BT incelemelerinde perforasyonu düşündürür BT bulguları mevcut olup, perforasyon cerrahi olarak doğrulandı. Periapandisyel apse saptanan olgu yoktu. Üç hastada obstrükte apendiks lümeninde apendikolit görüldü. Dört hastada ise apendiks lümeninin proksimaline opak madde geçişi olduğu halde, distal lümeninde opak madde izlenmedi ve bu hastalar distal apandisit olarak değerlendirildi (Şekil 4.3). Patolojik tanısı olan 23 apandisit olgusu bundan sonraki tartışmada kompresyon apandisit grubu olarak bahsedilecektir. Akut apandisit tanısı patolojik inceleme ile doğrulanan olgularının BT bulguları tabloda verilmiştir (Tablo 4.1).

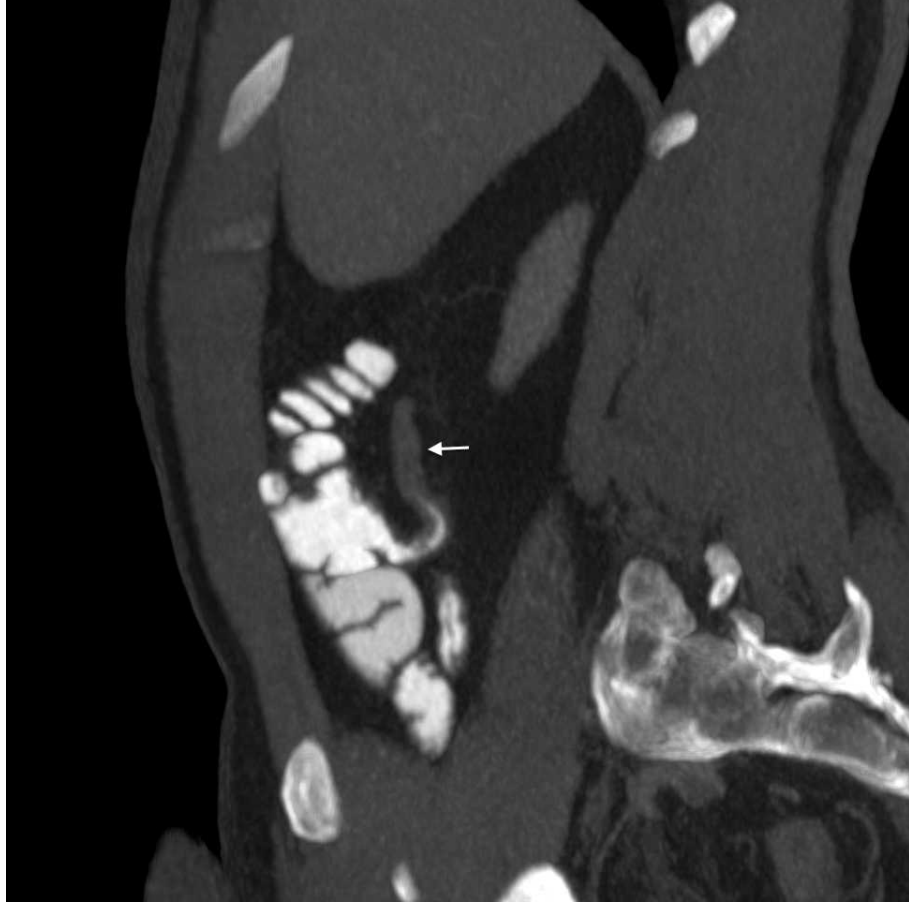


**Şekil 4.1.** Akut apandisit varlığı cerrahi ve patolojik olarak doğrulanan 66 yaşındaki erkek hastaya ait kompresyonlu abdomen BT görüntüleri. İnflame apendiks ok ile, lümende yer alan apendikolit ise kesik ok ile gösterilmiştir. **a)** Sagittal reformat görüntüde karın ön duvarı komşuluğunda SF torbası görülüyor. **b)** Koronal oblik reformat görüntüde akut apandisit ile uyumlu, duvar kontrastlanması belirginleşmiş 12 mm çapındaki tübüler yapı izleniyor.



**Şekil 4.2.** 20 yaşındaki kadın hastanın sağ alt kadrana kompresyon yapılarak elde

olunan abdomen BT görüntüsü. Apendiks çapı 7 mm olup, duvar kalınlığı artmıştır (2.3 mm) ve apendiks lümenine kontrast madde geçişi izlenmemektedir (ok). Apendiks etrafındaki yağ dokuda belirgin dansite artışı mevcut değildir.



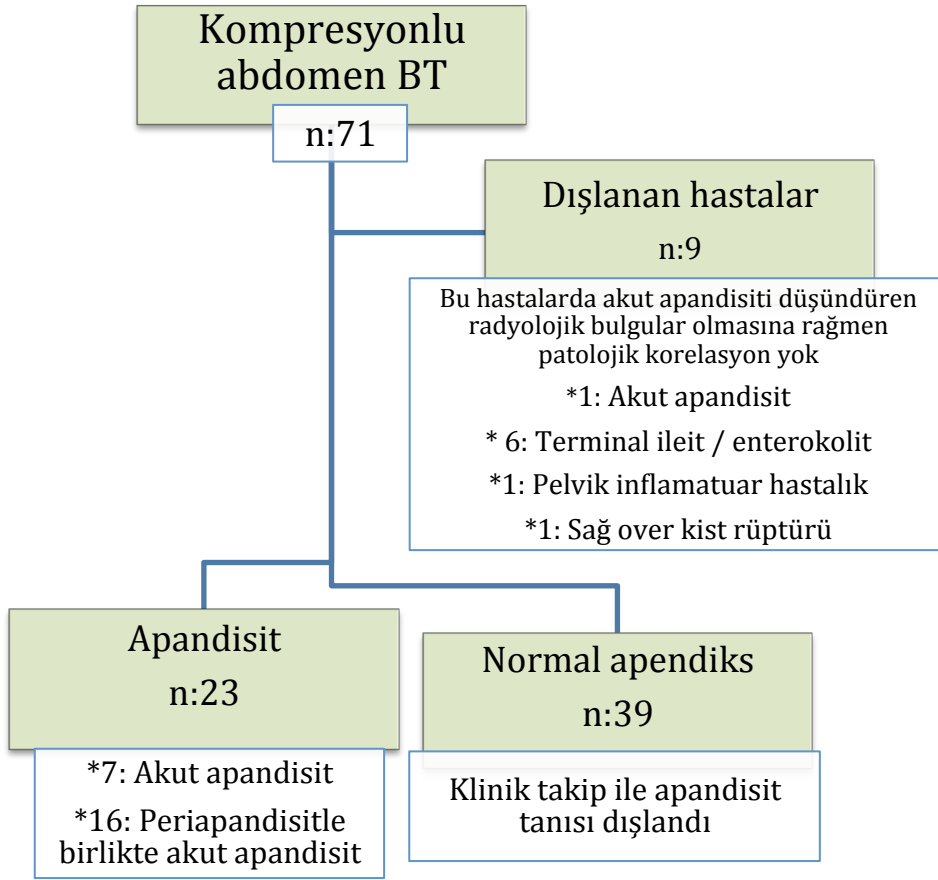
**Şekil 4.3.** 64 yaşındaki erkek hastanın kompresyonlu abdomen BT'sinin sagittal reformat görüntüsü. Opak madde apendiks lümeni proksimaline geçmiş ancak lümen distalinde opak madde yok ve bu düzeyde apendiks çapı 8 mm. Bu olguda görülen distal apandisit patolojik inceleme ile doğrulandı.

**Tablo 4.1.** Akut apandisit tanısı patolojik inceleme ile doğrulanan kompresyon grubu hastalarının BT bulguları.

Olgular	Apendiks çapı (mm)	Duvar kalınlığı (mm)	Duvarda kontrast tutulumu	Çevre yağ doku	Patoloji
1	7	2.3	var	hafif inflame	akut apandisit
2	11	2.4	var	hafif inflame	akut apandisit
3	11	2	var	inflame	akut apandisit ve periapandisit
4	8	2.4	var	hafif inflame	akut apandisit
5	10	2.1	var	hafif inflame	akut apandisit ve periapandisit
6	12	2.4	var	inflame	akut apandisit ve periapandisit
7	12	2.4	var	inflame	akut apandisit ve periapandisit
8	10	2.3	yok	hafif inflame	akut apandisit ve periapandisit
9	9	2.5	var	hafif inflame	akut apandisit
10	11	2.4	var	hafif inflame	akut apandisit ve periapandisit
11	9	1.8	var	inflame	akut apandisit ve periapandisit
12	10	2	var	inflame	akut apandisit ve periapandisit
13	12	1.6	var	inflame	akut apandisit ve periapandisit
14	9.8	1.8	var	hafif inflame	akut apandisit
15	10	1.7	var	hafif inflame	akut apandisit
16	13.5	2.4	var	inflame	akut apandisit ve periapandisit
17	11.2	2.3	var	hafif inflame	akut apandisit ve periapandisit
18	10	2.3	var	inflame	akut apandisit ve periapandisit
19	12	2.5	var	inflame	akut apandisit ve periapandisit
20	10	1.7	var	inflamasyon yok	akut apandisit ve periapandisit
21	15	2.9	var	inflame	akut apandisit ve periapandisit
22	12	2.6	var	inflame	akut apandisit ve periapandisit
23	7.4	2.6	var	hafif inflame	akut apandisit

Kompresyon grubunda, akut apandisit ile uyumlu BT bulguları olan ancak opere olmak istemeyerek kendi isteği ile taburcu olan bir hasta, patolojik tanısı olmadığı için çalışmaya dahil edilmedi. Altı hastada terminal ileum ve/veya çekumu etkileyen inflamatuvar değişiklikler saptandı ve hastalar radyolojik olarak terminal ileit ve/veya enterokolit olarak raporlandı. Bu hastalardan 3'ünde, kolonoskopi ve biyopsi ile tanı doğrulandı (1 aktif ileit, 1 kronik aktif ileit ve 1 fokal kolit). Ayrıca bir olguda pelvik inflamatuvar hastalık ve bir olguda sağ over kist rüptürü saptandı. Bu hastalarda, apendikte duvar kalınlaşması, duvarda kontrast tutulumu ve periapandisyel yağ dokusunda dansite artışı izlendi. Apendiks lojunu etkileyen ve sekonder apandisit neden olan patolojilere sahip olan bu 8 hasta da cerrahi apendektomi ve patolojik spesmen sonucu olmadığı için değerlendirme dışı bırakıldı. Çalışma grubundaki 39 hastanın apendiksi BT incelemesinde normal olarak değerlendirildi. Klinik izlemde de ek sorunu olmayan bu 39 hasta istatistik incelemeye dahil edildi. Bu hasta grubu bundan sonraki tartışmada kompresyon normal grubu olarak bahsedilecektir. Kompresyonlu abdomen BT incelemesi yapılan tüm hastalar şekil 4.4'de özetlenmiştir.

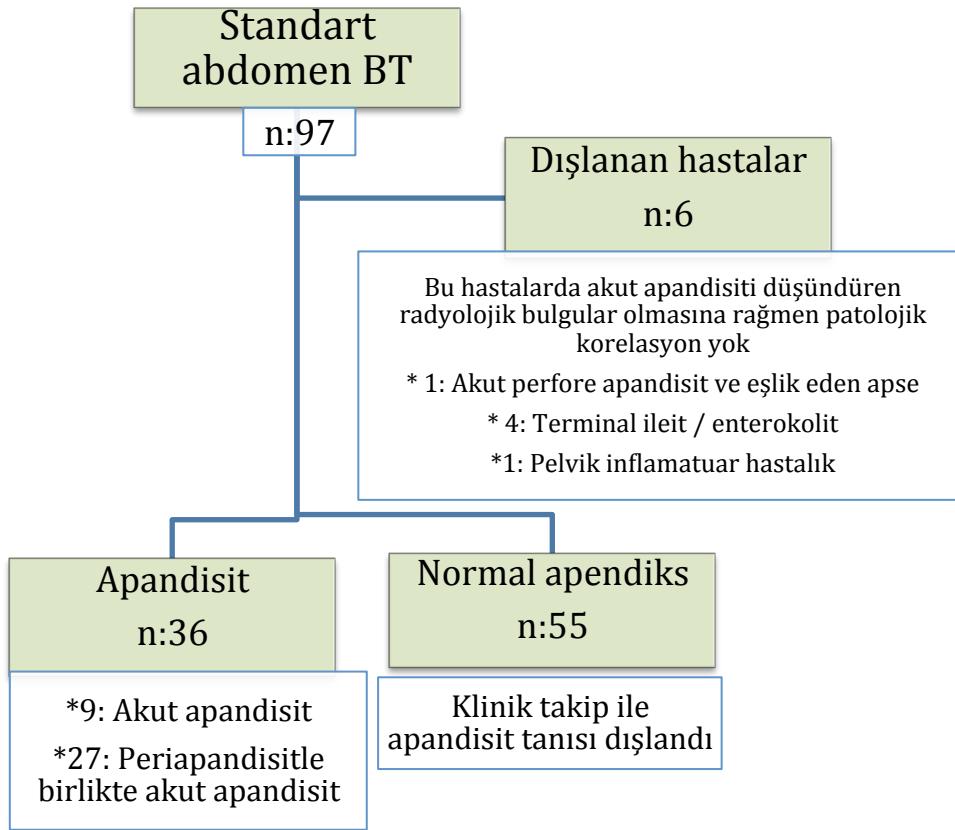
Akut apandisit şüphesi ile standart abdomen BT tetkiki yapılan 97 erişkin hasta (29 E, 68 K; yaş ortalaması  $37.9 \pm 13.8$ , yaş aralığı 18-78) standart abdomen BT grubuna dahil edildi. BT incelemesi 12 hastada 16 kesitli BT ile, 85 hastada 2 kesitli BT ile elde olundu. Bu grupta 36 olgu akut apandisit ön tanısı ile opere edildi ve akut apandisit tanısı cerrahi ve patolojik olarak doğrulandı. Negatif apendektomi oranı sıfır olup, 8 olguda perfore apandisit vardı. Beş hastada obstrükte apendiks lümeninde apendikolit görüldü. Patolojik tanısı olan bu 36 apandisit olgusu bundan sonraki tartışmada standart apandisit grubu olarak bahsedilecektir.



**Şekil 4.4.** Kompresyonlu abdomen BT tetkiki yapılan hastaları özetleyen akış diyagramı.

Standart abdomen BT grubunda, akut perforate apandisit ve eşlik eden apse ile uyumlu BT bulguları olan ancak opere olmak istemeyen bir hasta, patolojik tanı olmadığı için çalışmaya dahil edilmedi. Dört hastada terminal ileum ve/veya çekumu etkileyen inflamatuvar değişiklikler saptandı ve hastalar radyolojik olarak terminal ileit ve/veya enterokolit olarak raporlandı. Ayrıca bir olguda pelvik inflamatuvar hastalık saptandı. Bu hastalarda apendikte duvar kalınlaşması, duvarda kontrast tutulumu veya periapandisyal yağ dokusunda dansite artışı izlendi. Apendiks lojunu etkileyen ve sekonder apandisit neden olan patolojilere sahip olan bu hastalar cerrahi apendektomi ve patolojik spesmen sonucu olmadığı için değerlendirme dışı bırakıldı. Standart abdomen BT grubundaki 55 hastada, apendiks BT incelemesinde normal olarak değerlendirildi. Klinik izlemde ek sorunu olmayan bu 55 hasta

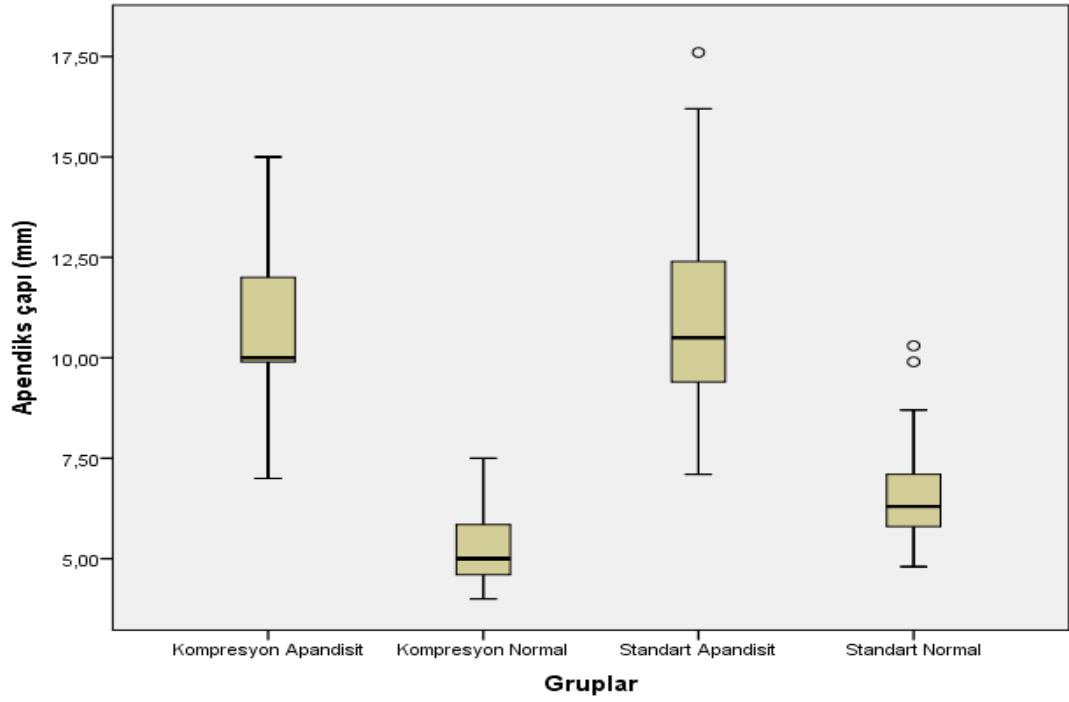
istatistik incelemeye dahil edildi. Bu hasta grubu bundan sonraki tartıřmada standart normal grubu olarak bahsedilecektir. Standart abdomen BT incelemesi yapılan tm hastalar Őekil 4.5’de zetlenmiřtir.



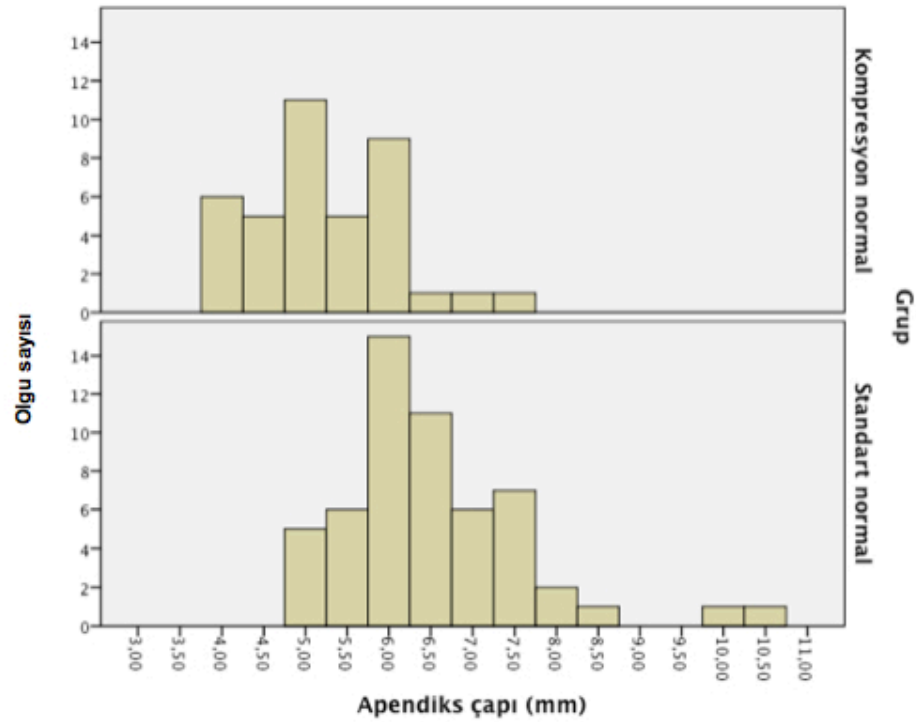
**Őekil 4.5.** Standart abdomen BT tetkiki yapılan hastaları zetleyen akıř diyagramı.

Tm hastalarda apendiks apı en geniř yerinde dıř duvardan dıř duvara lld ve gruplar arası karřılařtırma yapıldı. Kompresyon apandisit, standart apandisit, kompresyon normal ve standart normal gruplarında apendiks apının ortanca (minimum-maksimum) deđerleri sırasıyla; 10 mm (7-15 mm), 10.5 mm (7.1-17.6 mm), 5 mm (4-7.5 mm) ve 6.3 mm (4.8-10.3 mm) idi (Őekil 4.6 ve 4.7). Kompresyon apandisit ve standart apandisit grupları arasında anlamlı farklılık saptanmazken ( $p=1$ ), diđer ikili karřılařtırmalarda  $p<0.01$  olup, istatistiksel anlamlı farklılık saptandı (Tablo 4.2).





Şekil 4.6. Apendiks çapı değerlerinin gruplara göre dağılımı.

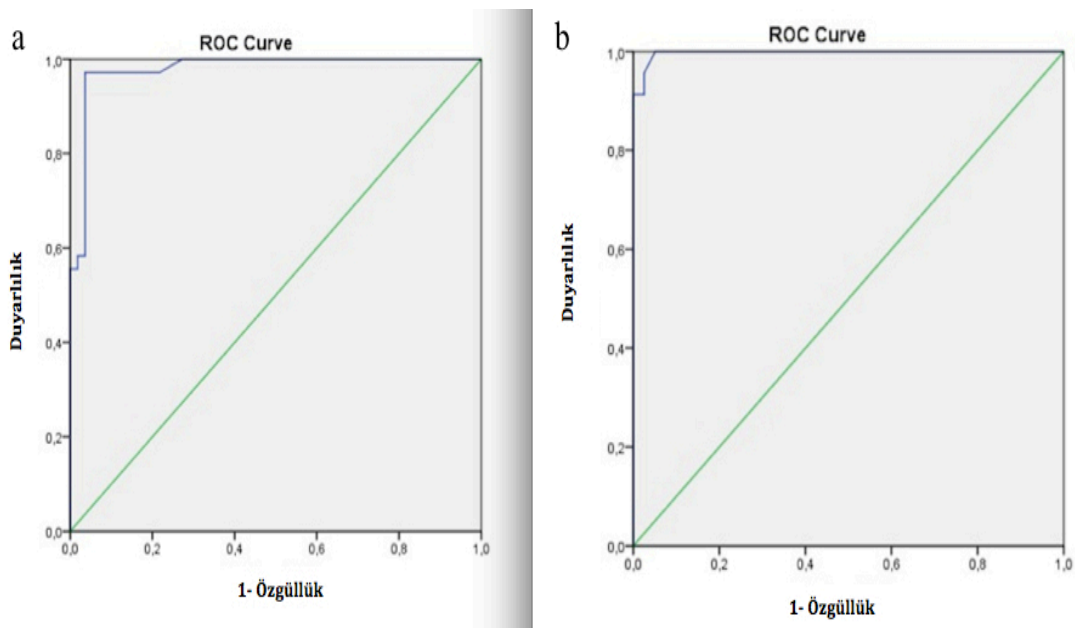


Şekil 4.7. Normal apendiks çapı değerlerinin gruplara göre dağılımı.

**Tablo 4.2.** Dört grupta ölçülen apandiks çapı değerlerinin istatistiksel karşılaştırma sonuçları.

Karşılaştırılan gruplar	P değeri
Kompresyon normal - Standart normal	<0.01
Kompresyon apandisit - Kompresyon normal	<0.01
Standart apandisit - Standart normal	<0.01
Kompresyon apandisit - Standart apandisit	1

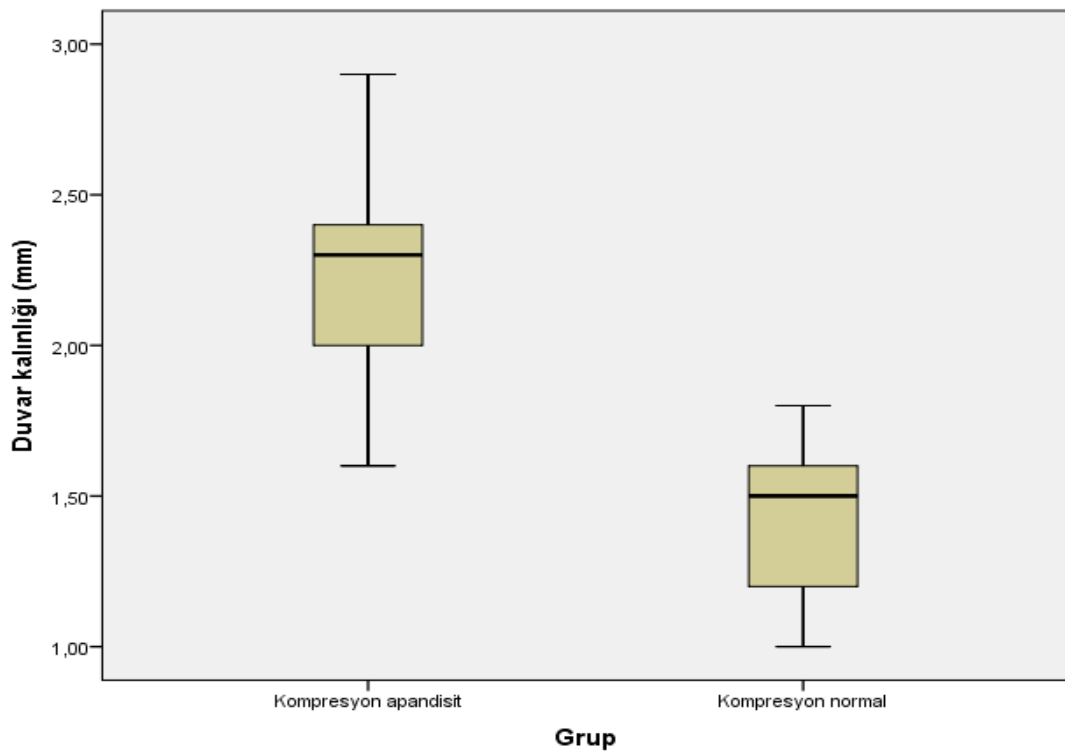
Akut apandisit tanısında, kompresyonlu ve standart abdomen BT'nin tanısal performansını belirlemek için apandiks çapı değerleri kullanılarak ROC eğrileri çizildi (Şekil 4.8).



**Şekil 4.8.** Akut apandisit tanısında, standart ve kompresyonlu abdomen BT'nin tanısal performansını belirlemek için apandiks çapı değerleri kullanılarak çizilen ROC eğrileri **a)** Standart abdomen BT (AUC: 0.979, standart hata: 0.013). **b)** Kompresyonlu inceleme (AUC:0.997, standart hata: 0.003).

Şekil 4.8’de görülen ROC eğrilerine göre; standart abdomen BT’de normal apendiks çapı için üst sınır 6.75 mm alındığında, duyarlılık %100, özgüllük %67.3 iken, kompresyonlu abdomen BT’de aynı değer için, duyarlılık %100, özgüllük %94.9 bulunmuştur.

Standart abdomen BT grubundaki hastaların çoğunda (%87,6) kesit kalınlığı 5 mm olduğu için duvar kalınlığı ölçülmedi. Kompresyon apandisit ve kompresyon normal gruplarında ölçülen apendiks tek duvar kalınlığı değerleri karşılaştırıldı. Bu gruplar için apendiks duvar kalınlığı ortanca (minimum-maksimum) değerleri sırasıyla 2.3 mm (1.6-2.9 mm) ve 1.5 mm (1-1.8 mm) idi (Şekil 4.9 ve tablo 4.3). Bu iki grup arasında da anlamlı farklılık olduğu görüldü ( $p<0.01$ ).



Şekil 4.9. Apendiks duvar kalınlığı değerlerinin gruplara göre dağılımı.

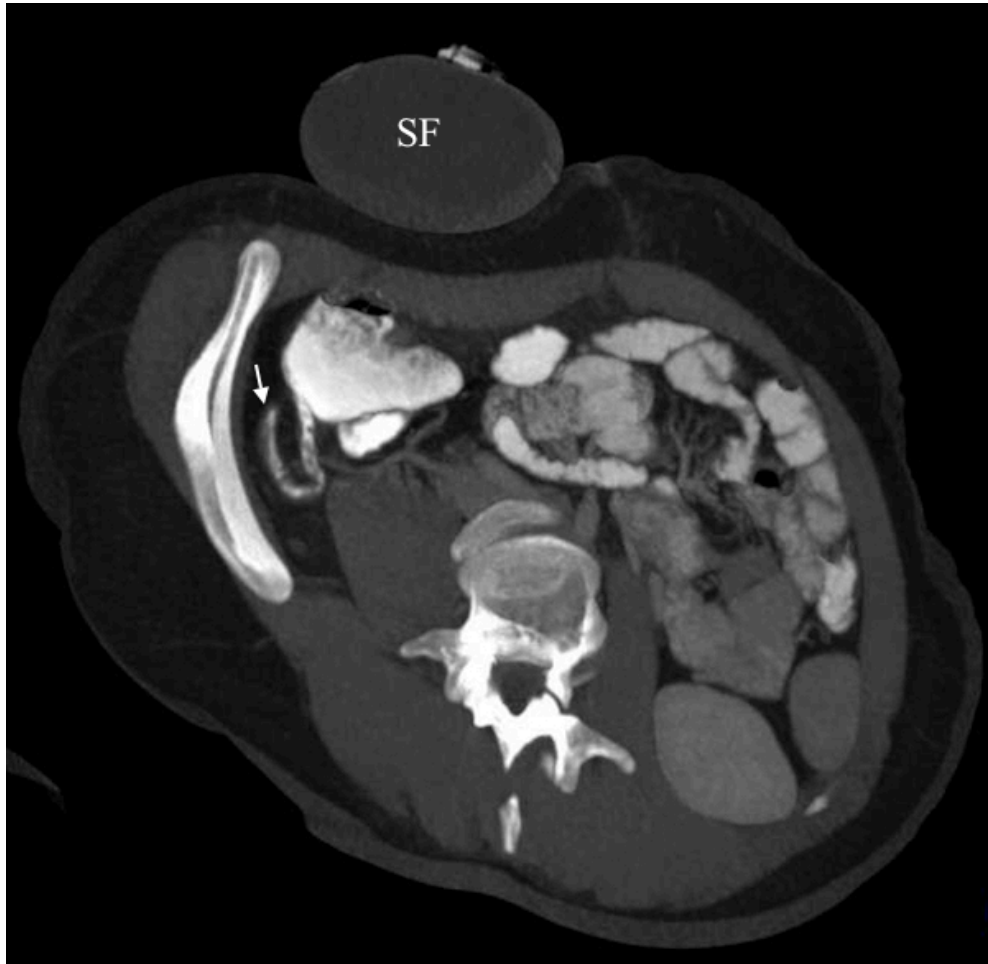
**Tablo 4.3.** Dört grup için apendiks çapı ve duvar kalınlığı değişkenlerine ait tanımlayıcı istatistikler.

Gruplar	Tanımlayıcı istatistikler	Apendiks çapı (mm)	Duvar kalınlığı (mm)
<b>Kompresyon apandisit (n:23)</b>	<b>Ortalama</b>	10.6	2.2
	<b>Ortanca</b>	10	2.3
	<b>Standart sapma</b>	1.9	0.3
	<b>Minimum</b>	7	1.6
	<b>Maksimum</b>	15	2.9
<b>Kompresyon normal (n:39)</b>	<b>Ortalama</b>	5.2	1.4
	<b>Ortanca</b>	5	1.5
	<b>Standart sapma</b>	0.8	0.2
	<b>Minimum</b>	4	1
	<b>Maksimum</b>	7.5	1.8
<b>Standart apandisit (n:36)</b>	<b>Ortalama</b>	11.2	
	<b>Ortanca</b>	10.5	
	<b>Standart sapma</b>	2.3	
	<b>Minimum</b>	7.1	
	<b>Maksimum</b>	17.6	
<b>Standart normal (n:55)</b>	<b>Ortalama</b>	6.5	
	<b>Ortanca</b>	6.3	
	<b>Standart sapma</b>	1.1	
	<b>Minimum</b>	4.8	
	<b>Maksimum</b>	10.3	

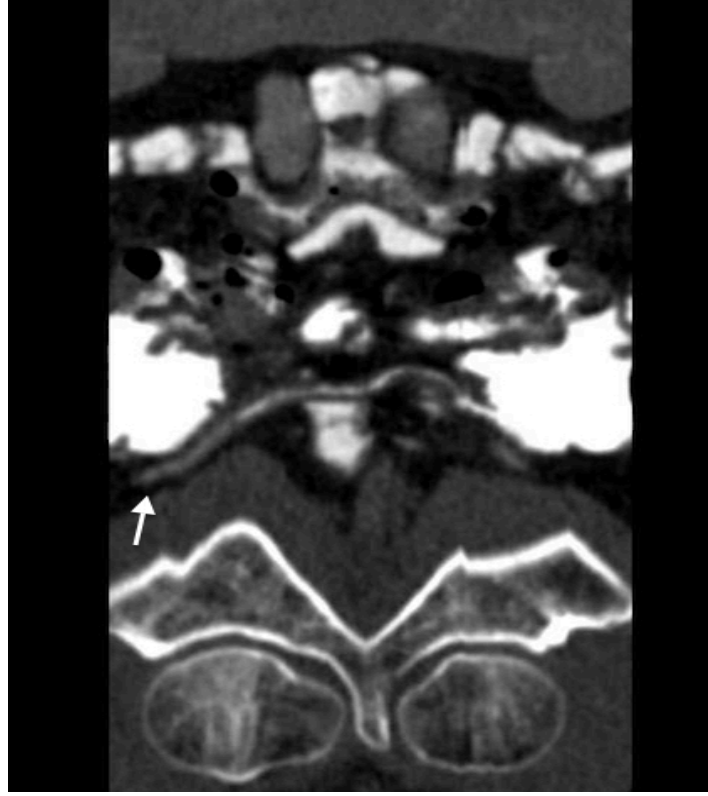Akut apandisiti olmayan ve çekum lümeni opak madde ile dolu olan hastalar, apendiks lümenine opak madde geçişi açısından değerlendirildi. Kompresyon ve standart abdomen BT grupları bu açıdan karşılaştırıldı. İki grup arasında anlamlı farklılık mevcut olup ( $p<0.01$ ), kompresyon yapılan grupta apendiks distaline kadar opak madde geçen hastalar fazla iken, kompresyon yapılmayan grupta apendiks lümenine hiç kontrast madde geçmeyen hastalar fazlalıkta idi (Tablo 4.4, şekil 4.10, 4.11 ve 4.12).

**Tablo 4.4.** Akut apandisitisi olmayan, çekum lümeni opak madde ile distandü olan olgularda, apendiks lümenine opak madde geçişinin gruplara göre dağılımını gösteren çapraz tablo.

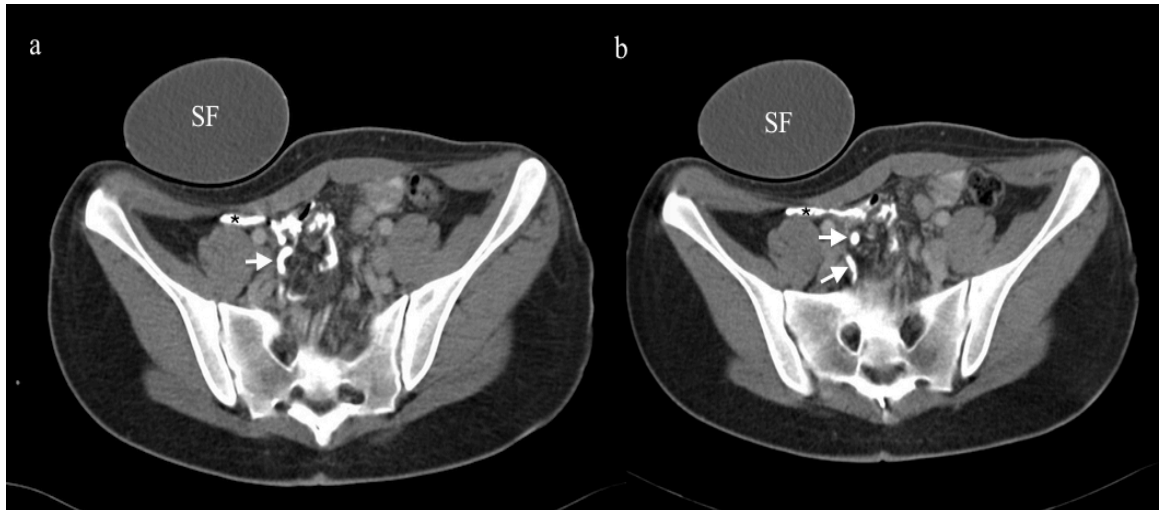
Apendiks lümenine opak madde geçişi	Grup	
	Kompresyon	Standart
Hiç opak yok	6 (%24)	22 (%62.9)
Proksimalde opak var	11 (%44)	10 (%28.6)
Distale kadar opak dolu	8 (%32)	3 (%8.6)
<b>Toplam</b>	<b>25</b>	<b>35</b>



**Şekil 4.10.** Kompresyonlu abdomen BT’de, apendiks lümenine opak madde geçişi görülen bir olgu. Apendiks distal ucu ok ile gösterildi.



**Şekil 4.11.** Kompresyonlu abdomen BT incelemesi yapılmış bir olgunun *curved* MPR görüntüsü. Apendiks lümeninin distale kadar opak madde ile dolu olduğu izlenmektedir (ok).



**Şekil 4.12.** Kompresyonlu abdomen BT yapılan bir hastaya ait farklı düzeylerden geçen aksiyel BT kesitleri. **a** ve **b**'de, çekum (asteriks) ve apendiks (beyaz ok) lümeninde opak madde izlenmektedir.

Kompresyon apandisit grubunda BT görüntüleri değerlendirilerek olgular periapandisyal inflamasyon açısından 3 gruba ayrıldı (periapandisyal inflamasyon yok, hafif periapandisyal inflamasyon, belirgin periapandisyal inflamasyon). Bu veriler patoloji sonuçları ile karşılaştırıldı (akut apandisit ve periapandisit ile birlikte akut apandisit grupları). Gruplar arasındaki farkın anlamlı olduğu görüldü ( $p<0.01$ ). Patoloji sonucu akut apandisit olan hastaların tamamında BT’de hafif inflamasyon varken; periapandisit ile birlikte akut apandisit olan hasta grubunda ise BT’de belirgin inflamasyon olan hastalar çoğunlukta idi (Tablo 4.5).

**Tablo 4.5.** Apandisit grubunda, patolojik inceleme sonuçları ve BT’ye göre yapılan inflamasyon skorlaması arasındaki çapraz tablo.

Patoloji	İnflamasyon			Toplam
	yok	hafif inflame	inflame	
<b>Akut apandisit</b>	0	7	0	7
<b>Apandisit ve periapandisit</b>	1	4	11	16
<b>Toplam</b>	1	11	11	23

Kompresyon apandisit ve standart apandisit grupları perforasyon görülme sıklığı açısından karşılaştırıldı. Kompresyon apandisit grubunda 3 (%13) hastada perforasyon varken, standart apandisit grubunda 8 (%22) hastada perforasyon vardı. Gruplar arasında anlamlı farklılık saptanmadı ( $p=0.3$ ).

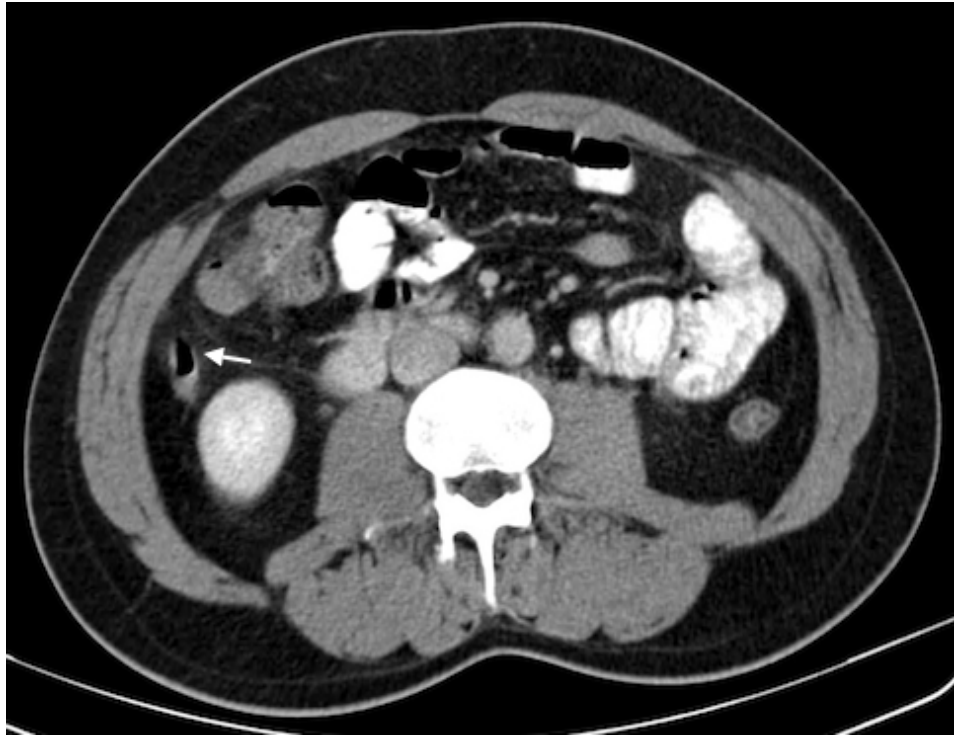
## 5. TARTIŞMA

Akut apandisit tanısı için hikaye, semptomlar, fizik muayene bulguları, laboratuvar testleri ve radyolojik tetkikler birlikte değerlendirilmelidir. Özellikle atipik prezentasyonlu olgularda tanıda güçlük yaşanabilir. Bu olgularda, apandisit tanısı için kullanılan klinik bir skorlama olan Alvarado skorlamasında; ağrının göbek çevresinden sağ alt kadrana migrasyonu, iştahsızlık, bulantı/kusma, sağ alt kadranda hassasiyeti, rebound, ateş, lökositoz ve periferik yaymada sola kayma parametreleri değerlendirilerek; bulunan skora göre ameliyat, radyolojik inceleme veya klinik takip yapılması konusunda karar verilir (66, 67). Ancak Alvarado skorlaması orta düzeyde tanısallık doğruluğuna sahip olup (AUC:0.732), BT incelemesi ile karşılaştırıldığında tanısallık performansı düşüktür (68).

Akut apandisit radyolojik tanısında, ultrasonografik dereceli kompresyon tekniğinde, normal apendiks çapı için üst limit 6 mm'dir (69, 70). Ancak abdomen BT incelemesi için, herkes tarafından kabul gören üst limit değeri mevcut olmayıp, farklı yazarlar farklı değerler önermektedir. 64-ÇKBT ile yapılan 538 hastanın retrospektif olarak değerlendirildiği bir çalışmada normal apendiks dış çapı ortalama değeri  $6.6 \pm 1.5$  mm (aralık, 3.4-14 mm) bulunmuştur (71). Webb ve ark. (72), 150 hastada normal apendiks çapı ortalama değerini 6.3 mm (aralık, 3-10 mm) bulmuştur. Bu çalışmada hastaların %44.6'sında apendiks çapı 6 mm'nin üzerinde bulunmuştur. Huwart ve ark. (73), 47 hastada normal apendiks çapı ortalamasını  $6.7 \pm 1.2$  mm (aralık, 5-11 mm), Jan ve ark. (60) ise, 91 hastada normal apendiks çapı ortalamasını  $5.6 \pm 1.3$  mm (aralık, 3-11 mm) bulmuştur. Bir başka çalışmada ise, normal apendikslerin %42'sinde apendiks çapı 6 mm'nin üzerinde bulunmuştur (31). Öztürkmen ve ark. (74), pediatrik yaş grubunda normal apendiks çapı ortalamasını  $5 \pm 1.34$  mm (aralık, 2.8-10 mm) bulmuşlardır. Johnson ve ark. (75) ise, normal apendiksleri, kollabe ve hava ile dolu şeklinde iki ayrı gruba ayırmış ve apendiks çap ortalamasını bu gruplar için, sırasıyla, 5 mm (aralık, 3-7 mm) ve 7 mm (aralık, 4-10 mm) bulmuşlardır. Bu çalışmada apendiks lümeninin hava ile distandü olmasının, apendiks çapını 10 mm'ye kadar artırabileceği belirtilmiştir. Kontrastsız BT'de normal apendiks değerlendirilen bir çalışmada, apendiks lümeni görülebilen olgularda ortalama çift duvar kalınlığı  $3.6 \pm 0.8$  mm (aralık, 2-6 mm) iken, lümen ile duvar ayırt



edilemeyen olgularda ise apendiks çapı  $6.6 \pm 1$  mm (aralık, 4-11 mm) bulunmuştur (64). Bu çalışmada apendiks lümen içeriği görülebilen olgularda, çift duvar kalınlığı değerlerinin US incelemede bulunan normal apendiks değerleri ile korele olduğu belirtilmiştir. Karabulut ve ark. (38) ise, kontrast madde verilmeden elde olunan, düşük doz ve standart doz BT incelemelerini karşılaştıran bir çalışmada, apendikte duvar kalınlaşması, periapandisyel inflamatuvar değişiklikler, perforasyon ya da apse gibi eşlik eden bulgular yok ise, BT incelemesinde normal apendiks çapı için üst limit değerinin 10 mm alınmasını önermişlerdir. Bu çalışmada düşük doz ve standart doz BT incelemelerinde tanı açısından fark bulunmamıştır. Daly ve ark. (37) ise, başka bulgular olmadan, apendiks çapının 9 mm'den küçük ölçülmesi durumunda apandisit tanısının çok düşük olasılık olduğunu belirtmiştir. Bizim çalışmamızda ise, standart normal grubundaki 55 hastadan 31 tanesinde apendiks çapı 6 mm'den (%56.3), 15 tanesinde ise 7 mm'den (%27.3) büyük bir değer ölçüldü (Şekil 5.1). Bir hastada ise apendiks çapı 10 mm'den büyüktü.



**Şekil 5.1.** Standart abdomen BT grubundaki bir hastaya ait normal apendiks (ok) görüntüsü. Apendiks çapı 9.9 mm ölçülmüştür.

Akut apandisitte görülen BT bulgularından apendiks çapı, duvar kalınlaşması, periapendisyel inflamatuvar değişiklikler ve duvar kontrastlanmasını tanıya katkı açısından karşılaştıran bir çalışmada, en yararlı bulgunun %93 duyarlılık ve %92 özgüllük ile apendiks çap artışı olduğu belirtilmiştir (49). Bir başka çalışmada da benzer şekilde, apandisit tanısında en güçlü parametrenin apendiks çapı olduğu belirtmiş olup, %90.2 duyarlılık ve %91.5 özgüllük ile üst sınır değeri olarak 8.5 mm önerilmiştir (39).

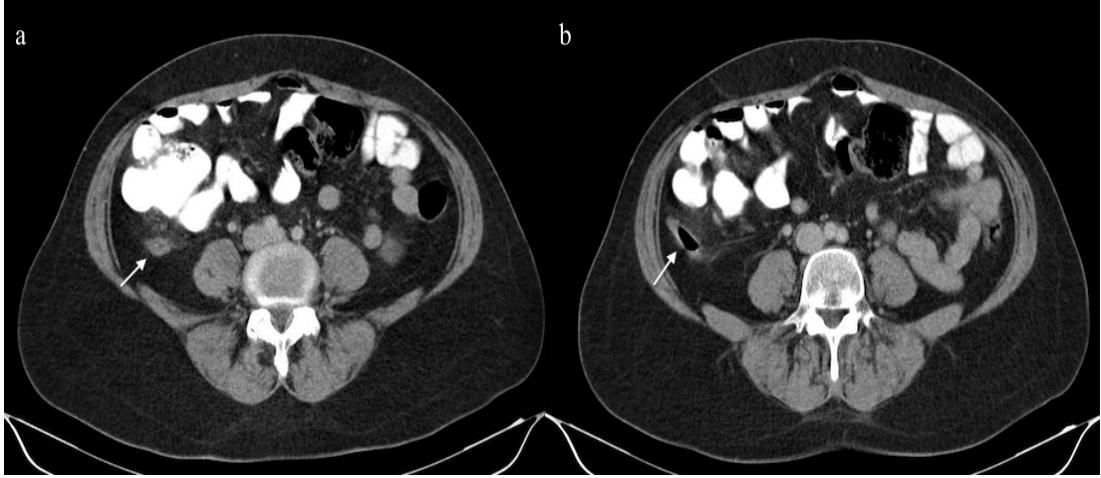
Yukarıda geniş bir şekilde tartışıldığı üzere; BT tetkikinde ölçülen apendiks çapı, apandisit tanısında en güçlü parametre olmasına rağmen, literatürde normal apendiks çapı için uzlaşma sağlanan bir üst limit değeri yoktur. Apandisit tanısında BT kullanılmaya başlandığı yıllarda, dereceli kompresyon tekniği için kullanılan 6 mm üst limiti, BT için de kullanılmıştır. Ancak, sonraki yıllarda 6 mm'nin üzerinde normal apendiks olgularının görülmesi, araştırmacıları farklı üst sınır değerleri belirlemeye sevk etmiştir. Farklı çalışmalarda, normal apendiks çapı için 8.5 mm, 9 mm ve 10 mm üst limit değerleri önerilmiştir (37-39). Bize göre, bunun sebebi dereceli kompresyon tekniğinde apendikse kompresyon yapılırken, BT incelemesinde kompresyon etkisinin olmamasıdır.

Bizim çalışmamızda, kompresyon apandisit, standart apandisit, kompresyon normal ve standart normal gruplarında, apendiks çapının ortanca değerleri sırasıyla; 10 mm (7-15 mm), 10.5 mm (7.1-17.6 mm), 5 mm (4-7.5 mm) ve 6.3 mm (4.8-10.3 mm) bulundu. Apandisit grupları arasında anlamlı farklılık olmaması ( $p=1$ ), apendiks lümeni obstrükte olduğunda, kompresyon yapılsa da apendiks çapında azalma olmadığını göstermektedir. Kompresyon normal grubunda ölçülen çap değerlerinin, standart normal grubu ile karşılaştırıldığında daha küçük olması ( $p<0.01$ ) ise, apendikte lüminal obstrüksiyon olmadığında, kompresyona bağlı olarak apendiks çapının küçüldüğü şeklinde yorumlanabilir. Çalışmamızda, standart abdomen BT'nin, apandisit tanısındaki performansını belirlemek için çizilen ROC eğrisinde AUC:0.979 iken, kompresyonlu abdomen BT'de AUC:0.997 bulundu. Başka bir çalışmada ise standart abdomen BT'nin apandisit tanısında etkinliğini belirlemek için yapılan ROC analizinde AUC:0.965 bulunmuştur (68). Bizim çalışmamızda, bahsedilen ROC analizlerine göre, standart abdomen BT'de normal apendiks çapı için üst limit 6.75 mm alındığında özgüllük oldukça düşük idi (%67.3).

Kompresyonlu tetkikte ise, aynı değer için özgüllük %94.9 olarak hesaplandı. Özgüllük değerindeki bu artış, apendiksi normal olan hastaların daha doğru bir şekilde belirlenmesine olanak sağlayabilir. Bu çalışmada ilk defa apandisit tanısı için kompresyonlu abdomen BT incelemesi yapılmış ve bu teknik için oldukça yüksek duyarlılık ve özgüllüğe sahip bir üst sınır değeri önerilmiştir. Ancak çalışmamızda hasta sayısı bir limitasyon olup, daha büyük hasta gruplarında yapılacak çalışmalar ile bu değer daha küçük bir hata payı ile belirlenebilir.

Akut apandisit tanısında değerlendirilen bir başka BT parametresi de, apendiks lümen içeriğidir. Apendiks lümeninde hava varlığını değerlendiren bir çalışmada, 100 normal apendiksin 66'sında lümeninde hava varken, apandisit tanısı cerrahi olarak doğrulanan 100 kişilik hasta grubunda ise 27 hastada lümeninde hava olduğu görülmüştür (76). Bu çalışmada, intralüminal hava paterninin normal apendiksi apandisitten ayırmada yardımcı olmadığı belirtilmektedir. Rao ve ark. (77), apendiks çevresinde veya lümeninde hava varlığını değerlendiren bir çalışmada, 100 apandisit hastasının 31'inde apendiks çevresinde veya lümeninde, 100 kontrol hastasının ise 57'sinde apendiks lümeninde hava bulunduğunu rapor etmiştir. Kontrol grubundaki bu 57 hastanın, 32'sinde lümen içerisinde az miktarda, 18'inde orta derecede, 7'sinde ise tamamen hava olduğu belirtilmiştir. Başka bir çalışmada ise, lümenin tümüyle hava ile dolu olması apendiksin normal olduğunu düşündürürken, lümeninde kirli hava habbecikleri görülmesinin apandisit açısından anlamlı olabileceği belirtilmiştir (78). Tamburrini ve ark. (31) ise, 329 normal apendiksin 74'ünde (%22.4), apendiks lümenine oral yolla alınan opak maddenin geçtiğini bildirmiştir. Bizim çalışmamızda, standart abdomen BT grubunda bir apandisit olgusunda distalde belirgin hava görülmekteydi (Şekil 5.2).

Apendiks lümen içeriğinin değerlendirilmesindeki amaç, lüminal obstrüksiyon olup olmadığı hakkında yorum yapmaktır. Apandisit oluşumunda primer patoloji lüminal obstrüksiyon olduğu için, apandisit olgularında, BT incelemede apendiks lümenine oral yolla alınan opak maddenin geçmesi beklenmez. Aynı mantıkla, apendiks lümeninin distaline kadar opak madde geçiyor ise de apandisit tanısı dışlanabilir. Ancak, apendiks lümeni proksimalinde opak madde mevcut iken, distalde opak madde izlenmeyip, çap artışı görülüyorsa olgu distal apandisit açısından dikkatli değerlendirilmelidir (77).



**Şekil 5.2.** Standart abdomen BT incelemesi yapılan 41 yaşındaki bir kadın hastaya ait, iki farklı düzeyden alınan aksiyel görüntüler. **a)** Proksimalde apendiks duvar kalınlığı artmış olup belirgin kontrast tutulumu görülmektedir. **b)** Apendiks distalinde belirgin hava varlığı dikkati çekmektedir. Bu hastada apendiks çapı en geniş yerinde 9.5 mm idi. Bu olguda görülen akut apandisit patolojik inceleme ile doğrulandı.

Kompresyon tekniğinde, oral opak madde içilmesini takiben, yaklaşık 2.5 saat sonra BT tetkiki yapılmış olup, bu şekilde daha fazla olguda çekum lümeninde opak madde olması amaçlanmıştır. Çekum lümeninde opak madde varken sağ alt kadrana kompresyon yapılmasının, apendiks lümenine opak madde geçişini artıracakı düşünülmüştür. Çalışma verileri de bu beklentiyi doğrular niteliktedir. Kompresyon yapılan ve yapılmayan olgular, normal apendiks lümenine opak madde geçişi açısından karşılaştırıldığında, iki grup arasında anlamlı farklılık saptanmış olup, kompresyon grubunda, standart abdomen BT grubuna göre daha çok olguda, oral yolla alınan opak maddenin apendiks lümenine geçtiği görülmüştür ( $p<0.01$ ).

Akut apandisit tanısında değerlendirilen bir başka BT parametresi ise duvar kalınlığı olup, Choi ve ark. (49) duvar kalınlaşması için, duyarlılığı %66, özgüllüğü %96 bulmuşlardır. İki farklı okuyucu bulunan, standart ve düşük doz BT ile, normal apendiksi değerlendiren bir çalışmada, normal apendiks duvar kalınlığı ortalamasının,  $1.2\pm 0.2$  mm ile  $1.4\pm 0.4$  mm arasında değişmekte olduğu rapor edilmiştir (38). Huwart ve ark. (73), apendiks çift duvar kalınlığı ortalama değerini

4.8±1 mm (aralık, 2.6-6.4 mm) bulmuştur. Bursalı ve ark. (79) ise, düşük doz ile yapılan kontrastsız BT’de, normal apandiks çift duvar kalınlığını ortalama 3.4±0.66 mm bulmuştur. Başka bir çalışmada, apandiks tek duvar kalınlığı ortalaması 1.6 mm (aralık, 0.5-3.5 mm) rapor edilmiştir (72). Lai ve ark. (39), apandiks duvar kalınlığı ortalamasını, apandisit grubunda 3.43±1.52 mm, normal apandiks olan grupta ise 2±0.95 mm rapor etmiştir. Yazarlar bu çalışmada, duvar kalınlığı için, %48.8 duyarlılık ve %93.2 özgüllük ile 3.5 mm üst sınır değerini önermişlerdir. Bizim çalışmamızda ise, apandiks tek duvar kalınlığı ortanca değerleri, kompresyon apandisit ve kompresyon normal gruplarında sırasıyla, 2.3 mm (1.6-2.9 mm) ve 1.5 mm (1-1.8 mm) bulundu ve iki grup arasında anlamlı farklılık olduğu gösterildi ( $p<0.01$ ).

Periapandisyel inflamatuvar değişiklikler izlenmeyen apandisit hastaları ve çapı 6 mm üzerinde ölçülen normal apandiks olguları dahil edilerek yapılan bir çalışmada, bu iki grup arasında apandiks çapı ve duvar kalınlığı açısından anlamlı fark bulunmamıştır (80). Ayrıca bu çalışmada yeni bir bulgu tarif edilmiş olup; apandiks lümeninde bulunan sıvı derinliği ön-arka düzlemde ölçülerek, iki grup arasında anlamlı farklılık olduğu gösterilmiştir. Apandiks lümenindeki sıvı derinliği için üst sınır değeri 2.6 mm alındığında, duyarlılık %86.8, özgüllük %94.3 bulunmuştur. Bu çalışmada yazarlar, sıvı miktarını daha iyi göstereceğini düşündükleri için, lüminal sıvı genişliği yerine, sıvı derinliğini ölçmeyi tercih ettiklerini belirtmişlerdir.

Apandisit grubunda, BT’de izlenen periapandisyel inflamatuvar değişiklikler ile patolojik spesmen sonuçları karşılaştırıldığında; BT’de hafif periapandisyel inflamasyon olan hastaların tamamında patolojide akut apandisit varken, patolojide akut apandisit ile birlikte periapandisit saptanan hastaların çoğunda BT’de belirgin periapandisyel inflamasyon izlendiği, gruplar arasında anlamlı farklılık olduğu gösterildi ( $p<0.01$ ). Bu bilgi, BT bulgularına bakarak periapandisit varlığı hakkında yorum yapılabileceğini düşündürmektedir.

Kompresyon apandisit ve standart apandisit grupları perforasyon görülme sıklığı açısından karşılaştırıldığında; kompresyon apandisit grubunda 3 (%13) hastada perforasyon varken, standart apandisit grubunda 8 (%22) hastada perforasyon vardı. Gruplar arasında anlamlı farklılık olmaması ( $p=0.3$ ), apandisit

varlığında, kompresyona bađlı olarak perforasyon gelişme ihtimalinin artmayacağı şeklinde yorumlanabilir. Ayrıca bu oran, literatürde belirtilen, apandisit olgularında görölen perforasyon sıklığından (%15) büyük değildir (5).

## 6. SONUÇ

Sağ alt kadrana kompresyon yapılarak elde olunan abdomen BT incelemesi, akut apandisit ön tanısı olan olgularda yüksek tanısal doğruluğa sahiptir. Kompresyona bağlı olarak normal apendiks lümeni kollabe olduğu için, bu teknikte ölçülen çap değerleri, ultrasonografik dereceli kompresyon tekniğinde bulunan çap değerleri ile benzer olup bu inceleme tekniği, dereceli kompresyon US incelemesinin BT eşleniği olarak kabul edilebilir. Kompresyona bağlı olarak artan lümen içi basınç, oral yolla alınan opak maddenin apendiks lümenine geçişini artırıcı etkiye sahip olup bu sayede lüminal obstrüksiyon varlığı kolaylıkla dışlanabilir.

## 7. KAYNAKLAR

1. Brown JJ. Acute appendicitis: the radiologist's role. *Radiology*. 1991 Jul;180(1):13-4. PubMed PMID: 2052679. Epub 1991/07/01. eng.
2. Bachmann LM, Bischof DB, Bischofberger SA, Bonani MG, Osann FM, Steurer J. Systematic quantitative overviews of the literature to determine the value of diagnostic tests for predicting acute appendicitis: study protocol. *BMC surgery*. 2002;2:2. PubMed PMID: 11945180. Pubmed Central PMCID: 103660.
3. Addiss DG, Shaffer N, Fowler BS, Tauxe RV. The epidemiology of appendicitis and appendectomy in the United States. *American journal of epidemiology*. 1990 Nov;132(5):910-25. PubMed PMID: 2239906.
4. Prystowsky JB, Pugh CM, Nagle AP. Current problems in surgery. Appendicitis. *Current problems in surgery*. 2005 Oct;42(10):688-742. PubMed PMID: 16198668.
5. Jaffe BM, Berger DH. The Appendix. Editors; Brunnicardi CF, Andersen DK, Billiar TR, Dunn DL, Hunter JG, Pollock RE. *Schwartz's principles of surgery*, 8. Edition. New York: Mc Graw Hill, 2005: 1383-1395.
6. Oygür N, Arı E. Akut apendisit. Editör: Bilgel H. Genel Cerrahi. İstanbul. Avrupa tıp kitapçılık ltd. şti. 2007: 835-848.
7. Lane MJ, Katz DS, Ross BA, Clautice-Engle TL, Mindelzun RE, Jeffrey RB, Jr. Unenhanced helical CT for suspected acute appendicitis. *AJR American journal of roentgenology*. 1997 Feb;168(2):405-9. PubMed PMID: 9016216. Epub 1997/02/01. eng.
8. Lane MJ, Liu DM, Huynh MD, Jeffrey RB, Jr., Mindelzun RE, Katz DS. Suspected acute appendicitis: nonenhanced helical CT in 300 consecutive patients. *Radiology*. 1999 Nov;213(2):341-6. PubMed PMID: 10551210. Epub 1999/11/07. eng.
9. Malone AJ, Jr., Wolf CR, Malmed AS, Melliore BF. Diagnosis of acute appendicitis: value of unenhanced CT. *AJR American journal of roentgenology*. 1993 Apr;160(4):763-6. PubMed PMID: 8456661. Epub 1993/04/01. eng.
10. Howell JM, Eddy OL, Lukens TW, Thiessen ME, Weingart SD, Decker WW, et al. Clinical policy: Critical issues in the evaluation and management of emergency



department patients with suspected appendicitis. *Annals of emergency medicine*. 2010 Jan;55(1):71-116. PubMed PMID: 20116016.

11. Balthazar EJ, Birnbaum BA, Yee J, Megibow AJ, Roshkow J, Gray C. Acute appendicitis: CT and US correlation in 100 patients. *Radiology*. 1994 Jan;190(1):31-5. PubMed PMID: 8259423.
12. Balthazar EJ, Megibow AJ, Siegel SE, Birnbaum BA. Appendicitis: prospective evaluation with high-resolution CT. *Radiology*. 1991 Jul;180(1):21-4. PubMed PMID: 2052696. Epub 1991/07/01. eng.
13. Cakirer S, Basak M, Colakoglu B, Bankaoglu M. Diagnosis of acute appendicitis with unenhanced helical CT: a study of 130 patients. *Emergency radiology*. 2002 Sep;9(3):155-61. PubMed PMID: 15290575.
14. D'Lppolito G, de Mello GG, Szejnfeld J. The value of unenhanced CT in the diagnosis of acute appendicitis. *Sao Paulo medical journal = Revista paulista de medicina*. 1998 Nov-Dec;116(6):1838-45. PubMed PMID: 10349191.
15. Ege G, Akman H, Sahin A, Bugra D, Kuzucu K. Diagnostic value of unenhanced helical CT in adult patients with suspected acute appendicitis. *The British journal of radiology*. 2002 Sep;75(897):721-5. PubMed PMID: 12200239. Epub 2002/08/30. eng.
16. Funaki B, Grosskreutz SR, Funaki CN. Using unenhanced helical CT with enteric contrast material for suspected appendicitis in patients treated at a community hospital. *AJR American journal of roentgenology*. 1998 Oct;171(4):997-1001. PubMed PMID: 9762983.
17. Hershko DD, Awad N, Fischer D, Mahajna A, Guralnik L, Israelit SH, et al. Focused helical CT using rectal contrast material only as the preferred technique for the diagnosis of suspected acute appendicitis: a prospective, randomized, controlled study comparing three different techniques. *Diseases of the colon and rectum*. 2007 Aug;50(8):1223-9. PubMed PMID: 17566826.
18. Hershko DD, Sroka G, Bahouth H, Ghersin E, Mahajna A, Krausz MM. The role of selective computed tomography in the diagnosis and management of suspected acute appendicitis. *The American surgeon*. 2002 Nov;68(11):1003-7. PubMed PMID: 12455796.

19. Horton MD, Counter SF, Florence MG, Hart MJ. A prospective trial of computed tomography and ultrasonography for diagnosing appendicitis in the atypical patient. *American journal of surgery*. 2000 May;179(5):379-81. PubMed PMID: 10930484.
20. in't Hof KH, van Lankeren W, Krestin GP, Bonjer HJ, Lange JF, Becking WB, et al. Surgical validation of unenhanced helical computed tomography in acute appendicitis. *The British journal of surgery*. 2004 Dec;91(12):1641-5. PubMed PMID: 15386320.
21. Jacobs JE, Birnbaum BA, Macari M, Megibow AJ, Israel G, Maki DD, et al. Acute appendicitis: comparison of helical CT diagnosis focused technique with oral contrast material versus nonfocused technique with oral and intravenous contrast material. *Radiology*. 2001 Sep;220(3):683-90. PubMed PMID: 11526267.
22. Kamel IR, Goldberg SN, Keogan MT, Rosen MP, Raptopoulos V. Right lower quadrant pain and suspected appendicitis: nonfocused appendiceal CT--review of 100 cases. *Radiology*. 2000 Oct;217(1):159-63. PubMed PMID: 11012439.
23. Mittal VK, Goliath J, Sabir M, Patel R, Richards BF, Alkalay I, et al. Advantages of focused helical computed tomographic scanning with rectal contrast only vs triple contrast in the diagnosis of clinically uncertain acute appendicitis: a prospective randomized study. *Archives of surgery*. 2004 May;139(5):495-9; discussion 9-500. PubMed PMID: 15136349.
24. Morris KT, Kavanagh M, Hansen P, Whiteford MH, Deveney K, Standage B. The rational use of computed tomography scans in the diagnosis of appendicitis. *American journal of surgery*. 2002 May;183(5):547-50. PubMed PMID: 12034390.
25. Mun S, Ernst RD, Chen K, Oto A, Shah S, Mileski WJ. Rapid CT diagnosis of acute appendicitis with IV contrast material. *Emergency radiology*. 2006 Mar;12(3):99-102. PubMed PMID: 16362812.
26. Naffaa LN, Ishak GE, Haddad MC. The value of contrast-enhanced helical CT scan with rectal contrast enema in the diagnosis of acute appendicitis. *Clinical imaging*. 2005 Jul-Aug;29(4):255-8. PubMed PMID: 15967316.
27. Pickuth D, Spielmann RP. Unenhanced spiral CT for evaluating acute appendicitis in daily routine. A prospective study. *Hepato-gastroenterology*. 2001 Jan-Feb;48(37):140-2. PubMed PMID: 11268950.

28. Rao PM, Rhea JT, Novelline RA, McCabe CJ, Lawrason JN, Berger DL, et al. Helical CT technique for the diagnosis of appendicitis: prospective evaluation of a focused appendix CT examination. *Radiology*. 1997 Jan;202(1):139-44. PubMed PMID: 8988203. Epub 1997/01/01. eng.
29. Rao PM, Rhea JT, Novelline RA, Mostafavi AA, Lawrason JN, McCabe CJ. Helical CT combined with contrast material administered only through the colon for imaging of suspected appendicitis. *AJR American journal of roentgenology*. 1997 Nov;169(5):1275-80. PubMed PMID: 9353441. Epub 1997/11/14. eng.
30. Schuler JG, Shortsleeve MJ, Goldenson RS, Perez-Rossello JM, Perlmutter RA, Thorsen A. Is there a role for abdominal computed tomographic scans in appendicitis? *Archives of surgery*. 1998 Apr;133(4):373-6; discussion 7. PubMed PMID: 9565116.
31. Tamburrini S, Brunetti A, Brown M, Sirlin CB, Casola G. CT appearance of the normal appendix in adults. *European radiology*. 2005 Oct;15(10):2096-103. PubMed PMID: 15912331. Epub 2005/05/25. eng.
32. Ujiki MB, Murayama KM, Cribbins AJ, Angelos P, Dawes L, Prystowsky JB, et al. CT scan in the management of acute appendicitis. *The Journal of surgical research*. 2002 Jun 15;105(2):119-22. PubMed PMID: 12121697.
33. Walker S, Haun W, Clark J, McMillin K, Zeren F, Gilliland T. The value of limited computed tomography with rectal contrast in the diagnosis of acute appendicitis. *American journal of surgery*. 2000 Dec;180(6):450-4; discussion 4-5. PubMed PMID: 11182396.
34. Wijetunga R, Tan BS, Rouse JC, Bigg-Wither GW, Doust BD. Diagnostic accuracy of focused appendiceal CT in clinically equivocal cases of acute appendicitis. *Radiology*. 2001 Dec;221(3):747-53. PubMed PMID: 11719671.
35. Wong SK, Chan LP, Yeo A. Helical CT imaging of clinically suspected appendicitis: correlation of CT and histological findings. *Clinical radiology*. 2002 Aug;57(8):741-5. PubMed PMID: 12169286.
36. Puylaert JB. Acute appendicitis: US evaluation using graded compression. *Radiology*. 1986 Feb;158(2):355-60. PubMed PMID: 2934762.
37. Daly CP, Cohan RH, Francis IR, Caoili EM, Ellis JH, Nan B. Incidence of acute appendicitis in patients with equivocal CT findings. *AJR American journal of*

- roentgenology. 2005 Jun;184(6):1813-20. PubMed PMID: 15908536. Epub 2005/05/24. eng.
38. Karabulut N, Boyaci N, Yagci B, Herek D, Kiroglu Y. Computed tomography evaluation of the normal appendix: comparison of low-dose and standard-dose unenhanced helical computed tomography. *Journal of computer assisted tomography*. 2007 Sep-Oct;31(5):732-40. PubMed PMID: 17895785. Epub 2007/09/27. eng.
39. Lai V, Chan WC, Lau HY, Yeung TW, Wong YC, Yuen MK. Diagnostic power of various computed tomography signs in diagnosing acute appendicitis. *Clinical imaging*. 2012 Jan-Feb;36(1):29-34. PubMed PMID: 22226440. Epub 2012/01/10. eng.
40. Chow LC, Sommer FG. Multidetector CT urography with abdominal compression and three-dimensional reconstruction. *AJR American journal of roentgenology*. 2001 Oct;177(4):849-55. PubMed PMID: 11566687. Epub 2001/09/22. eng.
41. Daughtridge TG. Ureteral compression device for excretory urography. *The American journal of roentgenology, radium therapy, and nuclear medicine*. 1965 Oct;95(2):431-8. PubMed PMID: 5832194. Epub 1965/10/01. eng.
42. Heneghan JP, Kim DH, Leder RA, DeLong D, Nelson RC. Compression CT urography: a comparison with IVU in the opacification of the collecting system and ureters. *Journal of computer assisted tomography*. 2001 May-Jun;25(3):343-7. PubMed PMID: 11351181. Epub 2001/05/15. eng.
43. McNicholas MM, Raptopoulos VD, Schwartz RK, Sheiman RG, Zormpala A, Prassopoulos PK, et al. Excretory phase CT urography for opacification of the urinary collecting system. *AJR American journal of roentgenology*. 1998 May;170(5):1261-7. PubMed PMID: 9574598. Epub 1998/05/09. eng.
44. Bilgin N. Akut apandisit. Editör: Sayek, İ. Temel cerrahi. 3. Baskı. Ankara, Güneş Kitabevi, 2004: 1191-1196.
45. Deutsch A, Leopold GR. Ultrasonic demonstration of the inflamed appendix: case report. *Radiology*. 1981 Jul;140(1):163-4. PubMed PMID: 6941334.

46. Balthazar EJ, Megibow AJ, Hulnick D, Gordon RB, Naidich DP, Beranbaum ER. CT of appendicitis. *AJR American journal of roentgenology*. 1986 Oct;147(4):705-10. PubMed PMID: 3489369.
47. McGowan DR, Sims HM, Zia K, Uheba M, Shaikh IA. The value of biochemical markers in predicting a perforation in acute appendicitis. *ANZ journal of surgery*. 2013 Jan;83(1-2):79-83. PubMed PMID: 23231057. Epub 2012/12/13. eng.
48. Quillin SP, Siegel MJ. Appendicitis: efficacy of color Doppler sonography. *Radiology*. 1994 May;191(2):557-60. PubMed PMID: 8153340.
49. Choi D, Park H, Lee YR, Kook SH, Kim SK, Kwag HJ, et al. The most useful findings for diagnosing acute appendicitis on contrast-enhanced helical CT. *Acta radiologica*. 2003 Nov;44(6):574-82. PubMed PMID: 14616200.
50. Grayson DE, Wettlaufer JR, Dalrymple NC, Keesling CA. Appendiceal CT in pediatric patients: relationship of visualization to amount of peritoneal fat. *AJR American journal of roentgenology*. 2001 Feb;176(2):497-500. PubMed PMID: 11159103. Epub 2001/02/13. eng.
51. Rybkin AV, Thoeni RF. Current concepts in imaging of appendicitis. *Radiol Clin North Am*. 2007 May;45(3):411-22, vii. PubMed PMID: 17601500.
52. Karam AR, Birjawi GA, Sidani CA, Haddad MC. Alternative diagnoses of acute appendicitis on helical CT with intravenous and rectal contrast. *Clinical imaging*. 2007 Mar-Apr;31(2):77-86. PubMed PMID: 17320773. Epub 2007/02/27. eng.
53. Kharbanda AB, Taylor GA, Bachur RG. Suspected appendicitis in children: rectal and intravenous contrast-enhanced versus intravenous contrast-enhanced CT. *Radiology*. 2007 May;243(2):520-6. PubMed PMID: 17456874. Epub 2007/04/26. eng.
54. Pedrosa I, Zeikus EA, Levine D, Rofsky NM. MR imaging of acute right lower quadrant pain in pregnant and nonpregnant patients. *Radiographics : a review publication of the Radiological Society of North America, Inc*. 2007 May-Jun;27(3):721-43; discussion 43-53. PubMed PMID: 17495289. Epub 2007/05/15. eng.

55. Pedrosa I, Levine D, Eyvazzadeh AD, Siewert B, Ngo L, Rofsky NM. MR imaging evaluation of acute appendicitis in pregnancy. *Radiology*. 2006 Mar;238(3):891-9. PubMed PMID: 16505393.
56. Hansson J, Korner U, Khorram-Manesh A, Solberg A, Lundholm K. Randomized clinical trial of antibiotic therapy versus appendicectomy as primary treatment of acute appendicitis in unselected patients. *The British journal of surgery*. 2009 May;96(5):473-81. PubMed PMID: 19358184. Epub 2009/04/10. eng.
57. Beckmann EC. CT scanning the early days. *The British journal of radiology*. 2006 Jan;79(937):5-8. PubMed PMID: 16421398. Epub 2006/01/20. eng.
58. Tuncel E. *Klinik Radyoloji, genişletilmiş 2. baskı*, Bursa, Güneş & Nobel Tıp Kitapevi, 1994; 87-105.
59. Neville AM, Paulson EK. MDCT of acute appendicitis: value of coronal reformations. *Abdominal imaging*. 2009 Jan-Feb;34(1):42-8. PubMed PMID: 18493813.
60. Jan YT, Yang FS, Huang JK. Visualization rate and pattern of normal appendix on multidetector computed tomography by using multiplanar reformation display. *Journal of computer assisted tomography*. 2005 Jul-Aug;29(4):446-51. PubMed PMID: 16012298. Epub 2005/07/14. eng.
61. Kim K, Kim YH, Kim SY, Kim S, Lee YJ, Kim KP, et al. Low-dose abdominal CT for evaluating suspected appendicitis. *The New England journal of medicine*. 2012 Apr 26;366(17):1596-605. PubMed PMID: 22533576. Epub 2012/04/27. eng.
62. Keyzer C, Tack D, de Maertelaer V, Bohy P, Gevenois PA, Van Gansbeke D. Acute appendicitis: comparison of low-dose and standard-dose unenhanced multi-detector row CT. *Radiology*. 2004 Jul;232(1):164-72. PubMed PMID: 15155894. Epub 2004/05/25. eng.
63. Akbulut S. Left-sided appendicitis: Review of 95 published cases and a case report. *World Journal of Gastroenterology*. 2010;16(44):5598.
64. Benjaminov O, Atri M, Hamilton P, Rappaport D. Frequency of visualization and thickness of normal appendix at nonenhanced helical CT. *Radiology*. 2002 Nov;225(2):400-6. PubMed PMID: 12409572. Epub 2002/11/01. eng.

65. Ghiatas AA, Chopra S, Chintapalli KN, Esola CC, Daskalogiannaki M, Dodd GD, 3rd, et al. Computed tomography of the normal appendix and acute appendicitis. *European radiology*. 1997;7(7):1043-7. PubMed PMID: 9265671. Epub 1997/08/25. eng.
66. Alvarado A. A practical score for the early diagnosis of acute appendicitis. *Annals of emergency medicine*. 1986 May;15(5):557-64. PubMed PMID: 3963537. Epub 1986/05/01. eng.
67. Graff L. The MANTRELS score. *Annals of emergency medicine*. 1991 Jun;20(6):712-3. PubMed PMID: 2039119. Epub 1991/06/01. eng.
68. Sun JS, Noh HW, Min YG, Lee JH, Kim JK, Park KJ, et al. Receiver operating characteristic analysis of the diagnostic performance of a computed tomographic examination and the Alvarado score for diagnosing acute appendicitis: emphasis on age and sex of the patients. *Journal of computer assisted tomography*. 2008 May-Jun;32(3):386-91. PubMed PMID: 18520542. Epub 2008/06/04. eng.
69. Jeffrey RB, Jr., Laing FC, Townsend RR. Acute appendicitis: sonographic criteria based on 250 cases. *Radiology*. 1988 May;167(2):327-9. PubMed PMID: 3282253. Epub 1988/05/01. eng.
70. Rettenbacher T, Hollerweger A, Macheiner P, Rettenbacher L, Tomaselli F, Schneider B, et al. Outer diameter of the vermiform appendix as a sign of acute appendicitis: evaluation at US. *Radiology*. 2001 Mar;218(3):757-62. PubMed PMID: 11230651. Epub 2001/03/07. eng.
71. Charoensak A, Pongpornsup S, Suthikeeree W. Wall thickness and outer diameter of the normal appendix in adults using 64 slices multidetector CT. *Journal of the Medical Association of Thailand = Chotmaihet thangphaet*. 2010 Dec;93(12):1437-42. PubMed PMID: 21344807. Epub 2011/02/25. eng.
72. Webb EM, Wang ZJ, Coakley FV, Poder L, Westphalen AC, Yeh BM. The equivocal appendix at CT: prevalence in a control population. *Emergency radiology*. 2010 Jan;17(1):57-61. PubMed PMID: 19597855. Pubmed Central PMCID: PMC2773125. Epub 2009/07/15. eng.
73. Huwart L, El Khoury M, Lesavre A, Phan C, Rangheard AS, Bessoud B, et al. [What is the thickness of the normal appendix on MDCT?]. *Journal de radiologie*.

2007 Mar;88(3 Pt 1):385-9. PubMed PMID: 17457270. Epub 2007/04/26. Quelle est l'épaisseur de l'appendice normal au scanner multibarrette? fre.

74. Ozturkmen Akay H, Akpınar E, Akgül Özmen C, Ergun O, Halilolu M. Visualization of the normal appendix in children by non-contrast MDCT. *Acta chirurgica Belgica*. 2007 Sep-Oct;107(5):531-4. PubMed PMID: 18074913. Epub 2007/12/14. eng.

75. Johnson PT, Eng J, Moore CJ, Horton KM, Fishman EK. Multidetector-row CT of the appendix in healthy adults. *Emergency radiology*. 2006 Sep;12(6):248-53. PubMed PMID: 16819637. Epub 2006/07/05. eng.

76. Cabarrus M, Sun YL, Courtier JL, Stengel JW, Coakley FV, Webb EM. The prevalence and patterns of intraluminal air in acute appendicitis at CT. *Emergency radiology*. 2013 Jan;20(1):51-6. PubMed PMID: 22996072. Epub 2012/09/22. eng.

77. Rao PM, Rhea JT, Novelline RA. Distal appendicitis: CT appearance and diagnosis. *Radiology*. 1997 Sep;204(3):709-12. PubMed PMID: 9280247. Epub 1997/09/01. eng.

78. Levine CD. Pitfalls in the CT diagnosis of appendicitis. *British Journal of Radiology*. 2004;77(921):792-9.

79. Bursali A, Arac M, Oner AY, Celik H, Eksioglu S, Gumus T. Evaluation of the normal appendix at low-dose non-enhanced spiral CT. *Diagnostic and interventional radiology*. 2005 Mar;11(1):45-50. PubMed PMID: 15795844. Epub 2005/03/30. eng.

80. Moteki T, Ohya N, Horikoshi H. Evaluation of the maximum depth of intraluminal appendiceal fluid to diagnose appendicitis with a 64-detector row CT scanner. *Journal of computer assisted tomography*. 2011 Nov-Dec;35(6):703-10. PubMed PMID: 22082540. Epub 2011/11/16. eng.



## EK: Etik Kurul Onay Belgesi

**HACETTEPE ÜNİVERSİTESİ**  
GİRİŞİMSEL OLMAYAN  
KLİNİK ARAŞTIRMALAR ETİK KURULU

06100 Sıhhiye-Ankara  
Telefon: 0 (312) 305 1082 - Faks: 0 (312) 310 0580  
E-posta: goetik@hacettepe.edu.tr

07 Kasım 2012

Sayı: B.30.2.HAC.0.05.07.00 /804

**ARAŞTIRMA PROJESİ DEĞERLENDİRME RAPORU**

**Toplantı Tarihi :** 19 EKİM 2012 CUMA  
**Toplantı No :** 2012/10  
**Proje No :** LUT 12/121 (Değerlendirme Tarihi 26.09.2012)  
**Karar No :** LUT 12/121 - 04

Üniversitemiz Tıp Fakültesi Radyoloji Anabilim Dalı öğretim üyelerinden Doç.Dr. Erhan AKPINAR'ın sorumlu araştırmacı olduğu, Prof.Dr. Deniz AKATA, Prof.Dr. Mustafa N. ÖZMEN, Prof. Dr. Z.Volkan KAYNAROĞLU ve Yrd. Doç. Dr. Bülent ERBİL, ile birlikte çalışacakları Dr. Abidin KILINÇER'in tezi olan LUT 12/121 kayıt numaralı ve **"Akut Apandisit Öntanısı Olan Hastalarda Sağ Alt Kadrana Kompresyon Uygulanarak Elde Olunan Abdomen BT Tetkikinin Tanısal Etkinliğinin Değerlendirilmesi"** başlıklı proje önerisi Kurulumuzda değerlendirilmiş olup, etik açıdan uygun bulunmuştur.

1.Prof. Dr. Nurtan Akarsu (Başkan)	9 Prof. Dr. Melahat Görduysus (Üye)
2. Prof. Dr. Nüket Örnek Buken (Üye)	10. Doç. Dr. R. Köksal Özgül (Üye)
KATILMADI	11. Doç. Dr. Cansın Saçkesen (Üye)
3. Prof. Dr. Hakan S. Orer (Üye)	12. Doç. Dr. Ayşe Lale Doğan (Üye)
4. Prof. Dr. Sevda F. Müftüoğlu (Üye)	KATILMADI
5. Prof. Dr. Cenk Sökmensüer (Üye)	13 Doç. Dr. S. Kutay Demirkan (Üye)
6. Prof. Dr. Volga Bayrakçı Tuna (Üye)	14. Yrd. Doç. Dr. H. Hüsrev Turnagöl (Üye)
7. Prof. Dr. Songül Vazıoğlu (Üye)	15. Av. Meltem Onurlu (Üye)
8. Prof. Dr. Yılmaz Selim Erdal (Üye)	