



**T.C**

**HACETTEPE ÜNİVERSİTESİ**

**TIP FAKÜLTESİ**

**NÖROŞİRÜRJİ ANABİLİM DALI**

**FAREDE FİLAMAN PERFORASYON YÖNTEMİ İLE  
OLUŞTURULAN SUBARAKNOİD KANAMA  
MODELİNDE DONEPEZİLİN BEYİN HASARINA  
ETKİSİ**

**UZMANLIK TEZİ**

**Dr. Süleyman Çağrı Akpınar**

**TEZ DANIŞMANI**

**PROF. DR. MELİKE MUT AŞKUN**

**ANKARA**

**2021**

## TEŞEKKÜR

Nöroşirürji eğitimim süresince bilgi, birikim ve desteğini esirgemeyen, bu çalışmanın planlanması, uygulanması ve sonuçlandırılmasında büyük emeği geçen danışmanım Sayın Prof. Dr. Melike Mut Aşkun'a saygı ve sevgilerimi sunarım.

Uzmanlık eğitimim boyunca bilimsel, mesleki ve sosyal deneyimlerini benimle paylaşan, cerrahi prensip ve mesleki özgüvenimin oluşmasında büyük emeği olan, yanında çalışmaktan onur duyduğum Hacettepe Üniversitesi Tıp Fakültesi Nöroşirürji Anabilim Dalı Başkanı Sayın Prof. Dr. Mustafa Berker ve değerli öğretim üyeleri Sayın Prof. Dr. Mustafa Servet İnci, Sayın Prof. Dr. Burçak Bilginer, Sayın Prof. Dr. Halil Kamil Öge, Sayın Doç. Dr. Ahmet İlkey Işıkkay, Uzm. Dr. Şahin Hanalioğlu ve Uzm. Dr. Dicle Karakaya'ya teşekkürlerimi sunarım. Ayrıca, eğitimim boyunca beraber çalıştığım bütün araştırma görevlisi arkadaşlarıma teşekkür ederim.

Bu çalışmanın gerçekleştirilebilmesi için gerekli altyapı ve desteği sağlayan ve hiçbir zaman desteğini esirgemeyen Sayın Bio. Dr. Canan Çakır Aktaş'a, Sayın Bio. Dr. Melike Sever Bahçekapılı ve Nörolojik Bilimler ve Psikiyatri Enstitüsü öğretim üyelerine, teknisyen Mesut Fırat'a ve Tıbbi Patoloji Anabilim Dalı öğretim üyesi Sayın Prof. Dr. Figen Söylemezoğlu'na teşekkürlerimi sunarım. Ayrıca tüm tez protokolünü sekteye uğratan ve çözülemeyecek gibi duran bir problem ile karşılaşılıp çaresiz kaldığım bir anda, hiç tanımadığı halde yardım eli uzatarak bu çalışmayı mümkün kılan Mikrobiyoloji uzmanı Sayın Dr. Cahit Babür'e şükranlarımı sunuyorum.

Uzmanlık eğitiminin yoğun temposu sırasında, öncesinde olduğu gibi, hayatımı iyileştirmek için fedakarlıktan kaçınmayan annem ve babama, kardeşlerim Tuğrul ve Tuğçe'ye ve eşim Özlem'e teşekkür ederim.

Tezimi, eğitimimde en büyük paya sahip olan babama ithaf ediyorum.

## ÖZET

### **Akpınar, S: Farede filaman perforasyon yöntemi ile oluşturulan subaraknoid kanama modelinde donepezilin beyin hasarına etkisi**

**Giriş ve amaç:** Spontan subaraknoid kanama, yüksek mortalite ve morbiditeye neden olan ve en sık nedeni anevrizmalar olan bir patolojidir. Hastalar kanama anını atlatsalar dahi, hastanedeki izlemlerinde mortalite ve ağır morbiditeler gelişebilir. Hiperakut dönemdeki beyin hasarı ve buna bağlı mortaliteden artmış intrakranial basınç sorumlu iken, sonrasında hastaların önemli bir kısmında beyin hasarında artış görülmekte ve ek nörolojik defisitler ve ölümler görülmektedir.

Eksitator bir nörotransmitter olan glutamatın aşırı artışının, N-metil-D-aspartat (NMDA) reseptörlerini uyararak hücre içine kalsiyum akışını artırdığı ve apoptoza neden olduğu düşünülmektedir. Aşırı artmış glutamatın neden olduğu nörotoksisite (eksitotoksisite) birçok patolojide (Travma, iskemi, nörodejeneratif hastalıklar vb.) etkin olduğu gösterilen ve beyin hasarına neden olan bir mekanizmadır. Subaraknoid kanamalı hastaların beyin omurilik sıvılarında yapılan ölçümlerde glutamat miktarının artmış olduğu gösterilmiş olup, bu hastalarda da eksitotoksisitenin nöron hasarında önemli bir paya sahip olduğu düşünülmektedir.

Çeşitli patolojilerdeki glutamat eksitotoksisitesini engelleyerek nöron hasarını durdurmak için, NMDA antagonistleri ve glutamat salınım blokörleri gibi ajanlar denenmiş, ancak klinik çalışmalardaki yetersiz sonuçları ve yan etkileri nedeniyle kullanıma sokulamamıştır.

Donepezil ise, doğrudan bir glutamat antagonisti olmayıp, bir asetilkolinesteraz blokörüdür ve net etkisi asetilkolin miktarını artırmaktır. Artan asetilkolin,  $\alpha 7$  nikotinik asetilkolin reseptörlerini ( $\alpha 7$ -nAChR) uyarır ve bu reseptörün uyarılması hücre yüzeyindeki glutamat reseptörlerini internalize ederek glutamat eksitotoksisitesini azaltır. Ancak sinapslardaki glutamat nörotransmisyonunu bozmadığından, bu nedenle glutamat antagonizması için kullanılan ajanların olumsuz etkisine sahip olmadığı düşünülebilir. Alzheimer tedavisi için geliştirilen bir ajan olan donepezilin insandaki yan etki profili de iyi bilinmektedir.

Donepezil, Alzheimer'in yanında, travma ve iskemi için hayvan modellerinde denenmiştir, ancak subaraknoid kanamada etkinliğini gösteren çalışma yoktur. Çalışmamızda, Donepezilin subaraknoid kanamadaki nöroprotektif etkileri araştırıldı.

**Gereç ve yöntem:** Deneyleerde 5 grup Swiss albino fare kullanıldı. Sham, kontrol, düşük doz donepezil ile tedavi ve yüksek doz donepezil ile tedavi grupları için 7'şer, TUNEL/MAP-2 boyamasının standardizasyonu için oluşturulan naive grubu için 4 fare ile toplamda 32 denek kullanıldı. Farelerde subaraknoid kanama oluşturmak için, filaman perforasyon modeli kullanıldı. Subaraknoid kanamadan 2 saat ve 24 saat sonra tedavi gruplarına 1,8 mg/kg ve 5,6 mg/kg dozlarında donepezil intraperitoneal yolla verildi, kontrol ve sham gruplarına ise kg başına aynı hacimde %0,9 serum fizyolojik solüsyonu verildi. 2. saat, 24. saat ve 48. saatte tüm deneklerin nörolojik değerlendirmeleri yapıldı ve 48. saatteki muayeneden sonra fareler feda edilerek %4 formaldehit solüsyonu ile perfüze edildi, sonrasında beyinleri formaldehit solüsyonuna koyuldu. Beyinlerden elde edilen preparatlar, immünohistokimyasal yöntemler(TUNEL/MAP2, iNOS ve Hematoksilin Eozin) ile boyandı, muayene ve preparatların değerlendirilmesi ile elde edilen veriler gruplar arasında karşılaştırıldı.

**Sonuç:** Farede filaman perforasyon yöntemi ile oluşturulan subaraknoid kanama modelinde, düşük doz donepezil(1,8 mg/kg/gün) subaraknoid kanama sonrasında gelişen apoptozu azaltmıştır ve koruyucu etki göstermiştir. Yüksek doz donepezil (5,6 mg/kg) uygulaması ile bu etki gözlenmemiştir.

**Anahtar kelimeler:** Subaraknoid kanama, donepezil, glutamat, eksitotoksisite., asetilkolin, apoptoz.

Bu çalışma, Hacettepe Üniversitesi Bilimsel Araştırma Projeleri Koordinasyon Birimi (HÜBAP) (Proje numarası: THD-2020-18825) tarafından desteklenmiştir.

## ABSTRACT

**Akpınar, S: The effect of donepezil on brain damage in a subarachnoid hemorrhage model created by filament perforation method in mice.**

**Introduction and objective:** Spontaneous subarachnoid hemorrhage is a pathology that causes high mortality and morbidity and the most common cause is aneurysms. Even if the patients survive the bleeding moment, mortality and severe morbidities may develop during hospital follow-up. Although increased intracranial pressure is blamed as the cause of brain damage and associated mortality in the hyperacute period, an increase in brain damage is observed in a significant portion of the patients and additional neurological deficits and deaths are observed.

It is thought that excessive increase of glutamate, an excitatory neurotransmitter, stimulates N-methyl-D-aspartate (NMDA) receptors, increasing calcium influx into the cell and causing apoptosis. Neurotoxicity (excitotoxicity) caused by excessively increased glutamate is a mechanism that has been shown to be effective in many pathologies (trauma, ischemia, neurodegenerative diseases, etc.) and causes brain damage. It has been shown that the amount of glutamate is increased in the measurements made in the cerebrospinal fluid of patients with subarachnoid hemorrhage, and it is thought that excitotoxicity has an important share in neuron damage in these patients.

Agents such as NMDA antagonists and glutamate release blockers have been tried to stop neuronal damage by preventing glutamate excitotoxicity in various pathologies but could not be used due to inadequate results and side effects in clinical studies.

Donepezil is not a direct glutamate antagonist but an acetylcholinesterase blocker and its net effect is to increase the amount of acetylcholine. Increased acetylcholine stimulate  $\alpha 7$  nicotinic acetylcholine receptors ( $\alpha 7$ -nAChR), and stimulation of this receptor reduces glutamate excitotoxicity by internalizing glutamate receptors on the cell surface. However, it doesn't impair glutamate neurotransmission in synapses, so it can be considered that it doesn't have the negative effects of the

agents used for glutamate antagonism. The human side effect profile of donepezil, an agent developed for the treatment of Alzheimer's, is also well known.

Donepezil has been tested in animal models for trauma and ischemia alongside Alzheimer's, but there are no studies showing its efficacy in subarachnoid hemorrhage. In our study, the neuroprotective effects of Donepezil on subarachnoid hemorrhage were investigated.

### **Materials and methods:**

Five groups of Swiss albino mice were used in the experiments. A total of 32 mice were used, with 7 for each of the sham, control, low-dose donepezil treatment, high-dose donepezil treatment groups and 4 for the naive group used for standardization of TUNEL / MAP-2 staining. A filament perforation model was used to induce subarachnoid hemorrhage in mice. Donepezil administered intraperitoneally at doses of 1.8 mg / kg and 5.6 mg / kg to the treatment groups 2 hours and 24 hours after subarachnoid hemorrhage, and 0.9% saline solution per kg is given to the control and Sham groups at the same volume. Neurological evaluations of all subjects were made at the 2nd hour, 24th hour and 48th hour, and after the 48th hour examination, the mice were sacrificed and perfused with 4% formaldehyde solution, then their brains were placed in formaldehyde solution. The slides prepared from the brains were stained by immunohistochemical methods, and the data obtained by neurological examination and evaluation of the slides compared between the groups.

**Conclusion:** In the subarachnoid hemorrhage model created by filament perforation method in mice, low dose donepezil (1.8 mg/kg /day) reduced apoptosis after subarachnoid hemorrhage and showed a protective effect. This effect was not observed with the administration of high dose donepezil (5.6 mg/kg/day).

**Keywords:** Subarachnoid hemorrhage, donepezil, glutamate, excitotoxicity, acetylcholine, apoptosis

Supported by HÜBAP (Project number: THD-2020-18825).

## İÇİNDEKİLER

1. GİRİŞ.....	1
2. GENEL BİLGİLER.....	4
2.1 Subaraknoid kanama: Epidemiyoloji.....	4
2.2 Subaraknoid kanama: Patofizyoloji.....	4
2.2.1. Anevrizmalar:.....	4
2.2.2. Non-anevrizmal benign perimezensefalik kanamalar:.....	5
2.2.3. Diğer nedenler:.....	5
2.3 Subaraknoid kanama: Hasar mekanizmaları.....	5
2.3.1. Erken Beyin Hasarı:.....	5
2.3.2. Gecikmiş beyin hasarı:.....	8
2.4 Klinik, tanı, tedavi, komplikasyonlar, prognoz.....	10
2.4.1. Klinik:.....	10
2.4.2. Tanı:.....	10
2.4.3. Tedavi:.....	11
2.4.4. Komplikasyonlar:.....	11
2.4.5. Prognoz.....	13
2.5. Glutamat ve reseptörleri.....	14
2.6 Glutamat eksitotoksitesisi.....	15
2.7 Subaraknoid kanama ve eksitotoksitesite.....	17
2.8 Glutamat inhibisyonu: Neden işe yaramıyor?.....	18
2.9 Donepezil: Etki mekanizması ve kullanım alanları.....	20
2.10 $\alpha$ -7 nikotinik asetilkolin reseptörü ve glutamat.....	21
3. GEREÇ VE YÖNTEM.....	22
3.1 Deney hayvanları ve barınma koşulları.....	22
3.2 Deney grupları ve protokol.....	22
3.3 Anestezi ve yaşamsal bulguların takibi.....	24
3.4 Subaraknoid kanama modelinin oluşturulması.....	24
3.5 Donepezilin hazırlanması ve intraperitoneal yolla uygulanması.....	27
3.6 Nörolojik değerlendirme.....	28
3.7 Sakrifikasyon, fiksasyon ve beyinlerin çıkarılması.....	29
3.8 Kesitlerin alınması, immünohistokimyasal ve histopatolojik değerlendirme.....	30
3.8.1. İmmunohistokimyasal İşaretleme:.....	30

3.9 İstatistiksel değerlendirme.....	32
4. BULGULAR.....	32
4.1. Mortalite verileri.....	32
4.2. Nörolojik Değerlendirme .....	33
4.3. İmmünohistokimyasal değerlendirme .....	34
4.3.1. iNOS boyaması .....	36
4.3.2. TUNEL/MAP2 boyaması .....	39
5. SONUÇLAR.....	43
6. TARTIŞMA.....	44
7. SONUÇ VE ÖNERİLER.....	47
8. KAYNAKLAR .....	48



**SİMGELER VE KISALTMALAR**

- $\alpha 7nAChR$ :  $\alpha 7$  nikotinik asetilkolin reseptörü  
 $\Delta NS$ : nörolojik skorun değişimi  
ALS: Amyotrofik lateral skleroz  
AMPA:  $\alpha$ -amino-3-hidroksi-5-metil-4-isoksazolepropionik asit  
ANOVA: Analysis of variances  
BDNF: Brain derived neurotrophic factor  
BSA: Bovine serum albümin  
CA: Cornu Ammonis  
Caspase(Cysteine aspartate spesifik proteinase)  
CCA: Common carotid artery  
CREB: cAMP response element binding protein  
DAB: Diamobenzidin  
DPZ: Donepezil  
ECA: External carotid artery  
GADPH: Gliseraldehit-3-fosfat dehidrogenaz  
ICA: Internal carotid artery  
IL: İnterlökin  
iNOS: İndüklenmiş nitrik oksit sentaz  
MAP-2: Microtubule associated protein 2  
MCP: Monosit kemoatraktan protein  
mGluR: Metabotropik glutamat reseptörü  
NMDA: N-metil-d-aspartat  
NM: Nörolojik muayene  
nNOS: Nöronal nitrik oksit sentaz  
NO: Nitrik oksit  
PBS: Phosphate buffered saline  
POD: peroksidaz  
PSP-95: Postsynaptic density protein  
Q-Q: quantile-quantile  
SAK: Subaraknoid kanama  
TBS: Triss-buffered saline  
TdT: Terminal deoxynucleotidyl transferase  
TUNEL: Terminal deoxynucleotidyltransferase dUTP nick end labeling  
WFNS: World Federation of Neurosurgery Societies

## ŞEKİLLER DİZİNİ

	Sayfa
Şekil 1: İntrakranial basınç artışı kısır döngüsü	6
Şekil 2: SAK modeli oluşturulacak fareye işlem öncesi verilen pozisyon	24
Şekil 3: Derin boyun fasiası altındaki boyun yapıları	25
Şekil 4: Vasküler yapılar ECA: External carotid artery, ICA: Internal carotid artery, PPA: Pterygopalatine artery, STA: Superior tyroid artery, OA:Occipital artery, CCA: Common carotid artery	25
Şekil 5: Solda: 5/0 naylon filamanın eksternal karotid artere sokulması. Sağda: Subaraknoid kanamanın oluşturulması. ECA: External carotid artery, STA: Superior tyroid artery, CCA: Common carotid artery, OA: Occipital artery, ICA: internal carotid artery, PPA: Pterygoplatin artery	26
Şekil 6: Sağdaki fotoğraf, soldakinin, ICA, ECA, OA ve PPA koyulaştırılarak belirgin hale getirilmiş halidir. ICA: Internal carotid artery, ECA: External carotid artery, PPA: Pterygopalatine artery, OA: Occipital artery	27
Şekil 7: İşlem sonu insizyon kapatıldıktan sonra	27
Şekil 8: SAK: subaraknoid kanama oluşturulmuş denekte perfüzyon sonrası görünüm; Sham: Sham grubundaki bir denekte perfüzyon sonrası görünüm(Denekler 48. saatte sakrifiye edilmiştir)	29
Şekil 9: Beynin koronal kesiler ile A, B, C, D, E dilimlerine ayrılması	29
Şekil 10: 2 saat nörolojik muayene skorları, p:0,781	33
Şekil 11: Nörolojik düzelme( $\Delta$ NS) puanları, p=0,068 ile anlamsız farklar	34
Şekil 12: Mikroskop görüntülerinin alındığı beyin bölgeleri. d: dorsal, l: lateral, b: bazal, CA1: cornu ammonis1, CA3: cornu ammonis3, GD: dentat girus..	35
Şekil 13: Kortekste iNOS(+) hücre oranlarının ortalamaları, p:0,105 ile anlamsız farklar	36
Şekil 14: Hipokampus iNOS (+) oranı grafiği(çubukların içindeki çizgi median değerleri gösteriyor, p:0,403)	37
Şekil 15: Solda: Kontrol grubundaki bir deneğin TUNEL/MAP2 ile işaretlenmiş kesitin sol dentat girustan alınan görüntüsü. Siyah ok: MAP2 (-) ancak yoğun bir şekilde TUNEL (+) boyanan hücre. Kırmızı ok: MAP2 ve TUNEL (+) boyanan hücre. Sağda: Aynı deneğin aynı bölgesinden alınan başka bir kesitin, iNOS işaretlemesi ile boyanmış dentat girus görüntüsü. Normal morfolojideki büyük çekirdekli granüler hücrelerin yanında, bol miktarda küçük çekirdekli, piknotik hücreler görünmesine rağmen, nadir iNOS boyanması mevcut. Bu görüntünün değerlendirmesinde, sadece 3 hücre iNOS (+) olarak kabul edilmiş.	37

Şekil 16: Şekil 22 deki karşılaştırmanın benzeri, 1,8 mg/kg donepezil tedavi grubunun sol CA1 segmentinde yapıldı. Solda: TUNEL/MAP2 ile işaretlenmiş kesitten alınan görüntü. Kırmızı ok: Yoğun olarak TUNEL (+) boyanan hücre. Siyah ok: görüntülenen bölümde MAP2 (+) ancak TUNEL (-) nadir hücrelerden biri. Sağda: Aynı deneğin aynı bölgesinden alınan başka bir kesinin iNOS işaretli kesiti. Hücrelerin büyük bölümü piknotik görünmesine rağmen, çok düşük oranda iNOS (+) hücre mevcut(Bu bölgenin TUNEL (+) lik oranı %85, iNOS (+) lik oranı %2 olarak ölçülmüş.	38
Şekil 17: iNOS preparat örnekleri	38
Şekil 18: Kontrol grubundan CA1 bölgesini gösteren fotoğraf. Kırmızı ok: MAP2 boyanan nöron, Siyah ok: TUNEL boyanan piknotik nöron	39
Şekil 19: Tüm korteks bölümlerinde gruplar arası tm/m oranını karşılaştıran grafik. * sayıları, farkın anlamlılık derecesi ile orantılıdır.ns:non significant	40
Şekil 20: Tüm korteks bölümlerinde gruplar arası t/toplam oranını karşılaştıran grafik	41
Şekil 21: Kontrol, sham, 1,8mg/kg donepezil ve 5,6 mg/kg donepezil gruplarındaki deneklerin TUNEL/MAP2 ile boyanan kesitlerinin kortikal bölümlerinden alınan görüntüler	41
Şekil 22: Sağ CA1 bölümü için gruplar arası t/toplam oranlarını karşılaştıran grafik	42
Şekil 23: Kontrol, sham, 1,8mg/kg donepezil ve 5,6 mg/kg donepezil gruplarındaki deneklerin TUNEL/MAP2 ile boyanan kesitlerin CA1 bölümünden alınan görüntüler	43

## TABLOLAR DİZİNİ

Tablo 1:Farede subaraknoid kanama sonrası fonksiyonel defisitleri değerlendirmek için yeni kompozit nöroskorlama	28
--	----

## 1. GİRİŞ

Subaraknoid kanama (SAK), insidansı 7,9/100.000 [1], mortalitesi yaklaşık %50 [2] olan ve hayatta kalanların %20 sinde global kognitif disfonksiyona sebep olan[3] bir inme türüdür. Spontan subaraknoid kanamanın en sık nedeni, anevrizmalardır[4].

Kanama sonrasında, kanayan anevrizma kapatılarak tekrar kanama önlenese dahi, izlemde nörolojik gerileme hatta mortalite görülebilir. Bu hastalarda mortalite nedeni olarak subaraknoid kanama sonrası 3-15 gün arasında gelişebilen büyük arterlerin spazmı gösterilmektedir [5]. Ancak bu damar spazmlarının nörolojik kötüleşmenin nedeni olduğu hipotezine karşı gelen bulgular ortaya çıkmıştır. Örneğin, subaraknoid kanama sonrası spazm görülen damarların besleme alanlarının tamamında enfart görülmediği gibi, kortikal enfarkt gelişen hastaların bir kısmında büyük damarlarda vazospazm olmadığı gösterilmiştir [6]. Ayrıca, vazospazm oranını azaltan clazosentan ile yapılan bir randomize kontrollü çalışma, bu ilacın mortalite ve morbidite oranlarını değiştirmedeğini göstermiştir [7]. Bu sonuçlar, kanama sonrası nörolojik kötüleşmenin nedeni olarak başka mekanizmalar aranmasına ve erken beyin hasarı kavramının ortaya atılmasına neden olmuştur.

Subaraknoid kanamada, kanama anından serebral vazospazma kadarki süreçte(ilk 72 saat) oluşan hasara, erken beyin hasarı adı verilir [8]. Erken beyin hasarının gelişiminde, kanama sonrası subaraknoid aralığı dolduran kanın neden olduğu intrakranial basınç artışı, buna bağlı oluşan geçici iskemi sonucu ortaya çıkan hücre hasarı ve subaraknoid mesafedeki kan elemanları ile aktive olan mekanizmalar gibi olaylar suçlanmaktadır [9, 10]. Bu evredeki mekanizmalar arasında glutamat gibi eksitator nörotransmitterlerin yol açtığı eksitotoksisitenin de rol aldığı düşünülmektedir [11].

Glutamatın neden olduğu nöron hasarı, üstünde uzun süredir çalışılan ve yazılmış bir çok makale bulunan bir konudur [12, 13]. Glutamat nörotoksisitesinin, iskemi ve travmatik beyin hasarı gibi akut patolojilerin yanında, Alzheimer ve Amyotrofik lateral skleroz(ALS) gibi nörodejeneratif hastalıkların patolojisinde de rol aldığı düşünülmektedir [14, 15].

Subaraknoid kanamalı hastalarda da, beyin omurilik sıvısında glutamat miktarının arttığı gösterilmiştir [16]. Bunun yanında, subaraknoid kanama sonrasında

subaraknoid mesafedeki plateletlerden, nörotoksik düzeyde glutamat salınımı olduğu gösterilmiştir [17]. Bu çalışmada, glutamat nörotoksitesini azaltarak, erken beyin hasarı ve sonrasındaki hasarlayıcılara karşı nöronları korumak amaçlanmaktadır.

Çeşitli patolojilerde görülen beyin hasarında, glutamatın nörotoksik etkisini engellemek için başta N-metil-d-aspartat (NMDA) reseptör blokörleri olmak üzere birçok ajan denenmiş, ancak bir kısmı ciddi yan etkileri, bir kısmı ise etkin olmamaları nedeniyle kullanıma sokulamamıştır [14]. Ancak, ekstrasinaptik ile sinaptik NMDA reseptörlerinin uyarılmasının farklı etkilere yol açtığı gösterilmiştir. Ekstrasinaptik NMDA reseptörlerinin uyarılması, “*cAMP response element binding protein*” (CREB) aktivitesini azaltarak apoptozu artırırken, sinaptik NMDA reseptörlerinin uyarılması tam tersi etki oluşturur [18]. NMDA blokajı, her iki mekanizmayı da bloke ettiği için istenen etkiyi sağlamıyor olabilir.

Donepezil ise, halihazırda Alzheimer hastalığının tedavisinde kullanılan yan etki profili düşük bir ilaçtır ve glutamat eksitotoksitesini azalttığına yönelik araştırmalar mevcuttur [19, 20]. Asetilkolinesterazı inhibe ederek asetilkolin miktarını artıran donepezilin nöroprotektif etkisini,  $\alpha 7$  nikotinik asetilkolin reseptörünü ( $\alpha 7nAChR$ ) uyarıp, hücre yüzeyindeki NMDA reseptörlerinin internalizasyonunu sağlayarak oluşturduğu gösterilmiştir [20]. Aynı çalışmada, donepezilin sinapslardaki NMDA reseptörlerinin etkilerini azaltmadığı ve transmisyonu bozmadığı gösterilmiştir. Bu veri, ekstrasinaptik NMDA reseptörü uyarımının apoptozu kolaylaştırdığını gösteren çalışmanın [18] sonuçları ile uyumludur. Donepezil tedavisi, hayvan travma ve iskemi modellerinde denenmiş ve nörotoksitesiteyi azaltıcı etkileri olduğuna işaret eden bulgular tespit edilmiştir, ancak literatürde donepezilin subaraknoid kanamadaki etkinliğini gösteren çalışma mevcut değildir.

Bu çalışmada, farede filaman perforasyon yöntemi [21] ile oluşturulan subaraknoid kanama modeli kullanılmış, oluşturulan subaraknoid kanamadan sonra, farelere ilk doz işleminden 2 saat sonra olmak üzere, 1,8 mg/kg/gün ve 5,6 mg/kg/gün [22] dozlarında intraperitoneal donepezil verilmiştir. 2. saate ve 48. saatte nörolojik değerlendirme [23] yapılmış, son nörolojik değerlendirme sonrasında fareler sakrifiye edilip, beyin dokuları histopatoloji (Hematoksilen-eozin) ve immünohistokimya [TUNEL(*Terminal deoxynucleotidyl transferase dUTP nick end labeling*) ve MAP-2

(*Anti-Microtubule-Associated Protein 2*) ile çift immünoenzimatik teknik [24] ve iNOS(*induced nitric oxide synthase*) analizleri için kullanılmıştır. Kesitlerin değerlendirilmesi ve nörolojik değerlendirme ile elde edilen verilerde donepezilin nöron hasarını azaltıcı etkileri incelenmiştir.

## 2. GENEL BİLGİLER

### 2.1 Subaraknoid kanama: Epidemiyoloji

Spontan subaraknoid kanama, insidansı 100.000 de 7,9 olan nadir bir patolojidir [1]. Ancak Finlandiya ve Japonya gibi ülkelerde bu değer daha yüksektir [25]. İnme mortalitelerinin küçük bir kısmından sorumludur. Ancak, olgu-fatalite oranı yaklaşık %50'dir [2] ve diğer inme türlerinden daha erken yaşta görülür. Bir çalışmaya göre, spontan subaraknoid kanama, inme mortalitelerinin %4,4' ünden sorumlu olmasına rağmen, 65 yaş altı inme ilişkili potansiyel yaşam süresi kayıplarının %27,3'ünün sebebidir [26].

Spontan subaraknoid kanamaların %85'i anevrizma rüptürü, %5'i ise arteriovenöz malformasyonlar, kavernomlar, antikoagülan kullanımı, çeşitli inflamatuvar ve enfeksiyöz etkenler gibi nedenler sonucu oluşur. %10' u ise görece iyi seyirli olan ve tetkiklerde bir anevrizma gösterilemeyen perimezensefalik kanamalar şeklinde kendini gösterir [27].

### 2.2 Subaraknoid kanama: Patofizyoloji

**2.2.1. Anevrizmalar:** Spontan subaraknoid kanamanın en sık nedeni olan anevrizmaların görülme [28] ve kanama [29] sıklığı, yaş ile doğru orantılı olarak artar ve tespit edilen anevrizmalar zamanla büyüme eğilimindedir, bu nedenle edinilmiş patolojiler olarak kabul edilebilir. Ancak anevrizmaların konjenital vasküler defektlerden gelişip gelişmediği net olarak ortaya konulmamıştır. Vasküler tabakaların yapısında yer alan ve damarlarda intravasküler basınç ile oluşan hasara karşı direnci azaltacak etkenlerin (sigara kullanımı, konnektif doku hastalıkları) bulunduğu kişilerde, intrakranial anevrizma görülme sıklığının normal popülasyona göre yüksek olduğu tespit edilmiştir [1, 30]. Aynı zamanda, hipertansif hastalarda da anevrizma görülme ve anevrizmaların kanama sıklığı, normal popülasyona göre yüksektir [1].

İntrakranial anevrizmaların büyük kısmı, arteriel dallanma bölgelerinde görülen sakküler tip anevrizmalardır. Sakküler anevrizmalar, genellikle Wills poligonunda ya da ana serebral arterlerin proksimal dallanma noktalarında görülür [27].

### **2.2.2. Non-anevrizmal benign perimezensefalik kanamalar:**

Perimezensefalik sistemlerde görülen, baş ağrısı ile kendini gösteren ancak prognozu anevrizmal subaraknoid kanamalardan çok daha iyi olan bir subaraknoid kanama türüdür. Yapılan anjiyografik tetkiklerde anevrizma ya da kanama nedeni olabilecek patoloji tespit edilemez. Spontan subaraknoid kanamaların yaklaşık %5'lik kısmını oluştururlar [31]. Kanamanın, anevrizmalardaki gibi arterial değil, venöz kaynaklı olduğu düşünülmektedir [32].

**2.2.3. Diğer nedenler:** Subaraknoid kanamaların %10'u, nadir rastlanan diğer etyolojiler sonucu oluşur. Bunlar arasında vasküler malformasyonlar, arter diseksiyonları, serebral venöz tromboz, kanama bozuklukları ve antikoagülan-antiplatelet ajan kullanımı, pitüiter apopleksi, kokain kullanımı, amiloid anjiyopati ve serebral vaskülit gibi etkenler yer alır [27].

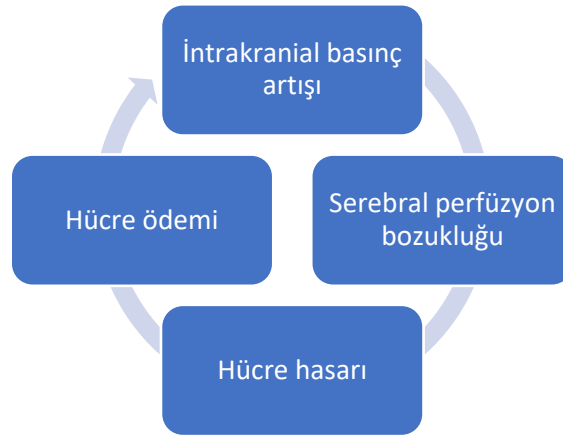
## **2.3 Subaraknoid kanama: Hasar mekanizmaları**

**2.3.1. Erken Beyin Hasarı:** Subaraknoid kanamadan sonraki ilk 72 saatte gelişen hasara erken beyin hasarı adı verilir [33]. İlk 72 saatteki mortalitenin büyük kısmından, ilk kanama veya anevrizmanın tekrar kanaması sonrası artan intrakranial basıncın oluşturduğu iskemi sorumludur [34]. Bu bölümde, bu evre ölüm ile sonuçlanmasa dahi, beyin hasarına neden olan mekanizmalar anlatılacaktır.

Kanama anında, anevrizmadaki defektten subaraknoid mesafeye hızla kan yayılır. İntrakranial basınç iki farklı şekilde seyredebilir. İlkinde, kanama anından hemen sonra arteriyel basınca yaklaşacak kadar yükselir, sonrasında normal değerinin biraz üstünde bir değere düşer [9]. İkinci tip seyrinde ise intrakranial basınç, serebral perfüzyonun düzelmesini engelleyecek şekilde yüksek kalır [35]. Subaraknoid kanamadan sonra intrakranial basıncın yüksek seyretmesi ise kötü prognozu işaret eder [36]. İntrakranial basıncın ikinci tip seyrinde, bir kısır döngü (Şekil 1) mortaliteye neden olur. Kanama anında intrakranial basıncın artması sonucu serebral perfüzyon



bozukluđu geliřir ve bu durum beyin parankiminde iskemi oluřturarak glial ve nörönel hücre hasarına neden olur. Hücreler ödem nedeniyle řiřerek intrakranial basıncın daha da artmasına, bu da serebral perfüzyon basıncının daha fazla düşerek iskeminin ađırlařmasına sebep olur [37]. Kanamanın řiddeti ve basınç artıřına karřı beyin



*Şekil 1: İntrakranial basınç artışı kısır döngüsü*

kompanzasyon mekanizmaları, intrakranial basıncın hangi tipte deđiřeceđini belirleyen muhtemel etkenlerdir.

Serebral perfüzyon basıncı, beyne kan akıřını sađlayan net basınç gradiyentidir. Ortalama arteriyel basınçtan intrakranial basınç çıkarılarak hesaplanır [38]. Subaraknoid kanama anında, serebral perfüzyon basıncının neredeyse sıfıra düřtüđü gösterilmiřtir [39]. Birkaç dakika sonra, intrakranial basıncın düşmesi ile serebral perfüzyon basıncı da yükselmeye bařlar.

İntrakranial basıncın yükselip, serebral perfüzyon basıncının düşmesi ile serebral kan akımı da düşer. Kanama anında akım neredeyse durur [9]. Akımın durması, bilinç kaybına neden olabilir. Serebral kan akımındaki düşüřün řiddeti, yüksek mortalite ile iliřkilidir [40]. Ancak, serebral kan akımının düşmesinin tek nedeni, serebral perfüzyon basıncının düşmesi deđildir. Subaraknoid kanamadan sonraki erken dönemde, küçük damarlarda spazm ve trombüsler görülür [41]. Ayrıca kanamadan sonra serebral perfüzyon basıncı düzelse bile, serebral kan akımı düşük seyredebilir[40].

Serebral otonöregülasyon, serebral perfüzyon basıncı ve metabolik deđiřikliklere karřı, serebral damar ađının kan akımını düzenlemesidir [42]. Normal kořullarda, serebral arteriollerin çapı deđiřtirilerek serebral kan akımı korunur [43]. Subaraknoid kanama anında ve sonrasında, serebral otonöregülasyon dođru çalıřmaz ve serebral kan

akımı yetersiz kalır [44, 45]. Bu durum, beyin parankiminde metabolik ihtiyaçların karşılanmasını engelleyerek hücre hasarına katkıda bulunur.

Yayılan depolarizasyon, intrasellüler ve ekstrasellüler mesafe arasında gelişen masif iyon değişimi dalgaları sonucu oluşur. Beyni hasarlayıcı birçok etken sonucu oluşan bu fenomen, potasyum, glutamat, hipoksi, hipoglisemi ve iskemi gibi birçok etken ile deneysel olarak oluşturulup gözlenmiştir. Yayılan depolarizasyon sırasında nöronlarda neredeyse tam depolarizasyon gelişir ve bu depolarizasyon uzun süre devam eder [46]. Subaraknoid kanama sonrası da yayılan depolarizasyon oluşur ve nöron hasarında etkili olduğu düşünülmektedir [47–49].

Eksitotoksisite, eksitatör amino asitlerin, yüksek dozlarda hücre hasarına neden olmasıdır [50]. Eksitatör amino asitlerden beyinde en çok bulunanı olan glutamatın, birçok nörolojik patolojide artmış olduğu gösterilmiştir [14]. Subaraknoid kanama sonrasında da, beyin omurilik sıvısında glutamat konsantrasyonu artar [51]. Bu nedenle, glutamat eksitotoksisitesinin subaraknoid kanamadaki hasar mekanizmalarının biri olduğu düşünülmektedir. Ayrıca, glutamat eksitotoksisitesinin yayılan depolarizasyonlara neden olduğunu işaret eden bulgular da mevcuttur, bir glutamat reseptörü olan NMDA reseptörünün blokajının, depolarizasyon dalgasının yayılımını azalttığı gösterilmiştir [52].

Subaraknoid kanama sonrasında parankimde inflamasyon oluşur ve bunun sonucunda aktifleşen mekanizmalar beyinde çeşitli hasarlara yol açar. Kanama sonrasında interlökin (IL)-1, IL-6, IL-8, E-selektin ve monosit kemoatraktan proteini (MCP)-1 gibi inflamatuvar mediyatörlerin beyinde arttığı ve bu mediyatörlerin bazılarının inhibisyonunun hücre hasarını azalttığı gösterilmiştir [53, 54]. Ayrıca indüklenen nitrik oksit sentaz (iNOS) miktarının da subaraknoid kanamadan sonra arttığı gösterilmiştir [55].

Apoptoz, bir programlı hücre ölüm türüdür. Normal embriyonik gelişimin bir parçası olduğu gibi, dokulardaki hücre popülasyonunun korunmasını da sağlar [56]. Bunun yanında, immün reaksiyonlar, çeşitli ajanlar ve hastalıklar nedeniyle hasar görmüş hücreleri ortadan kaldıran bir savunma mekanizması olarak da işlev görür [57]. Nöronal apoptozis, normal gelişimde nörogenezis ile oluşan nöronların yarısının ortadan kalkmasına neden olur. Ancak, bu evreden sonra oluşan nöronal apoptozis patolojik kabul edilir [58]. Sinir sisteminde travma, enfeksiyon, inme gibi birçok hasar kaynağı sonucunda apoptoz görülebilir [59]. Subaraknoid kanamadaki nöron

hasarında da rol oynamaktadır. Subaraknoid kanamadaki apoptozun nedeni olarak, artmış intrakranial basınç, kan elemanlarının oluşturduğu toksisite, iskemik reperfüzyon ve akut vazospazm gösterilir [10].

Otofaji, hücre içindeki non-fonksiyonel proteinler ve organellerin hücre homeostazisinin korunması için sindirilmesidir. Post mitotik hücreler olan nöronlarda toksik metabolik artıkların birikmesinin engellenmesi için, otofaji kritik önem taşımaktadır [60]. Otofajinin hasarlayıcı ve da koruyucu rolüne [61] işaret eden araştırmalar mevcut olup, subaraknoid kanamadaki işlevi net olarak bilinmemekle birlikte, subaraknoid kanama sonrasında da otofaji mekanizmasının aktive olduğu gösterilmiştir [62].

Nekroz, membran homeostazisindeki hasara bağlı sodyum-potasyum pompalarının aktivitesindeki azalışa bağlı olarak, hücre içi elektrolit dengesinin bozulması ile tetiklenen bir hücre ölüm mekanizmasıdır. Birçok hücre içi ve dışı etken ile tetiklenebilir. İskemi, ve glutamat eksitotoksitesisi, santral sinir sisteminde nekrozu tetikleyen önemli faktörlerdendir [63]. Nekroz, subaraknoid kanamada etkili bir hücre ölüm mekanizmasıdır, öyle ki subaraknoid kanamadan bir saat sonraki erken dönemde dahi, parankimde nekrotik bulguların görülebildiği hücreler bulunur[64].

Beyin ödemi, subaraknoid kanamadan sonra sık görülür ve kötü prognoz ile ilişkilidir [65]. Subaraknoid kanamadaki beyin ödemine, iskemik hasar, otoregülasyondaki bozulma, hemorajik kan elemanları, nöroinflamasyon ve endokrin anomaliler neden olur. Birçok farklı etken sonucu oluşan ödem, vazojenik, sitotoksik ve ozmotik tipteki ödemin karışımı şeklindedir.

Hastalar erken beyin hasarı evresini atlatsa ve tekrar kanama olmasa dahi, sekonder hasara bağlı olarak takiplerinde ciddi nörolojik gerileme görülebilir [66]. Bu gerileme, görüntüleme yöntemleri ile tespit edilebilen hidrosefali ve vazospazm gibi patolojiler nedeniyle gelişebileceği gibi, erken beyin hasarı evresindeki etkenler sonucu da ortaya çıkabilir.

**2.3.2. Gecikmiş beyin hasarı:** Gecikmiş beyin hasarı, anevrizması uygun yöntemle tedavi edilen subaraknoid kanamalı hastalardaki en önemli mortalite ve morbidite sebebidir [67 (Rowland vd., 2012 de atfedildiği haliyle)]. Gecikmiş beyin hasarına neden olduğu düşünülmüş en önemli mekanizma, vazospazmdır [68]. Ancak,

vazospazm tedavisinde denenen clozasetanın, vazospazm görülme sıklığını azaltmasına rağmen, nörolojik durumda iyileşme sağlayamaması [69], bu klinik durumu açıklayabilecek başka mekanizmalara ihtiyaç duyulmasına neden olmuştur. Klasik vazospazm ve önerilen diğer mekanizmalar aşağıda özetlenmiştir.

Serebral vazospazm, subaraknoid kanamadan sonraki ilk iki hafta içerisinde sık görülen ve beyin kan akımını azaltıp iskemiye neden olarak hücre hasarına yol açan bir klinik tablodur [5]. Subaraknoid kanama sonrası, düz kas konstrüksiyonu, endotelial disfonksiyon, inflamatuvar değişiklikler ve gen ekspresyonundaki değişiklikler, büyük damarlarda vazospazm oluşumuna neden olur. Tedavide, 3H terapisi (hipertansiyon, hipervolemi, hemodilüsyon) [70] ve bir kalsiyum kanal blokörü olan nimodipin [71] kullanılmakla birlikte, mevcut tedavi modaliteleri mortalite ve morbiditeyi sınırlı ölçüde engeleyebilmektedir.

Beyinde mikrosirkülasyonun regülasyonu, aktivitenin görece arttığı bölgelerdeki metabolik ihtiyacı karşılamak için, kan akışının düzenlenmesini sağlar [72]. Subaraknoid kanamadaki mikrosirkülasyon değişikliklerini araştıran bir hayvan deneyi çalışmasında, kanamanın mikrosirkülasyonu bozduğu ve kanamalı hasta ve deneklerden alınan beyin omurilik sıvısı örneklerinin, normal deneklerde mikrovazospazma neden olduğu gösterilmiştir [73].

Subaraknoid kanamada mikrotrombüsler, ilk kez 1983 te subaraknoid kanama sonrası ölen bir hastada yapılan otopsi çalışmasında tespit edilmiştir [74]. Subaraknoid kanama sonrası erken aşamadaki mikrotrombüslerin beyin hasarı ile ilişkili olduğunu gösteren bir çalışma da mevcuttur [75]. Başka bir deneysel araştırmada, mikrotrombüslerin hemen hemen her zaman konstrükte arteriollerde görüldüğü tespit edilmiş ve serebral perfüzyon basıncından bağımsız gelişen serebral kan akımı düşüşü, mikrosirkülasyondaki blokaj ile ilişkilendirilmiştir [41].

Kortikal yayılan depolarizasyonlar, parankimi irite eden birçok etken sonucu oluşabilir. Oluşan depolarizasyon dalgası, etkileşime girdiği parankim bölgesinde enerji tüketimini artırır. Perfüzyonu normal bir beynin, kaybedilen enerjiyi yerine koyarak hasarın ilerlemesini engelleyebildiği düşünülmektedir. Ancak subaraknoid kanama gibi perfüzyonun hali hazırda bozuk olduğu patolojilerde, tüketilen enerji yerine konulamaz ve yayılan depolarizasyonun ardından yayılan iskemi ve sonunda

nekroz oluşur. Bu tipte oluşan hasarda glutamat eksitotoksitesinin de etkili olduğu düşünülmektedir [46].

## 2.4 Klinik, tanı, tedavi, komplikasyonlar, prognoz

**2.4.1. Klinik:** Subaraknoid kanamanın en karakteristik bulgusu, ani olarak başlayan şiddetli baş ağrısıdır. Beraberinde kusma da görülebilir. Kanama senkopa neden olabilir [76] ya da bilinç kaybı geri dönüşsüz olabilir. Hastaların yaklaşık %15'i, bulgular başladıktan kısa süre sonra, hastaneye dahi getirilemeden hayatını kaybeder [77]. Fotofobi [78], kranial sinir defisitleri [79] ve meningeal irritasyona bağlı bel ağrısı [80] görülebilir.

Muayenede, ense sertliği [81], nörolojik defisitler [4], oküler hemoraji [82], obduntasyon ve koma [83] tespit edilebilir.

**2.4.2. Tanı:** Subaraknoid kanama tanısı için kontrastsız yüksek rezolüsyonlu beyin tomografisi önerilir [84] ve tomografide subaraknoid mesafede kanı işaret eden hiperdens görünüm aranır. Kan sistemlerde ve kortikal subaraknoid mesafede görülebileceği gibi, ventriküller içerisinde ya da parankim içerisinde de görülebilir.

Tomografide kan görülmeyen, ancak ciddi subaraknoid kanama şüphesi olan hastalara lomber ponksiyon yapılmalıdır [85]. Lomber ponksiyonda elde edilen beyin omurilik sıvısı, santrifüj edilir ve süpernatant sıvıda ksantokromi varlığı, subaraknoid kanamayı işaret eder. Doğru tanı için, ksantokromi spektroskopisi ile tespit edilmelidir, direkt bakı ile örneklerin büyük bir kısmında ksantokromi tespit edilemez [86 (Vermeulen ve van Gijn, 1990 da atfedildiği haliyle)]. Ardışık tüplere alınan beyin omurilik sıvısında eritrosit sayımı gibi diğer sitolojik tetkikler ise, travmatik ponksiyon ve subaraknoid kanama ayırımında güvenilir değildir [81].

Subaraknoid kanama tanısı kesinleştikten sonra, kanamanın kaynağı araştırılmalıdır. Olası bir anevrizmanın tetkiki için seçenekler, tomografik anjiyografi, kateter anjiyografi ve manyetik rezonans anjiyografidir. Altın standart kateter anjiyografi olmasına rağmen [4], olası komplikasyonları [87] ve daha yavaş olması nedeniyle ilk tercih, yeterli düzeyde sensitif olan tomografik anjiyografidir [88]. Kateter anjiyografi, endovasküler tedavi, kompleks anevrizmalar ve tomografik

anjiyografi ile tespit edilemeyen anevrizmalar için gereklidir [4]. Radyasyon ya da kontrast madde kullanımı kontrendike ise, manyetik rezonans anjiyografi seçenekler arasındadır [89].

**2.4.3. Tedavi:** Anevrizmal subaraknoid kanama sonrası tekrar kanama riski yüksek ve tekrar kanama çok kötü prognoz ile ilişkilidir. Tedavi edilmemiş anevrizmalarda tekrar kanama riski ilk 14 günde yaklaşık %20, ilk 6 ayda %50 dir [90]. Bu nedenle anevrizmal subaraknoid kanama şüphesi olan hastalar acilen değerlendirilip tedavi edilmelidir.

Tekrar kanama için müdahale edilebilir risk faktörleri, sistolik kan basıncının 160 mm/hg değerinin üstünde olması ve anevrizmanın kapatılmamış olmasıdır [91]. Bu nedenle, hipertansiyonun titre edilebilir bir ajan ile, serebral perfüzyon basıncı ve anevrizmanın hipertansiyon ilişkili tekrar kanaması riski göz önünde tutularak, sistolik kan basıncı<160 mm/hg olacak şekilde kontrol edilmesi önerilmektedir. Tekrar kanama riskini ortadan kaldıracak asıl tedavi olan anevrizmanın kapatılma işlemi, mikrocerrahi yöntem ile kliplene ya da endovasküler yolla yapılabilir. Tedavi yolu seçiminde, orta serebral arter anevrizmaları ve 50 cc den büyük hematomu olan hastalar için cerrahi, baziler apeks anevrizmaları, 70 yaş üstü hastalar ve World Federation of Neurosurgery Societies (WFNS) sınıflamasında kategori IV ve V olan hastalar için endovasküler tedavi ağırlık kazanmaktadır. Diğer vakalar için, hastaya özel diğer durumlar göz önünde tutularak değerlendirme yapılmalıdır. [92].

#### **2.4.4. Komplikasyonlar:**

**2.4.4.1. Vazospazm ve geçilmiş beyin hasarı:** Vazospazm, damar lümeni genişliğindeki daralmayı ifade eder. Subaraknoid mesafedeki pıhtının çözülmesi sırasında ortaya çıkan maddeler sonucu oluşur. Genellikle 3-14 gün arasında görülür [93]. Subaraknoid kanamada, doku hipoksisine normal otonöregülasyon yanıtı olan vazodilatasyon yerine vazospazm geliştiği gösterilmiştir [94]. Geri dönüşümlü bir patolojidir, hayatta kalan hastalarda genellikle kanamadan 3 hafta sonra damarların genişliği eski boyutuna ulaşır. Ancak, vazospazm sırasında kalıcı nörolojik hasar oluşabilir [95]. Vazospazm şiddeti, beyin hasarı ile ilişkilidir. Ancak, şiddetli vazospazm olmasına rağmen nörolojik bulgu gelişmeyebileceği gibi, radyolojik olarak

vazospazm tespit edilmese dahi infarkt görülebilir [96]. Vazospazm gelişse de gelişmese de, oluşan hasar gecikmiş beyin hasarı olarak adlandırılır.

Profilaksiste oral nimodipin ve övoleminin sağlanması önerilir. Gecikmiş beyin hasarı bulguları tespit edilirse, kan basıncının yükseltilmesi ve vazospazmın radyolojik olarak gösterilmesi halinde intraarteriyel tedaviler(anjiyoplasti ya da intraarteriyel vazodilatatör) endikedir [92].

**2.4.4.2. Hidrosefali:** Akut hidrosefali, subaraknoid kanamadan sonra sık görülen bir komplikasyondur, ancak hastaların bir kısmında şant bağımlılığı gelişmez. Akut dönemdeki hidrosefali, eksternal ventriküler drenaj ya da lomber drenaj ile tedavi edilebilir. Kronik hidrosefali gelişmesi durumunda ventriküloperitoneal şant takılması önerilir [92]. Lamina terminalis fenestrasyonunun, şant bağımlı hidrosefali gelişme olasılığını azaltmadığı gösterilmiştir [97].

**2.4.4.3. Nöbet:** Subaraknoid kanamadan sonra, nöbet benzeri atakların görülme olasılığı yaklaşık %25 tir [98–100]. Nöbetler, genellikle erken dönemde ortaya çıkar, geç dönemde nöbet görülme olasılığı daha düşüktür [101]. Antiepileptik profilaksisi, nöbete bağlı nörolojik kötüleşmeye neden olabileceği gerekçesiyle halen yaygın olarak kullanılmaktadır. Ancak yan etkiler [102, 103] göz önünde tutulmalıdır. Güncel rehberde kanama sonrası erken dönemde antiepileptik profilaksisinin düşünülmesi, ancak risk faktörü (geçirilmiş nöbet, intraserebral hemoraji, infarkt gibi) olmayan hastalarda geç dönemde profilaksiye devam edilmemesi önerilmektedir [92].

**2.4.4.4. Sodyum düzensizlikleri:** Subaraknoid kanamadan sonra hem hiponatremi, hem hipernatremi görülebilir [104]. Hiponatremi, subaraknoid kanamadan sonra en sık görülen elektrolit bozukluğudur [105, 106]. Hiponatreminin gelişme mekanizmaları arasında, uygunsuz antidiüretik hormon sendromu, glikokortikoid yetmezliği ve özellikle ağır vakalarda, serebral tuz kaybı yer alır [107]. Hipertonik serum fizyolojik tedavisinin, bu vakalarda serebral kan akımını ve doku oksijenizasyonunu artırdığı gösterilmiştir [108]. Subaraknoid kanamadan sonraki

hipernatreminin nedeni ise, genellikle hipotalamik hasara bağı diabetes insipitustur[109].

**2.4.4.5. Kardiyak ve pulmoner komplikasyonlar:** Subaraknoid kanama sonrası, otonomik disregülasyona bağı olarak nörojenik pulmoner ödem ve nörojenik stress kardiyomiyopati gelişebilir [110, 111].

### **2.4.5. Prognoz**

Başvuru anındaki klinik durumun ağırlığı, prognozdaki en belirleyici faktördür. Bu klinik durumu derecelendiren “**Hunt and Hess**” skalası ve “**World Federation of Neurological Surgeons (WFNS)**” skalaları yaygın olarak kullanılmaktadır. Prognozu belirleyen diğerk faktörler arasında, özgeçmişteki hastalıklar, tomografide global serebral ödem ve intraserebral hemoraji, izlemede vazospazm gelişmesi, geçilmiş serebral enfarkt, hiperglisemi, ateş, anemi ve pnömoni ve sepsis gibi diğerk sistemik komplikasyonlar sayılabilir. Anevrizmanın operasyonel riskleri artıran özellikleri de dolaylı yoldan prognozu etkilemektedir [92]. Aşağıda, Hunt Hess ve WFNS sınıflamaları gösterilmiştir.

#### **Modifiye Hunt ve Hess sınıflaması [112]**

Grade 0: Kanamamış anevrizma

Grade 1: Aseptomatik, ya da hafif baş ağrısı ve hafif ense sertliği

Grade 1a: Akut meningeal ve beyin reaksiyonu olmadan, sabit nörolojik defisit

Grade 2: Kranial sinir defisiti, orta ya da yüksek şiddette baş ağrısı, belirgin ense sertliği

Grade 3: Hafifi fokal defisit, letarji ya da konfüzyon

Grade 4: Stupor, orta ya da ağır şiddette hemiparezi, erken deserebre postür

Grade 5: Derin koma, deserebre postür, “can çekişen görünüm”



### **World Federation of Neurological Surgeons(WFNS) sınıflaması [113]**

Grade 0: Kanamamış anevrizma

Grade 1: GKS:15, belirgin defisit yok

Grade 2: GKS:13-14, belirgin defisit yok

Grade 3: GKS:13-14, belirgin defisit var

Grade 4: GKS:7-12

Grade 5: GKS:3-6

(GKS: Glasgow Koma Skalası, belirgin defisit: afazi, hemiparezi ve hemipleji)

### **2.5. Glutamat ve reseptörleri**

Glutamat, glutamik asitin anyon formudur ve omurgalı beyinde eksitasyonu sağlayan en yaygın nörotransmitterdir [114]. Kan beyin bariyerini geçemez, bu nedenle nöronlarda, glial hücreler tarafından sağlanan glutaminden, ya da Krebs siklusu ile üretilir. Presinaptik veziküllere  $Mg^{2+}/ATP$  bağımlı taşıyıcılar ile paketlenen glutamat, sinaptik boşluğa salınmaya hazır hale gelir. Sinaptik boşluğa salınan glutamatın aktivasyonu, presinaptik sonlanmalar ya da glial hücrelerde bulunan yüksek afiniteli glutamat taşıyıcıları ile tekrar hücre içine alınması ile sonlanır [115].

Ligand kapılı iyon kanalı (iyonotropik) ve metabotropik olmak üzere iki ana tipte glutamat reseptörü tanımlanmıştır. İyonotropik olanlar, NMDA,  $\alpha$ -amino-3-hidroksi-5-metil-4-isoksazolepropionik asit (AMPA) ve kainate reseptörleridir. Metabotropik glutamat reseptörleri ise, mGluR olarak kodlanır [116].

İyonotropik olanlar, onları aktive eden agonistler ile isimlendirilmiştir. Tüm iyonotropik glutamat reseptörleri nonselektif katyon kanalları olup,  $Na^+$ ,  $K^+$  ve bazı durumlarda düşük miktarda  $Ca^{2+}$  geçişine izin verirler. Bu reseptörlerinin uyarılması, eksitator postsinaptik yanıtlara neden olur [116].

Metabotropik reseptörler, postsinaptik iyon kanallarını indirekt olarak etkilerler. Aktivasyonları iyonotropik reseptörlerden daha yavaş uyarılar oluşturur ve eksitasyonu azaltan ve artıran mGluR mevcuttur. Bu nedenle fizyolojik rolleri farklılık gösterir[116].

Glutamat, gelişen beyinde farklılaşma, hücre göçü ve hücrelerin hayatta kalmasında rol oynar. Ayrıca hafıza ve öğrenmede de görevleri vardır [117, 118]. Glutamat, sadece sinaptik iletimde rol oynamaz. Sinaptik boşluktan yayılıp ekstrasinaptik glutamat reseptörlerinin uyarılmasını da sağlar [119] ve ekstrasinaptik glutamat dinamiklerinin oluşmasına neden olur. Bu dinamikler, sinaptik iletimin düzenlenmesi [120], sinaptik plastisite [121], sinaptik çapraz iletişim [122], nonsinaptik nörotransmisyon [123], nöron hayattakalımı [18], glial nörotransmitter salınımı [124], ve hemodinamik cevapların oluşumunda [125] önemli role sahiptir.

## 2.6 Glutamat eksitotoksitesisi

İskemi, dokuların enerji ihtiyacının karşılanmasını engelleyerek hücre hasarına neden olur. İskemiye karşı direnç, organ transplantasyonlarında kabul edilebilir iskemi sürelerinin farklılığının [126] gösterdiği gibi, dokudan dokuya değişkenlik gösterir. Böbrekte, 44 dakika gibi uzun sıcak iskemi süreleri, ideal olmasa bile, organın transplante edilmesini engellemezken [127], benzer iskemi süreleri, anevrizma cerrahilerindeki geçici kliptomelerde kalıcı parankim hasarına neden olur [128].

Beynin iskemiye karşı bahsedilen dayanıksızlığının nedeni olarak, homeostazisi sağlamak için gereken yüksek enerji ihtiyacı öne sürülmüştür. Ancak, kalp ve böbrek, birim ağırlıktaki doku için dinlenme sırasında harcanan enerji açısından beyinden daha yüksek değerlere [129] sahip olmasına rağmen, iskemiye daha dirençlidir. Beyinde iskemi sonucu oluşan diğer dokulara göre orantısız hasarı açıklamada, yüksek metabolik ihtiyacın yanında eksitotoksitesite kavramı kullanılmaktadır.

Eksitotoksitesite, aşırı uyarım sonucu oluşan hücre hasarına verilen isimdir. Beyinde eksitotoksitesiteye neden olabilen nörotransmitterler, glutamat ve aspartat [50]. Glutamatın yol açtığı nöron hasarı daha önceden bilinse de, glutamat eksitotoksitesisi terimi ilk kez 1969 da kullanılmıştır [130]. Oksijen ve glukoz tedariklerini kaybetmiş

iskemik nöronlar, membran dinlenim potansiyellerini koruyacak ATP' leri kalmayınca depolarize olurlar. Bu durum, nöronlardan ve astrositlerden aşırı glutamat salınımına neden olur. Salınan glutamat, NMDA, AMPA ve kainat reseptörlerinin uyarılmasına neden olur. Bu reseptörlere bağlı iyon kanallarından hücre içine  $Ca^{2+}$  ve  $Na^+$  iyonları girer [131]. Özellikle NMDA reseptörüne bağlı kanallardan  $Ca^{2+}$  iyonunun hücreye girerek konsantrasyonunun artması, eksitotoksisite ile ilişkilidir [132].

Glutamat eksitotoksisitesi ile oluşan hücre hasarı, nekroz ya da apoptoza neden olabilir [133]. NMDA reseptörlerinin uyarılması, hücre hasarı ile sonuçlanan birçok mekanizmayı aktive eder. Eksitotoksisitenin, ekstrasellüler  $Ca^{2+}$  konsantrasyonu ile doğru orantılı olması, bu mekanizmalar içerisinde  $Ca^{2+}$  un önemli rolü olduğunu göstermektedir [134]. Ancak eksitotoksisitede, hücre içine giren  $Ca^{2+}$  un giriş yolu da önemlidir. Hücre içi  $Ca^{2+}$  konsantrasyonunun NMDA reseptörü uyarımı ile artışı, diğer yollar ile artışından daha çok hücre hasarına neden olmaktadır [135, 136]. Bu kanıtlar, eksitotoksisite mekanizmasında hücre içi  $Ca^{2+}$  artışının önemli olduğunu, ancak glutamat ve reseptörlerinin ilişkisinin kilit rol oynadığını göstermektedir.

Nitrik oksit (NO), glutamat eksitotoksisitesi mekanizmasında önemli bir araçtır. NMDA reseptörü uyarımının nöronal NO sentazı (nNOS) uyararak toksik etkiye sahip olabilecek düzeyde NO oluşmasına neden olduğu [137] ve nitrik oksit sentaz inhibitörlerinin glutamat eksitotoksisitesini azalttığı gösterilmiştir [138]. Bu yolda, nNOS uyarımı ile NO miktarı artar [139]. NMDA uyarımı, PSD-95 (postsynaptic density protein 95) yolu ile NO oluşumunu tetikler. PSD-95, NMDA ve AMPA reseptörlerine kenetli ve eksitator sinapslarda yaygın olarak bulunan bir proteindir [140]. Bu protein, nNOS ile direkt etkileşim içindedir [141]. Artan nitrik oksit, oksidatif stres, enerji metabolizması bozulması, DNA hasarı ve intrasellüler  $Ca^{2+}$  düzensizliği gibi birçok yol ile hücre hasarına neden olur [142].

Serbest oksijen radikalleri, aerobik solunumun doğal sonucu olarak ortaya çıkan moleküllerdir. Antioksidan savunma sistemleri, serbest radikallerin üretilmesi ve etkisiz hale getirilmesini sağlar ancak, bu sistemler fizyolojik koşullarda dahi hücre hasarını tamamen ortadan kaldıramaz. Antioksidan kapasitenin üstünde serbest radikal üretilen patolojik koşullarda ise, etkileri nöronlara ağır hasar verecek düzeye ulaşır [143]. Toksik dozlarda glutamat, nöronlarda serbest oksijen radikallerinin üretilmesine neden olur [144]. Serbest radikaller, glutamat eksitotoksisitesinde de görülen  $Ca^{2+}$  ve

Na<sup>+</sup> konsantrasyonlarının artışı sonrası, mitokondride üretilir [145]. Bu serbest radikaller, hücre komponentlerine doğrudan hasar verebileceği gibi, başka radikaller ile etkileşime girerek daha toksik oksidan maddelere dönüşebilir [146].

Kaspazlar (Cysteine Aspartate Specific Protease=Caspase), apoptozda görev alan enzimlerdir. Tüm kaspazlar inaktif formda üretilirler ve proteolitik aktivasyon sonrası çalışırlar. Aktivasyon sıralarına göre, başlatıcı ve efektör kaspazlar olarak ikiye ayrılırlar. Aktive olduktan sonra, efektör kaspazlar birçok hücre içi hedefin proteolitik parçalanması ile hücrenin ölümünden sorumludur [147]. Glutamat eksitotoksitesinin hücre hasarı oluşturma mekanizmaları arasında kaspaz aktivasyonu da yer almaktadır [148]. Glutamat reseptörlerinin uyarılmasını takiben 20. dakikada sitozolik kaspazların aktive olması, 18-24 saat sonra nükleusta da kaspaz aktivasyonunun görülmesine neden olur [149]. Kaspazların inhibisyonu ise, reaktif oksijen türevlerinin oluşumunu ve lipid peroksidasyonunu engelleyerek, NMDA ilişkili ekstotoksisiteye karşı koruyucu etki gösterir [150].

Glutamat eksitotoksitesinin tetiklediği mekanizmalar arasında, kalpainler[151], Gliseraldehit-3-fosfat dehidrogenaz (GAPDH) nitrozilasyonu [152] gibi başka apoptotik basamaklar da bulunmaktadır. Eksitotoksitenin, hipoksi/iskemi, epilepsi, travmatik beyin hasarı ve nörodejeneratif hastalıklar (Parkinson, Alzheimer, huntington vb.) gibi birçok patolojide rolü vardır [14].

## 2.7 Subaraknoid kanama ve eksitotoksisite

Subaraknoid kanamada, önceki bölümlerde bahsedilen birçok mekanizma ile iskemi oluşur. Bu nedenle iskeminin yol açtığı hasarda etkin bir mekanizma olan glutamamat eksitotoksitesinin, subaraknoid kanamada da etkin olduğunu gösteren kanıtlar olması şaşırtıcı değildir [153]. Subaraknoid kanamadan sonra oluşan bazı iskemi mekanizmalarının günler sonra dahi aktive olabilmesi, iskemik inmede mümkün olanın aksine, tedavi seçeneklerinin hasar oluşumundan önce uygulanabilmesine olanak sağlar.

Subaraknoid kanama sonrası beyin omurilik sıvısında glutamat konsantrasyonlarının arttığı gösterilmiştir [154]. Artan glutamat konsantrasyonundan,

hasar gören parankimin yanında, subaraknoid mesafedeki trombositler de sorumludur. Trombosit kaynaklı artışın, glutamat konsantrasyonunu nörotoksik dozlara kadar yükseltebildiği gösterilmiştir. Ayrıca, parankimdeki konsantrasyon, intravasküler glutamatın bozulmuş kan beyin bariyerinden geçişi ile de artabilir [17]. Sunulan kanıtlar, eksitotoksisitenin de subaraknoid kanamadaki hasar mekanizmaları arasında yer aldığına işaret etmektedir.

## 2.8 Glutamat inhibisyonu: Neden işe yaramıyor?

Glutamat eksitotoksisitesi, 50 yılı aşkın süredir bilinen bir hücre hasarı mekanizmasıdır. İskemi, kafa travması ve nörodejeneratif hastalıklardaki rolü nedeniyle, eksitotoksisiteyi önleme amacıyla glutamat sistemi antagonizması birçok prelinik çalışmada denenmiştir.

NMDA antagonistleri, eksitotoksisiteyi azaltma amacıyla en sık denenilen ilaçlardır. NMDA reseptörünü iyon kanalı seviyesinde bloke eden dizocilpine [155], memantin [156], dextromethorphan [157] ve farklı yollar ile NMDA antagonizması sağlayan ilaçlar, prelinik çalışmalarda denenmiş ve umut verici sonuçlar alınmıştır. Ancak, memantin dışındakiler, klinik çalışmalarda tespit edilen yüksek yan etki profilleri ve düşük etkinlikleri nedeniyle kullanıma sokulamamıştır [14]. Memantin, prelinik çalışmalarda nöroprotektif etki gözlenmiş bir ilaçtır [158]. Farklı patolojilerdeki birçok klinik çalışmada [159–164], semptomatik düzelmeyi sağladığı gösterilmiş olmakla birlikte, gerçek bir nöroprotektif etkiye işaret eden sonuçlanmış bir klinik çalışma mevcut değildir. Alzheimer hastalığında ise semptomatik tedavi amacıyla kullanılmakla birlikte, fonksiyonel kaybı engellemede faydasının olmadığını gösteren klinik çalışmalar mevcuttur [165].

Glutamat salınım inhibitörleri, presinaptik glutamat salınımını engelleyerek etki gösterir. Bu yolda, lamotrijin [166, 167] ve riluzol [168, 169] prelinik çalışmalarda (subaraknoid kanama modelleri dahil) faydası gösterilen ilaçlardır. Akut iskemik inmede lamotrijin ile yapılan bir klinik çalışma, nöropsikiyatrik yan etkiler nedeniyle sonlandırılmıştır [170]. Riluzol ise, ALS deki sınırlı faydası nedeniyle kullanılmaktadır [171]. Ancak iskemik inmede, subaraknoid kanamada ya da travmatik beyin hasarında denendiği sonuçlanmış bir klinik bir çalışma

bulunmamaktadır. Dejeneratif servikal myelopatide kullanıldığı bir çalışmada ise faydası gösterilememiştir [172].

Eksitotoksisitenin tedavisinde, serbest radikal temizleyiciler ve antioksidanlar da denenmiştir. Trilazad, subaraknoid kanamada denenmiş, semptomatik vazospazm oranında minimal de olsa iyileşme sağlasa da, mortaliteyi değiştirmemiştir [173].

Nitrik oksit sentaz inhibitörleri de eksitotoksisiteyi baskılamak için denenen ajanlardır. Membran ilişkili guanilat kinaz inhibitörü olan Nerinetide, NMDA reseptörü ile nNOS arasındaki ilişkiyi bozarak NO sentezini azaltır. Glutamat eksitotoksisitesini NO miktarını azaltarak baskılama amacıyla kullanılan bu ilacın, asıl amacı trombolitik tedavi yanında kullanıldığındaki nöroprotektif etkinliğini göstermek olan bir klinik araştırmada, sadece trombolitik tedavi almamış hastalarda klinik düzelme sağladığı gösterilmiştir [174].

Glutamat, ana eksitatör nörotransmitter olarak kabul edilir ve eksitotoksisite hipotezi, fazla glutamatın oluşturduğu hasar mekanizmalarına odaklanır. Ancak bu amaçla tüm glutamat sistemini antagonize eden müdahalelerin öngörülemeyen sonuçları olabilir.

Glutamat, sinapslardan mikroçevreye yayılması ile çeşitli ekstrasinaptik yanıtlar oluşturur [119]. Glutamatın sinapslardan sızması ekstrasinaptik reseptörlerin uyarılmasını sağlar [175]. Nöroprotektif etki oluşturmada ekstrasinaptik glutamat reseptörlerinin uyarılmasının, sinaptik glutamat reseptörlerinin uyarılması ile ters etkilere sahip olduğu gösterilmiştir. Buna göre, sinaptik NMDA reseptörlerinin uyarılması, “*cAMP response element binding protein (CERB)*” aktivitesini artırarak nöron sağkalımını destekleyen “*brain derived neurotrophic factor (BDNF)*” üretimini artırarak antiapoptotik etki oluştururken, ekstrasinaptik NMDA reseptörlerinin uyarılması, CERB aktivitesini azaltarak BDNF gen ekspresyonunu baskılar ve apoptozu artırır [18]. Bunun yanında, glutamatın beyin vasküler sisteminde reseptörü bulunmamasına rağmen, glutamat reseptör blokajının, hipoksiye yanıt olarak ortaya çıkan vazodilatasyonu engelleyerek, indirekt olarak parankim kanlanmasını azalttığı gösterilmiştir [176]. İnme, travma ya da subaraknoid kanama gibi, nöronların iskemiye maruz kaldığı durumlarda glutamat antagonizması ile parankim kanlanmasını daha da

azaltmak, hücre hasarını artırabilir. Bu kanıtlar, glutamat antagonistlerinin klinik deneylerdeki başarısızlığının sebepleri olabilir.

## 2.9 Donepezil: Etki mekanizması ve kullanım alanları

Asetilkolin, nöromusküler bileşke, otonomik motor sistemindeki ganglionlar ve santral sinir sisteminde sinapslarda bulunan bir nörotransmitterdir. Sinir uçlarında asetil koenzim A ve kolinden, kolin asetiltransferaz tarafından katalize edilen bir reaksiyon sonucu sentezlenir. Asetilkolin, diğer birçok nörotransmitterin aksine, gerilim ile değil, sinapslardaki asetilkolinesteraz tarafından yıkılarak deaktive edilir [177].

Asetilkolinesteraz, kolinerjik nöronlarda, eritrosit membranlarında ve kolinerjik sinapsların postsinaptik membranlarına bağlı şekilde bulunur. Asetilkolini kolin ve asetata parçalar. 7. kromozomun 7q22 bandı tarafından kodlanan bir proteindir [178].

Alzheimer hastalığında en belirgin olarak bozulan nörotransmitter sistemi, kolinerjik sistemdir [179]. Alzheimer hastalığındaki plaklarda asetilkolinesteraz bulunur [180]. Asetilkolinesteraz inhibitörleri, Alzheimer hastalığında azalan asetilkolin miktarını artırarak kognitif fonksiyonların iyileştirilmesi amacıyla kullanılmaktadır.

Klinikte kullanılan inhibitörleri, neostigmin, fizostigmin, piridostigmin, takrin, donepezil ve galantamindir. Aynı zamanda, böcek ilaçları ve sarin gazı gibi biyolojik savaşta sinir gazı olarak kullanılan asetilkolinesteraz inhibitörleri de vardır [178].

Donepezil, santral sinir sisteminde selektif etki gösteren ve geri dönüşlü asetilkolinesteraz inhibisyonu sağlayan bir etkidir. Karaciğerde metabolize edilir. Alzheimer hastalığının semptomatik tedavisinde kullanılır [181].

İnsandaki yarı ömrü yaklaşık 80 saattir, terapötik dozlarda iyi tolere edilir [182]. Sık görülen yan etkileri, baş ağrısı, gastrointestinal yakınmalar, uyku bozuklukları ve letarji olmakla birlikte, belirtilen şikayetler hafif şiddettedir [183].

Asetilkolin'in nikotinic ve muskarinic olmak üzere iki tip reseptörü bulunur. Nikotinic reseptörler, iyonotropik reseptörlerdir, Na<sup>+</sup>, K<sup>+</sup> ve Cl<sup>-</sup> a geçirgen ligand kapılı iyon kanallarıdır. Hızlı aktive olurlar (mikrosaniyeler içerisinde). Asetilkolin ile aktive oldukları gibi, nikotin ile de aktive oldukları için, nikotinic asetilkolin reseptörleri adını alırlar. Merkezi bir geçit etrafında simetrik olarak yerleşen 5 adet alt üniteden oluşurlar. Muskarinic reseptörler ise G protein kenetli reseptörlerdir. Metabotropik reseptörler olup, yanıtlarını milisaniyeler içerisinde gösterirler ancak etkileri daha uzun sürelidir. İkincil haberciler olan siklik AMP ya da inositol trifosfat salınımını tetikleyerek etki gösterirler. Zehirli mantarlarda bulunan muskarin isimli toksin ile selektif olarak bağlandıkları için muskarinic reseptörler adını alırlar. Asetilkolin reseptörleri, iskelet, kalp kası ve düz kaslarda nöromusküler bileşkede, ayrıca otonomik sistemde ganglionlarda yer alırlar. Santral sinir sisteminde, sinaptik plastisite, öğrenme ve hafıza ile ilişkilidirler [184].

### 2.10 $\alpha$ -7 nikotinic asetilkolin reseptörü ve glutamat

Nikotinic asetilkolin reseptörlerinin memelilerde 16 çeşit alt ünitesi bulunur. Santral sinir sisteminde en sık görülen kombinasyonlar,  $\alpha$ 4 $\beta$ 2 heteromerik ve  $\alpha$ 7 homomerik olanlardır [185].  $\alpha$ 7nAChR, neokorteks, hipokampus, talamus, pontin nükleus ve superior olivar komplekste yüksek oranda bulunur [186].  $\alpha$ 7nACh reseptörlerinin, santral sinir sisteminin gelişiminde ve plastisitede rol oynadığı düşünülmektedir [187]. Bunun yanında uyarımı, Alzheimer hastalığında A beta amiloid ile oluşan glutamat eksitotoksitesini baskılar [188]. Ayrıca şizofrenide de bir tedavi hedefi olabileceği düşünülmektedir [189]. Santral sinir sistemindeki rollerinin yanında, inflamasyon ile ilişkili sistemik etkileri de bulunmaktadır.  $\alpha$ 7nACh reseptörlerinin, akciğer inflamasyonu ve karsinogenezde [190], inflamatuvar barsak hastalığında [191], aterosklerozda [192] ve hatta preeklampsideki [193] rolüne işaret eden çalışmalar mevcuttur.

Asetilkolin inhibitörleri, Alzheimer tedavisinde asetilkolin miktarını artırarak etki gösterir. Semptomatik düzelmenin yanında, prelinik çalışmalarda nöroprotektif etkileri de gözlenen bu ilaçların, bu etkisini  $\alpha$ 7 nikotinic asetilkolin reseptörü( $\alpha$ 7



nAChR) uyarımı ile oluşturduğu gösterilmiştir[194–196]. Bu etkinin, ekstrasinaptik NMDA reseptörlerinin internalizasyonuna neden olarak oluştuğu iddia edilmiştir. Bu yolla ekstrasinaptik NMDA reseptörlerinin etkisi azalırken, sinapslardaki NMDA reseptörlerinin etkilerinin azalmadığı ve normal nörotransmisyonun bozulmadığı gösterilmiştir [20]. Bu veri, ekstrasinaptik NMDA reseptörü uyarımının apoptozu kolaylaştırdığını gösteren çalışmanın [18] sonuçları ile uyumludur.

Bu kanıtlar,  $\alpha 7$  nAChR uyarımının, glutamatın sadece eksitotoksik etkisini baskılamak, nöroprotektif etkisini azaltmadığına işaret etmektedir. Bu hipotezin subaraknoid kanamadaki geçerliliğini sorgulamak için  $\alpha 7$  nACh reseptörü hedeflendi.  $\alpha 7$  nACh reseptörünü uyararak için, travma ve iskemi modellerinde birçok kez denenilen ve henüz subaraknoid kanamadaki etkinliğini gösteren çalışma bulunmayan donepezil kullanıldı.

### 3. GEREÇ VE YÖNTEM

#### 3.1 Deney hayvanları ve barınma koşulları

Bu araştırma, Hacettepe Üniversitesi Nörolojik Bilimler ve Psikiyatri Enstitüsü Beyin Araştırmaları Laboratuvarları'nda gerçekleştirilmiştir. Çalışmada, ağırlığı 25-32 gram arasında değişen toplam 46 adet erişkin Swiss Albino erkek fare (*mus musculus*) kullanılmıştır. Standart barınak koşullarında, 12 saat aydınlık–12 saat karanlık döngüde,  $22\pm 1^\circ\text{C}$  sıcaklıkta, % 30-55 nem oranı ve su ile yiyeceğe sınırsız erişim (*ad libitum*) sağlanmıştır. Fareler üzerinde uygulanan deney protokolü, ulusal ve uluslararası hayvan deneyleri mevzuatına ve kılavuzlarına uygun olup; Hacettepe Üniversitesi Hayvan Deneyleri Yerel Etik Kurulu tarafından **24.12.2019** tarih ve **2020/03-11** karar numarası ile onaylanmıştır.

#### 3.2 Deney grupları ve protokol

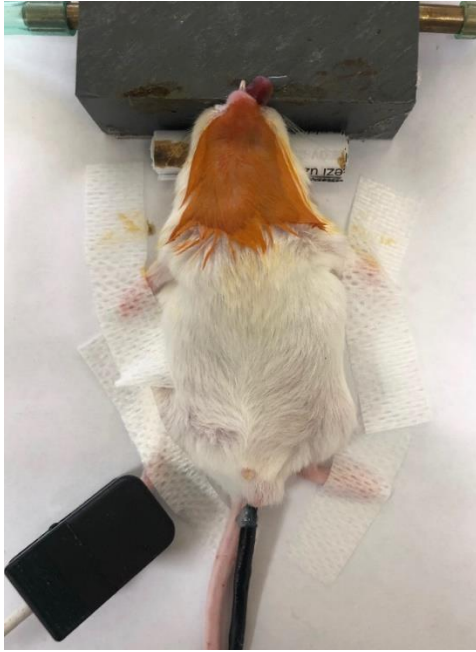Bu çalışmada farelerde filaman perforasyon metodu ile subaraknoid kanama modeli oluşturuldu. Deney grupları ve grup başına düşen fare sayıları aşağıda özetlendi.

- 1) Naive(n=4): Hiç bir işlem uygulanmamış sağlıklı farelerdir. Fareler yüksek doz kloralhidrat anestezisi altında kardiyak perfüzyon ile sakrifiye edilmiştir. İmmünohistokimya boyamalarının standardizasyonu için kullanılan preparatlar hazırlanmıştır. Çıkarılan beyinler formaldehit solüsyonunda 48 saat bekletildikten sonra doku takibine alınmıştır.
- 2) Sham(n=7): Filaman perforasyon modelinde, filaman internal karotid arterden ilerletilmiş ancak perforasyon oluşturulmamıştır. Farelere donepezil verilmemiş, intraperitoneal yolla tedavi dozunun hacminde ilk dozu işlemden 2 saat sonra olmak üzere günde bir kere %0,9 NaCl verilmiştir. İşlemden 48 saat sonra yüksek doz kloralhidrat anestezisi altında kardiyak perfüzyon yapılmış, çıkarılan beyinler formaldehit solüsyonunda 48 saat bekletildikten sonra doku takibine alınmıştır.
- 3) Subaraknoid kanama (SAK) Kontrol (n=7): Filaman perforasyon modelinin tüm aşamaları uygulanarak subaraknoid kanama oluşturulmuş, farelere donepezil verilmemiş, ilk dozu işlemden 2 saat sonra olmak üzere intraperitoneal yolla tedavi dozunun hacminde günde bir kere %0,9 NaCl verilmiştir. İşlemden 48 saat sonra yüksek doz kloralhidrat anestezisi altında kardiyak perfüzyon yapılmıştır. Çıkarılan beyinler formaldehit solüsyonunda 48 saat bekletildikten sonra doku takibine alınmıştır.
- 4) Subaraknoid kanama-**1,8mg/kg/gün** Donepezil(n=7): Filaman perforasyon modelinin tüm aşamaları uygulandıktan sonra, ilk dozu işlemden 2 saat sonra olmak üzere 1,8 mg/kg/gün donepezil intraperitoneal yolla verilmiştir. İşlemden 48 saat sonra yüksek doz kloralhidrat anestezisi altında kardiyak perfüzyon yapılmıştır. Çıkarılan beyinler formaldehit solüsyonunda 48 saat bekletildikten sonra doku takibine alınmıştır.
- 5) Subaraknoid kanama-**5,6mg/kg/gün** Donepezil (n=7): Filaman perforasyon modelinin tüm aşamaları uygulandıktan sonra, ilk dozu işlemden 2 saat sonra olmak üzere 5,6 mg/kg/gün Donepezil intraperitoneal yolla verilmiştir. Daha sonra yüksek doz kloralhidrat anestezisi altında kardiyak perfüzyon yapılmıştır. Çıkarılan beyinler formaldehit solüsyonunda 48 saat bekletildikten sonra doku takibine alınmıştır.

Tüm gruplardaki deneklere, işlemden 2 saat, 24 saat ve 48 saat sonra nörolojik değerlendirme yapılmış, son değerlendirme sonrası fareler sakrifiye edilmiştir.

### 3.3 Anestezi ve yaşamsal bulguların takibi

Deneklere %5 izofluran ve 2 lt/dk oksijen solutularak anestezi indüksiyonu sağlanmış, %2 izofluran ve 2 lt/dk oksijen nazal kanül ile verilerek anestezi idame ettirilmiştir. Anestezi derinliği parmak kıştırma yöntemi ile kontrol edilmiştir. Fareler anestezi altında işlemin yapılacağı düzeneğe yerleştirilmiş, homeotermik battaniyeye bağlı olan rektal ısı probu sayesinde işlem boyunca, farelerin vücut sıcaklıkları 37<sup>0</sup>C’de tutulmuştur. Pulse oksimetri ile deney süresince oksijen saturasyonu ve nabız monitorizasyonu yapılmıştır (Şekil 2).

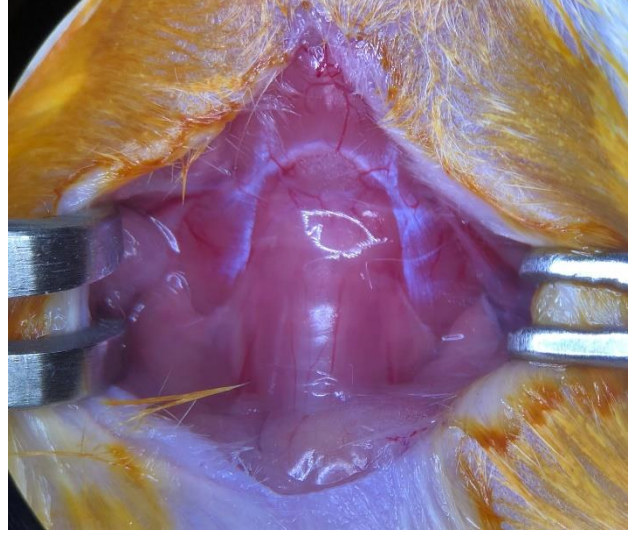


*Şekil 2: SAK modeli oluşturulacak fareye işlem öncesi verilen pozisyon*

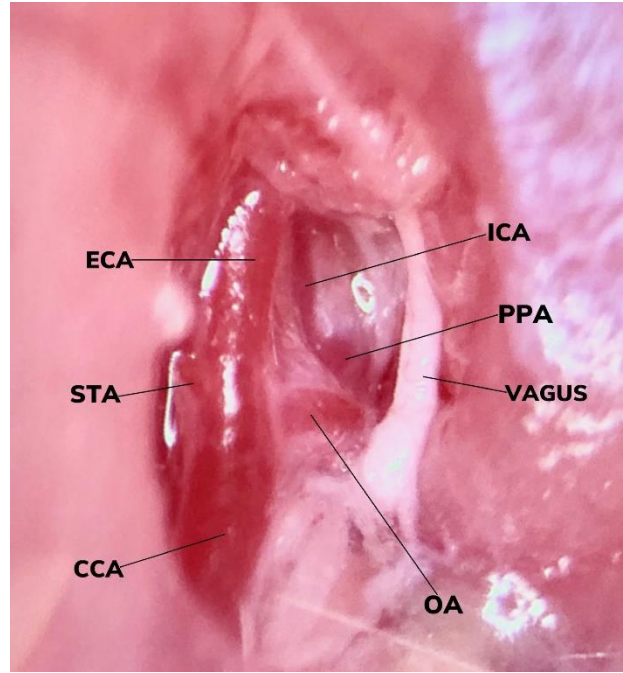
### 3.4 Subaraknoid kanama modelinin oluşturulması

Model olarak, filaman perforasyon modelinin modifiye edilmiş bir versiyonu [21] kullanılmıştır. Denekler izofluran anestezisi altında iken, supin pozisyonda,

bupivakain ile lokal anestezi uygulandıktan sonra, sternum ile çene kemiği arasında orta hatta insizyon yapılmış ve derin boyun fasiası açılmıştır (Şekil 3). M. digastricus venter posterior ve m. sternokleidomastoideus laterale ekarte edilip, common carotid artery (CCA) ortaya konulmuştur. CCA'nın, external carotid artery (ECA) ve internal carotid artery (ICA) e ayrıldığı bifurkasyon ve ECA'nın distaldeki bifurkasyonu görülmüştür (Şekil 4). ECA, bifurkasyon yaptığı yerin hemen proksimalinden bağlanmış, CCA'dan ayrıldığı yere ise gevşek bir düğüm bırakılmıştır. Sonrasında, ECA ya gevşek düğümün proksimalinde kalacak şekilde geçici klip yerleştirilerek buralardaki akım kapatılmış, ECA'nın düğümlenerek kapatıldığı noktanın hemen proksimaline mikromakas ile küçük bir delik açılmış, ve bu açıklıktan 15 mm uzunluğunda, 5/0 naylon filaman



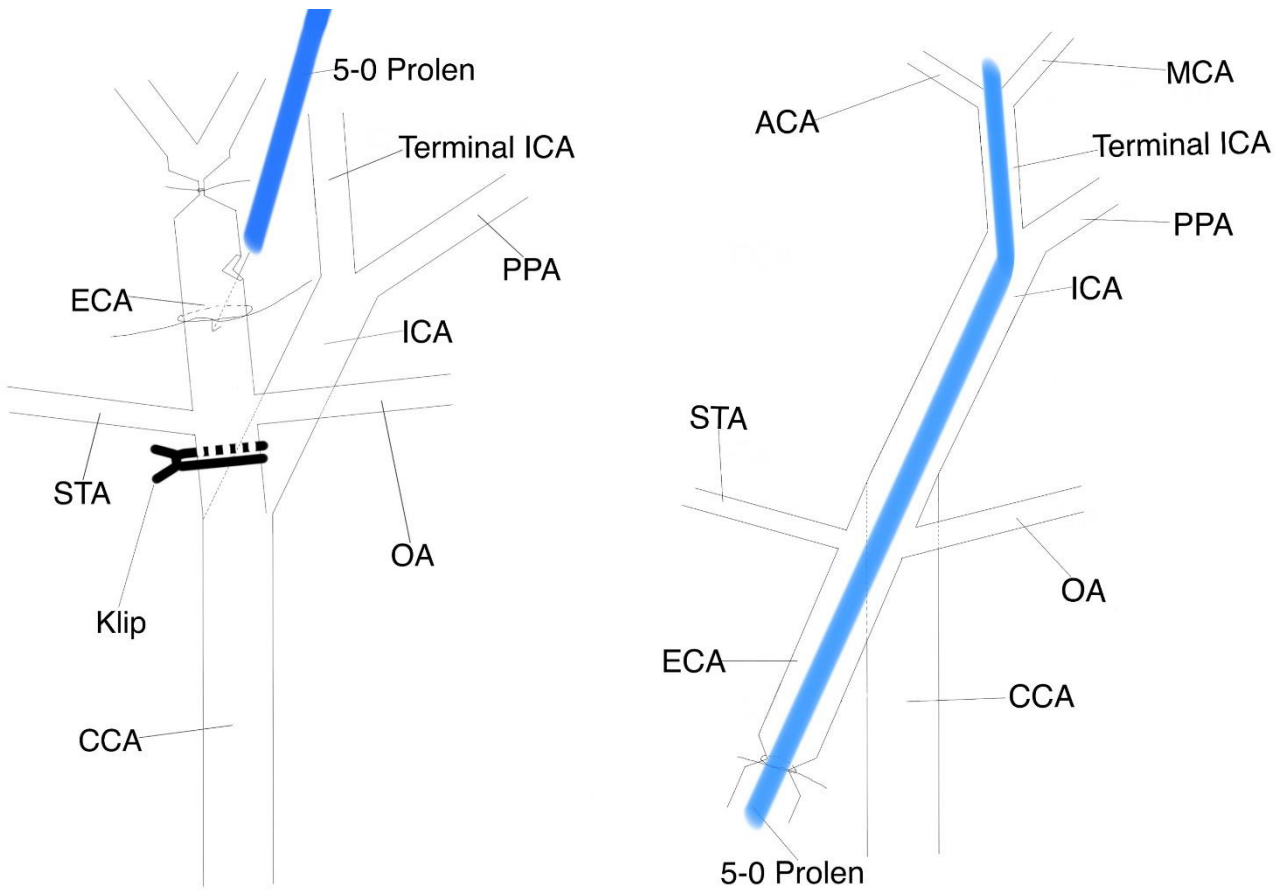
Şekil 3: Derin boyun fasiası altındaki boyun yapıları



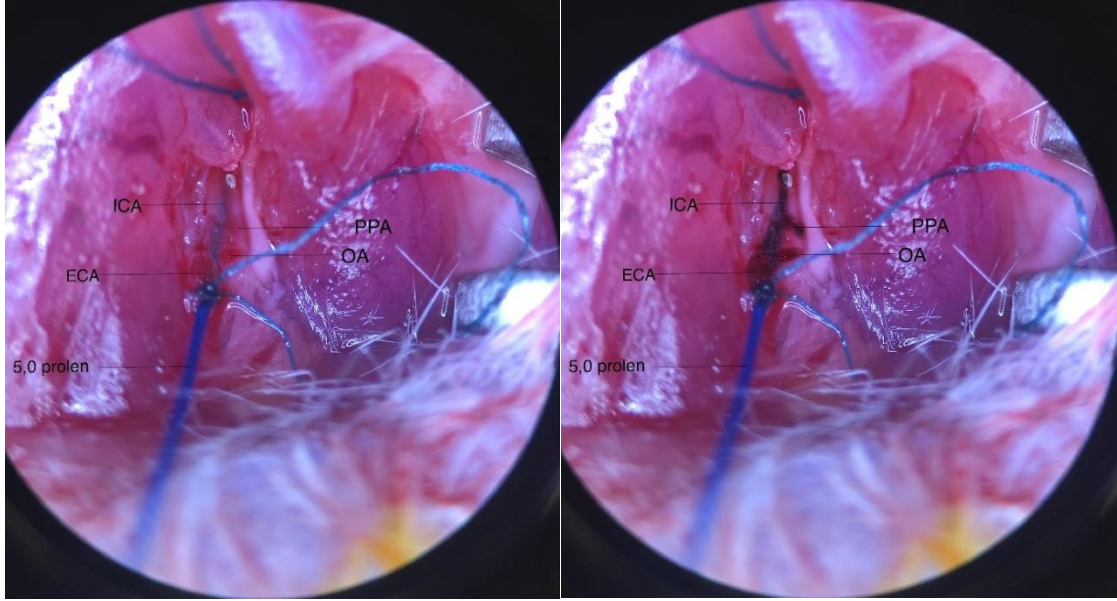
Şekil 4: Vasküler yapılar ECA: External carotid artery, ICA: Internal carotid artery, PPA: Pterygopalatine artery, STA: Superior thyroid artery, OA: Occipital artery, CCA: Common carotid artery

akım yönünün tersine, gevşek düğümün proksimaline kadar ilerletilmiştir (Şekil 5). Gevşek düğüm sıkıştırılarak, filamanın arter içerisinde sıkışması ve akımın dışarı sızmaması sağlanmıştır. Bu aşamada klip açılmış, ECA kalıcı düğümün proksimalinden kesilmiş ve filaman ile birlikte, karotid bifurkasyonu ekseninde çevrilerek ICA yönüne hizalandıktan sonra, içerisindeki filaman ICA içerisinde ilerletilmiş, intrakranial bölüme ulaşıp dirençle karşılandıktan sonra 2-3 mm daha

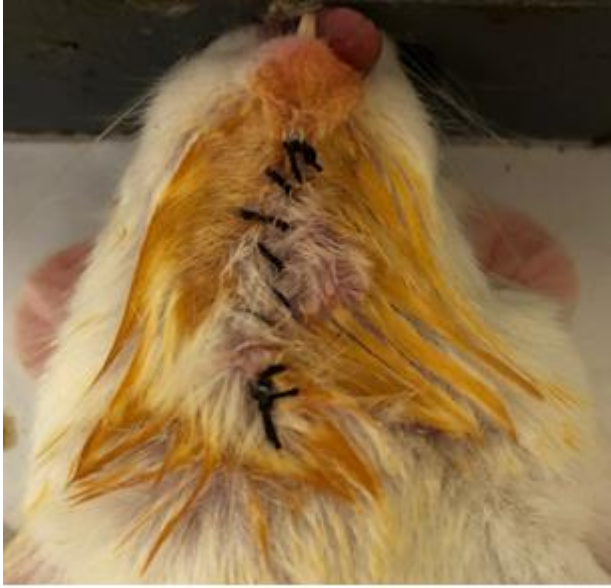ittirilerek ICA perforasyonu yapılmış (Şekil 5, Şekil 6) ve subaraknoid kanama oluşturulmuştur. Sham grubunda, perforasyon işlemi yapılmadan filaman arterden çıkarılmıştır. Filaman çekilirken gevşek düğüm sıkıştırılarak ECA dan kanama engellenmiş, insizyon kapatıldıktan sonra işleme son verilmiştir(Şekil 7). Kanama gruplarında ICA perforasyonu sırasında, solunumun geçici olarak yavaşladığı görülmüştür.



Şekil 5: Solda: 5/0 naylon filamanın eksternal karotid artere sokulması. Sağda: Subaraknoid kanamanın oluşturulması. ECA: External carotid artery, STA: Superior tyroid artery, CCA: Common carotid artery, OA: Occipital artery, ICA: internal carotid artery, PPA: Pterygoplatin artery



*Şekil 6: Sağdaki fotoğraf, soldakinin, ICA, ECA, OA ve PPA koyulaştırılarak belirgin hale getirilmiş halidir. ICA: Internal carotid artery, ECA: External carotid artery, PPA: Pterygopalatine artery, OA: Occipital artery*



*Şekil 1: İşlem sonu, insizyon kapatıldıktan sonra*

### 3.5 Donepezilin hazırlanması ve intraperitoneal yolla uygulanması

Toz formundaki donepezil, steril, ağırlıkça %0,9 NaCl çözeltisi içerisinde 1,8 mg/kg ve 5,6 mg/kg dozları için ayrı derişimlerde çözdürüldükten sonra, tüplere dağıtılarak -20 °C de saklandı ve sadece kullanılacak tüplerin ısıya maruz kalması ve ilacın aktifliğinin koruması sağlandı. Denek tartıldıktan sonra, gram başına 0,01 ml

lik çözeltiler intraperitoneal yolla uygulandı. Sham ve kontrol grubu için aynı hacimlerde sadece serum fizyolojik çözeltisi verildi.

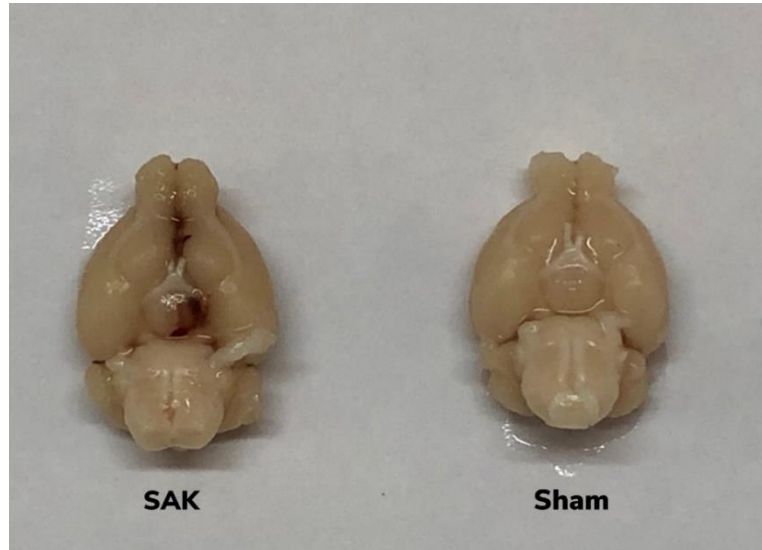### 3.6 Nörolojik değerlendirme

Farelerin nörolojik değerlendirmesi, orijinal makalesinde[23] tarif edilen yeni kompozit skorlama sistemi ile yapılmıştır. Bu skorlama sistemi, subaraknoid kanamalı fareler için üretilmiş olup, 0-24 arasında puanlama yapmaktadır. Deney sonrası 2., 24. ve 48. saatlerde olmak üzere 3 kere farelere nörolojik muayene yapılmıştır. Elde edilen veriler, gruplar arasındaki subaraknoid kanama şiddetlerinin karşılaştırılması ve ilacın nörolojik duruma etkisinin gösterilmesi için kullanılmıştır. Skorlama kriterleri aşağıdaki tabloda gösterilmiştir(Tablo 1).

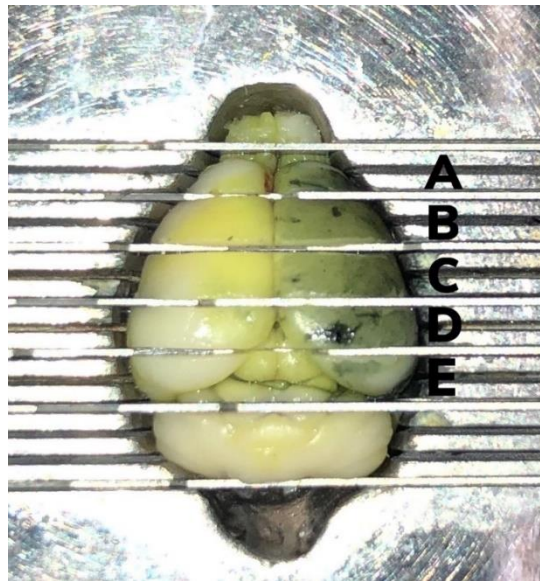
<b>Tablo 1:Farede subaraknoid kanama sonrası fonksiyonel defisitleri değerlendirmek için yeni kompozit nöroskorlama</b>				
<b>Test</b>	<b>Puan</b>			
	<b>0</b>	<b>1</b>	<b>2</b>	<b>3</b>
Spontan aktivite (3 dakika)	Hareket yok	Minimal hareket	1-2 duvara temas	3-4 duvara temas
Tırmanma (1 dakika)	Zayıf tutunma, fare düşer	Tırmanır, ancak tepeye erişemez ve zayıf tutunur	Tepeye kadar tırmanır ancak zayıf tutunur, ya da tepeye kadar tırmanamaz ancak iyi tutunur	Tepeye tırmanır ve iyi tutunur
Denge	Yıkılır	Ayakta durur ancak sallanır	Yürürken sallanır	Kolayca pozisyon değiştirir
Lateral uyarana yanıt	Yanıt yok	Tek taraflı yanıt	İki taraflı zayıf yanıt ya da tek taraflı güçlü yanıt	Güçlü iki taraflı yanıt
Bıyık uyarımı	Yanıt yok	Tek taraflı yanıt	Zayıf tek taraflı yanıt	Güçlü iki taraflı yanıt
Görsel uyarı	Yanıt yok	Tek taraflı yanıt	Zayıf tek taraflı yanıt	Güçlü iki taraflı yanıt
Ön Ayaklar	Ciddi iki taraflı defisit	Ciddi tek taraflı defisit	Minamal defisit (tek taraflı ya da iki taraflı)	Defisit yok
Arka Ayaklar	Ciddi iki taraflı defisit	Ciddi tek taraflı defisit	Minamal defisit (tek taraflı ya da iki taraflı)	Defisit yok

### 3.7 Sakrifikasyon, fiksasyon ve beyinlerin çıkarılması

İşlem sonrası 48. saatte denekler sakrifiye edildi. Yüksek doz kloralhidrat anestezisi altında torakotomi yapılarak kalp ortaya konulduktan sonra sol ventrikülden farenin karaciğeri beyazlaşınca kadar heparinli solüsyon verildi, sonrasında vücudu sertleşinceye kadar %4 paraformaldehit (0,1 mol/L sodyum fosfat tamponu içinde, pH: 7,4) ile damarlar perfüze edilerek doku fiksasyonu yapıldı. Ardından fareler dekapite edilerek beyinleri çıkarıldı (Şekil 8) ve formaldehit solüsyonunda bekletilerek fikse edildi. Fikse edilmiş beyinler oda sıcaklığında muhafaza edildi.



Şekil 8: SAK: subaraknoid kanama oluşturulmuş denekte perfüzyon sonrası görünüm; Sham: Sham grubundaki bir denekte perfüzyon sonrası görünüm(Denekler 48. saatte sakrifiye edilmiştir)



Şekil 9: Beynin koronal kesitleri ile A, B, C, D, E dilimlerine ayrılması



### 3.8 Kesitlerin alınması, immünohistokimyasal ve histopatolojik değerlendirme

Farelerde subaraknoid kanama sonrası hücre hasarının incelenmesi için histopatolojik ve immünohistokimyasal çalışmalar yapıldı. Beyinlerde taraf doğrulaması yapılabilmesi için işlem yapılmayan taraf olan sağ hemisfer çini nürekkebi ile işaretlenip, Bouin'in solüsyonu ile tespit edildi, ayrıca bu bölgeye kesi yapılarak taraf işaretlendi. Tespit edilen beyinler olfaktor bulblardan serebelluma kadar 2 mm'lik 5 eşit koronal dilime ayrıldı (Şekil 9) ve dilimlerden parafin bloklar hazırlandı.

Doku örnekleri takip cihazına alındı. Takip cihazında dehidratasyonu sağlamak için sırayla %70, %80, %90 ve %100'lük alkollerden geçirildi. Şeffaflaştırma için doku örnekleri 2 şer kere bir saat ksilolden geçirildikten sonra parafine alıştırma için 2,5 saat saf parafinde bekletildi. Doku takip cihazından alınan örnekler parafin istasyonunda saf parafine gömülerek parafin bloklar elde edildi. Elde edilen parafin bloklardan 5 mikron kalınlığında kesitler alındı. Hazırlanan kesitler gece boyu 60°C etüvde bırakıldıktan sonra, 20 dakika ksilende tutularak deparafinize edildi. Örnekler dereceli alkol serilerinden (%100, %90, %70 ve %50) geçirilerek rehidrate edildi. Sonrasında kesitlere iNOS, MAP2-TUNEL ikili işaretlemesi ve hematoksilin eozin boyamaları için aşağıda belirtilen protokoller uygulandı. iNOS ve MAP2-TUNEL ikili işaretlemesi için, D diliminin ön kısmından hazırlanan kesitler kullanıldı. Hematoksilin eozin boyaması tüm dilimlerden hazırlanan kesitlerden yapıldı.

#### 3.8.1. İmmünohistokimyasal İşaretlemeler:

**iNOS:** Doku kesitleri deparafinize edildikten sonra "Ultra Streptavidin Detection" Kitinde (Biolegend, SIG-32250) belirtilen talimatlara uygun olarak boyamalar gerçekleştirildi. Doku kesitleri kitin içinde bulunan 1 numaralı blokaj solüsyonu ile 15 dk inkübe edildi. Antijen retrieval için dokular, 30 dk boyunca 85° C sıcaklıkta sodyum sitrat tamponunda ve ardından 15 dk boyunca oda sıcaklığında bekletildi. tris-buffered saline(TBS) tamponu ile yıkandıktan sonra 1:20 oranında dilüe edilen Proteinase K solüsyonu ile oda sıcaklığında 5 dk inkübe edildi. Dokular TBS tamponu ile yıkandıktan sonra 2 numaralı blokaj solüsyonu ile 30dk oda sıcaklığında

inkübe edildi. Ardından 1:50 oranında dilüe edilen iNOS primer antikoru (Abcam, ab15323) ile 4° C de gece boyu bekletildi. Oda sıcaklığına alınan dokular, 1 saat oda sıcaklığında primer antikor ile bloke edildikten sonra, TBS ile yıkandı. Kitin içinde bulunan 4 numaralı bağlama solüsyonu ile oda sıcaklığında 20dk inkübe edilip, TBS tamponu ile yıkandı. Daha sonra 5 numaralı işaretleme solüsyonu ile oda sıcaklığında 90 dk inkübe edilen dokular, TBS ile yıkanıp, diaminobenzidin(DAB) kromojeni ile renk değişimi gerçekleşene kadar (yaklaşık 8 dk) muamele edildi. Distile su ile boyanın fazlası yıkandıktan sonra, hematoksilin çekirdek boyası ile boyanıp, bluing solüsyonu ile renk sabitlemesi yapıldı. Kesitler sırasıyla %95, %100 etanol gradiyetinden geçirilip, ksilen solüsyonunda 10 dakika bekletildikten sonra entellan ile kapatıldı.

**MAP2-TUNEL İkili İşaretlemesi:** Deparafinize ve rehidrate edilen doku kesitleri %3'lük H<sub>2</sub>O<sub>2</sub> solüsyonu ile 10 dk bloke edildi. Dokular PBS tamponu ile yıkandıktan sonra, 1:20 oranında dilüe edilen Proteinaz K solüsyonu ile 20 dk 37° C de inkübe edilip, antijen geri çağırma işlemi yapıldı. phosphate buffered saline (PBS) tamponu ile yıkanan dokular tekrar H<sub>2</sub>O<sub>2</sub> ile 8 dk inkübe edildi. PBS ile yıkanan dokular blokaj solüsyonu (PBS tamponu içinde %10 koyun serumu, %1 bovin serum albümin[BSA]) ile 30 dk oda sıcaklığında bekletildi. Dokular daha sonra TUNEL kiti (Roche, 11684817910) içinde bulunan Terminal deoxynucleotidyl transferase(TdT) enzim solüsyonu (1:30) ile 37 C de 1 saat inkübe edildi. PBS ile yıkama işleminin ardından PBS ile 4 kat dilüe edilen peroxydase(POD) solüsyonu ile 37 C de 30 dk inkübe edildi. Dokular PBS ile yıkandıktan sonra DAB kiti ile yaklaşık 2,5 dk muamele edilen dokularda renk değişiminin oluşması beklendi. TUNEL boyaması tamamlandıktan sonra MAP2 ile işaretleme işlemine geçildi. Dokular PBS ile yıkandıktan sonra önce 85° C sıcaklıktaki sitrat tamponunda 15 dk, ardından oda sıcaklığında 25 dk bekletildi. TBS tamponu ile yıkamanın ardından H<sub>2</sub>O<sub>2</sub> ile 10 dk inkübasyon yapıldı. TBS ile yıkanan dokular, %1 BSA, %10 NGS ile TBS tamponunda hazırlanan blokaj solüsyonu ile oda sıcaklığında 2 saat inkübe edildi. Daha sonra dokular, MAP2 primer antikoru (Abcam, ab5392) ile (1:275) bir gece +4 C sıcaklıkta ve 1 saat oda sıcaklığında inkübe edildi. TBS-T (%0.025 Triton X-100) ile yıkanan dokular, MAP2 sekonder antikoru (Abcam, ab6878) (1:400) ile oda

sıcaklığında 1 saat inkübe edilip, yıkama tamponu ile bağlanmayan antikorların ayrılması için yıkandı. Alkalen fosfataz boyama kiti (Vector, SK-5300) ile yaklaşık 5 dk bekletildikten sonra MAP2 pozitif boyanan hücrelerde mavi renk değişiminin oluşumu beklendi. TBS ile yıkanan dokular, ardında softmount (Wako, 192-16301) kapama solüsyonu ile kapatıldı.

### 3.9 İstatistiksel değerlendirme

Çalışmada elde edilen verilerin değerlendirilmesi için GraphPad Prism 9 for Windows programı kullanıldı. Q-Q (quantile-quantile) plot grafiklerine göre verilerin normal dağıldığı grupların ortalamalarının karşılaştırılmasında tek yönlü varyans analizi (ANOVA, analysis of variances) testi kullanıldı. Tek yönlü ANOVA testi kullanılan analizlerde, varyansların eşitliği Bartlett testi ile kontrol edildi, eşit varyanslara sahip gruplar sıradan tek yönlü ANOVA ile, eşit varyanslara sahip olmayan gruplar Welch ANOVA testi kullanılarak analiz edildi. Sonrasında, gruplar arası ikişerli karşılaştırmalar(post-hoc analizler), sıradan tek yönlü ANOVA kullanılan analizler için Bonferroni düzeltmesi ile, Welch ANOVA kullanılan analizler için Dunnett'in T3 testi ile yapıldı. Verilerin normal dağılmadığı gruplarda ise, ortanca değerler ile Kruskal-Wallis testi yapıldı. Bu şekilde yapılan analizlerde post-hoc karşılaştırmalar, Dunn testi ile yapıldı. Tüm analizlerde  $p < 0,05$  altındaki değerler istatistiksel olarak anlamlı kabul edildi.

## 4. BULGULAR

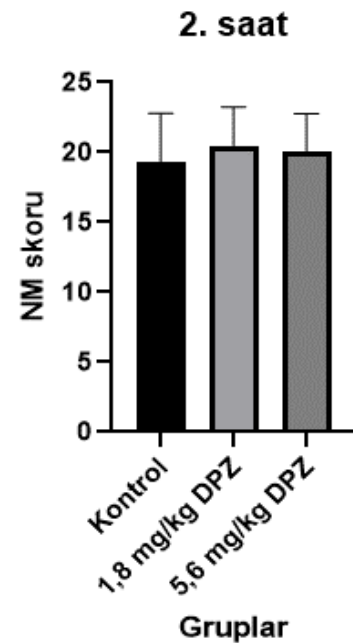
### 4.1. Mortalite verileri

Deneyler sırasında 46 fare kullanıldı. Bu farelerin 4 ü, immünohistokimyasal testlerin optimizasyonu için kullanıldı. 42 fareye işlem yapıldı, farelerin 11 adedi (%26,2) işlem sırasında öldü. İşlemin başarılı olduğu 31 fareden 3 tanesi (%9,7), 2. saatteki ilk doz tedavi sonrası izlemlerinde öldü. Bu 3 farenin 2 tanesi 5,6 mg/kg donepezil uygulanan grupta, 1 tanesi ise sham grubunda yer almaktaydı. İşlem sonrası kaybedilen fareler yerine tekrar deney yapıldı ve sham, kontrol, 1,8 mg/kg ve 5,6

mg/kg donepezil gruplarının her biri için 7 şer fare sakrifiye edilerek immünohistokimyasal boyamalar için kesit alındı.

#### 4.2. Nörolojik Değerlendirme

Oluşturulan modelde, subaraknoid kanama oluşturulan grupların kanama şiddeti açısından denk olduğunu göstermek için, kanama sonrası 2. saat nörolojik muayene (NM) skorları kullanılmıştır. Kontrol grubunun 2. saat ortalama skoru 19,29(standart sapma:3,50), 1,8 mg donepezil ile tedavi edilen grubun ortalama skoru 20,42(standart sapma:2,82), 5,6 mg donepezil ile tedavi edilen grubun ortalama skoru ise 20,00(standart sapma:2,76) olarak hesaplanmıştır. Belirtilen 3 grubun verileri, sıradan tek yönlü varyans analizi ile test edilmiş ve 2. saat nörolojik muayene skorları arasında anlamlı fark görülmemiştir. (Şekil 10, p=0,781)



Şekil 10: 2. saat nörolojik muayene skorları, p:0,781

Tedaviye klinik yanıtı değerlendirmek için, 24. ve 48. saatteki nörolojik değerlendirme skorları ve 48. saat ile 2. saat nörolojik skorları arasındaki fark ( $\Delta$ NS) kullanılmıştır(48. saat nörolojik skorundan 2. saat skoru çıkarılır).

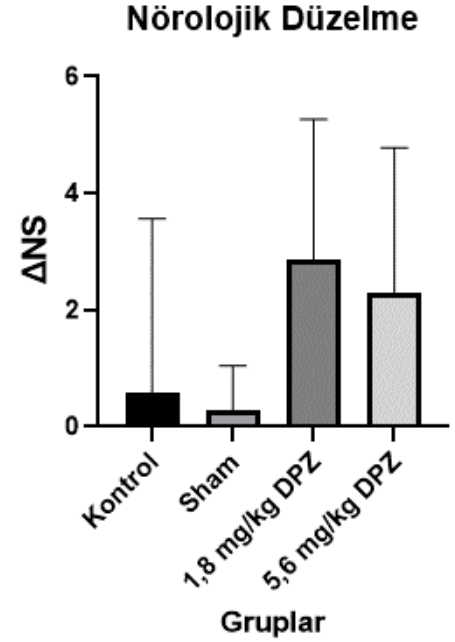
Kontrol grubunun 24. saat ortalama skoru 20,00(standart sapma:3,91), Sham grubunun 23,43(standart sapma:0,79), 1,8 mg donepezil ile tedavi grubunun 23,43(standart sapma:1,13), 5,6 mg donepezil ile tedavi grubunun 22,29(standart sapma:2,50) olarak ölçülmüştür. Gruplar arasındaki karşılaştırmalar Welch ANOVA ile analiz edildiğinde, p=0,180 değeri ile farklar anlamlı kabul edilmemiştir.

Kontrol grubunun 48. saat ortalama skoru 19,86(standart sapma:5,49), Sham grubunun 23,86(standart sapma:0,38), 1,8 mg donepezil ile tedavi grubunun 23,29(standart sapma:1,13), 5,6 mg donepezil ile tedavi grubunun 22,29(standart sapma:1,11) olarak ölçülmüştür. Gruplar arasındaki karşılaştırmalar, verilerin Q-Q

plot grafiđi normal olmayan dađılımı iřaret ettiđi iin Kruskal-Wallis analizi ile test edildiđinde,  $p:0,053$  deđeri ile farklar anlamlı kabul edilmemiřtir.

Kontrol grubunun ( $\Delta NS$ ) ortalaması  $0,57$ (standart sapma: $2,99$ ), Sham grubunun  $0,29$ (standart sapma: $0,76$ ),  $1,8$  mg donepezil ile tedavi grubunun  $2,86$ (standart sapma: $2,41$ ),  $5,6$  mg donepezil ile tedavi grubunun  $2,29$ (standart sapma: $2,50$ ) olarak lülmüřtür. Gruplar arasındaki karřılařtırmalar Welch ANOVA kullanılarak deđerlendirildiđinde,  $p=0,068$  deđereri ile farklar anlamlı kabul edilmemiřtir (řekil 11).

Nrolojik muayene verileri, subaraknoid kanama grupları arasında kanama řiddeti aısından anlamlı fark olmadıđını gsterdi. Nrolojik muayenedeki tedavi etkinliđi lütü verilerinin analizi ise, tedavi grupları ile kontrol grubu arasında anlamlı fark gstermedi.

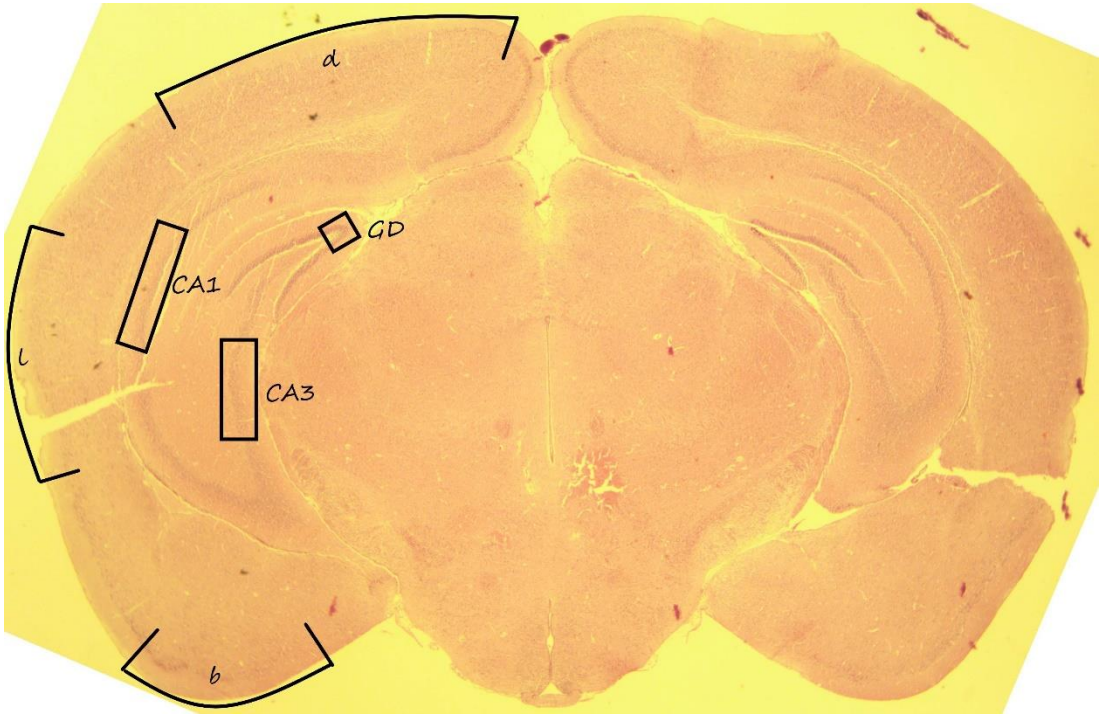


řekil 11: Nrolojik dzelme( $\Delta NS$ ) puanları,  $p=0,068$  ile anlamsız farklar

### 4.3. İmmünohistokimyasal deđerlendirme

Subaraknoid kanama oluřturulduktan 48 saat sonra sakrifiye edilen farelerin beyin dokularından alınan kesitlere, iNOS ve TUNEL/MAP2 immünohistokimyasal boyamaları uygulandı. Tm farelerden, her hemisferin 3 kortikal blgesinden(dorsal:d, lateral:l, bazal:b) ve hipokampsn cornu ammonis (CA)

bölgesinin 1.(CA1) ve 3.(CA3) kısmı ile dentat girus(GD) bölgesinden olmak üzere fare başına 40X büyütmede 12 görüntü alınarak incelendi (Şekil 12).



Şekil 12: Mikroskop görüntülerinin alındığı beyin bölgeleri. d: dorsal, l: lateral, b: bazal, CA1: cornu ammonis1, CA3: cornu ammonis3, GD: dentat girus.

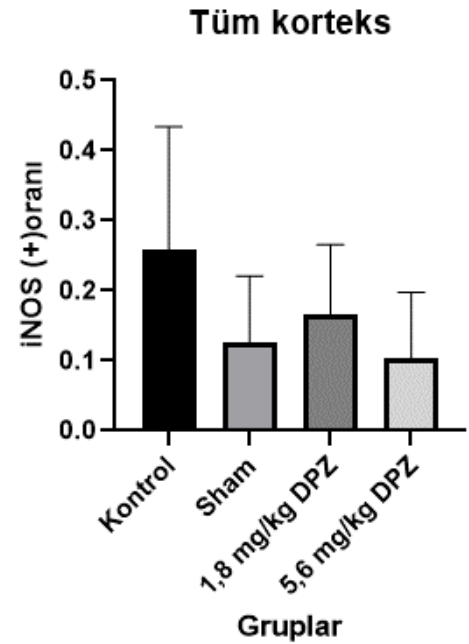
iNOS boyaması için, incelenen bölgedeki tüm hücreler iNOS(+) ya da iNOS(-) olarak işaretlendi ve analizlerde veri olarak iNOS(+) hücrelerin sayılan tüm hücrelere oranı kullanıldı. TUNEL/MAP2 ikili işaretlemesi için, incelenen bölgelerdeki tüm hücreler TUNEL, MAP2 ve TUNEL/MAP2 çift boyanma özelliklerine göre (+) ve (-) olarak işaretlendi. Kortikal bölgelerden alınan görüntülerde, nöron apoptoz göstergesi olarak TUNEL ve MAP2 boyanan hücrelerin (tm) tüm MAP2 boyanan hücrelere(m) oranı(tm/m) kullanıldı. Ayrıca kortikal bölgelerde, hücre hasarı göstergesi olarak TUNEL(+) hücrelerin(t) sayılan tüm hücrelere(toplam) oranı(t/toplam) kullanıldı. Hipokampal görüntülerde ise, CA1 ve CA3 bölümlerinin çok yüksek oranda nöron gövdesi içeren ve buna göre adlandırılan stratum pyramidale kısmı ile dentat girusun aynı şekilde yüksek nöron oranına sahip bölümü olan stratum granulare kısmındaki hücrelerin, TUNEL(+) olanlarının tüm hücrelere oranı(t/toplam), hasar göstergesi olarak kullanıldı. Ancak, hipokampal görüntülerde bazı kanama gruplarının bazı alanlarındaki şiddetli MAP2 kaybı, nöron

sayısını göstermede yetersiz kalarak yanıltıcı sonuçlar elde edilmesine neden olacağı için, tm/m oranı nöron apoptozu işareti olarak kullanılmadı.

#### 4.3.1. iNOS boyaması

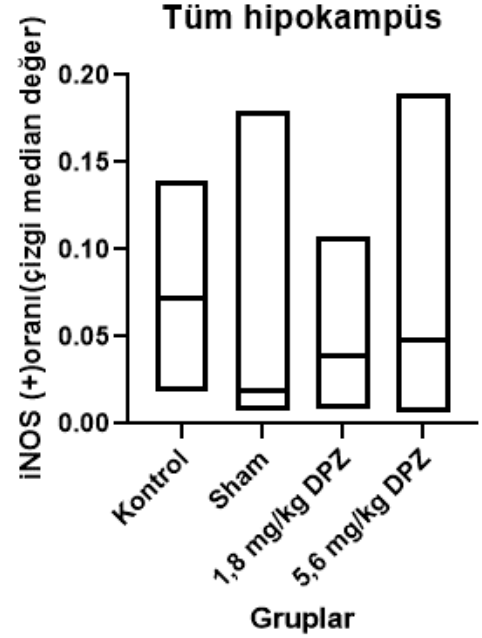
Yukarıda tarif edilen şekilde iNOS antikoruna ile boyanan kesitlerde, çekirdekler hematoksinle boyanarak mavi renk alırken, iNOS (+) hücreler sitoplazmalarındaki koyu kahverengi renk ile tespit edildi. Kontrol, sham, 1,8 mg/kg donepezil(T1,8) ve 5,6 mg/kg donepezil(T5,6) grubunda, sağ ve sol hemisferde ayrı ayrı dorsal(d), lateral(l), bazal(b) korteks kısımları ile CA1, CA3 ve dentat girus(gd) bölgelerinden, ve hipokampus ile korteks verilerinin ortalaması alınarak elde edilen veriler ile iNOS (+) hücre oranları karşılaştırıldı. Elde edilen veriler gruplar arasında karşılaştırıldığında, istatistiksel olarak anlamlı farka ulaşamadı.

Kontrol grubunun kortikal pozitiflik oranı 0,259(standart sapma:0,175), sham grubunun kortikal pozitiflik oranı 0,126(standart sapma:0,095), 1,8 mg donepezil ile tedavi edilen grubun kortikal pozitiflik oranı 0,166 (standart sapma:0,099) 5,6 mg donepezil ile tedavi edilen grubun kortikal pozitiflik oranı 0,103(standart sapma:0,094) olarak ölçüldü, gruplar arasındaki fark, sıradan tek yönlü ANOVA testi ile değerlendirildi ve p:0,105 ile anlamsız kabul edildi(Şekil 13).



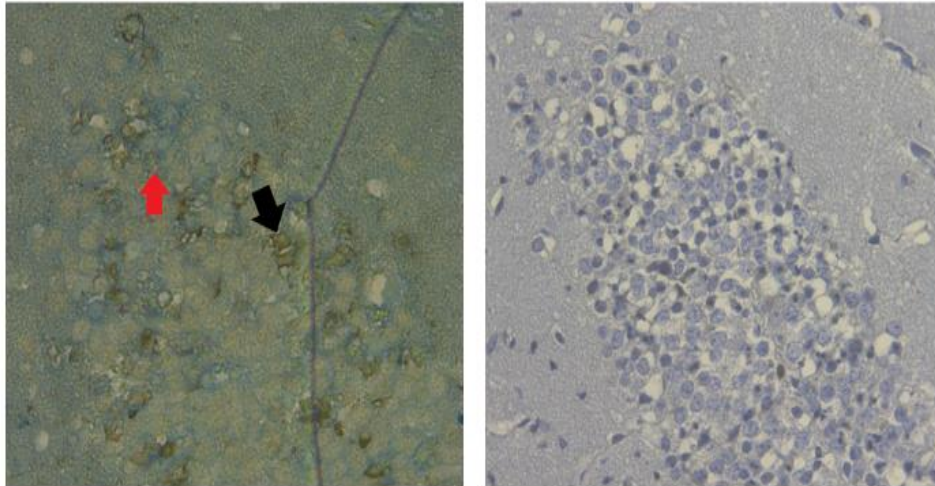
Şekil 13: Kortekste iNOS(+) hücre oranlarının ortalamaları, p:0,105 ile anlamsız farklar

Kontrol grubunun hipokampal pozitiflik oranı median değeri 0,072(minimum:0,018, maksimum:0,140), sham grubunun hipokampal pozitiflik oranı median değeri 0,047(minimum:0,007, maksimum:0,018), 1,8 mg donepezil ile tedavi edilen grubun hipokampal pozitiflik oranı median değeri 0,039(minimum:0,008, maksimum:0,107) 5,6 mg donepezil ile tedavi edilen grubun hipokampal pozitiflik oranı median değeri 0,048(minimum:0,006, maksimum:0,189) olarak ölçüldü, gruplar arasındaki fark, tek yönlü Kruskal Wallis testi ile değerlendirildi ve p:0,403 ile anlamsız kabul edildi(Şekil 14).



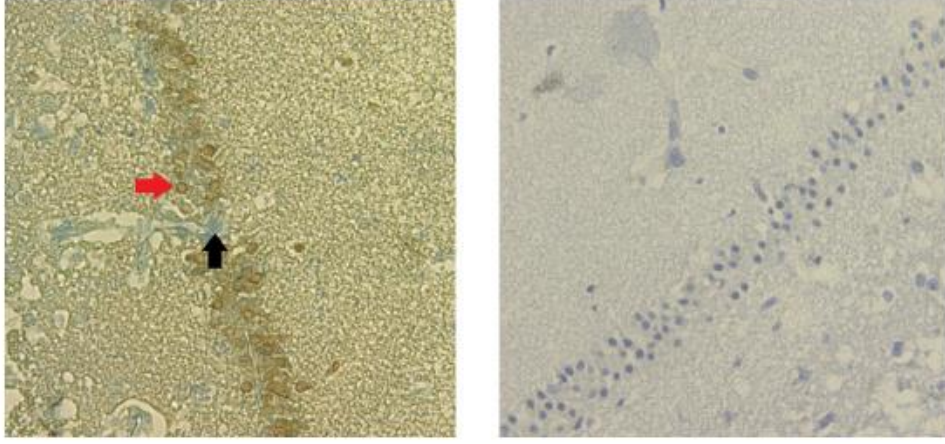
Şekil 14: Hipokampus iNOS (+) oranı grafiği(çubukların içindeki çizgi median değerleri gösteriyor, Kruskal-Wallis analizi ile p:0,403)

iNOS boyaması ile elde edilen görüntülerde, hipokampüste morfolojik olarak çok sayıda TUNEL (+) piknotik hücre görünen bazı bölgelerde minimal iNOS boyaması olduğu görüldü. (Şekil 15 ve 16). Bu durum, iNOS boyamasının hasarı göstermedeki yetersizliği olarak yorumlandı. Şekil 17 de ise, farklı bölge ve gruplardan iNOS boyama örnekleri gösterilmiştir.

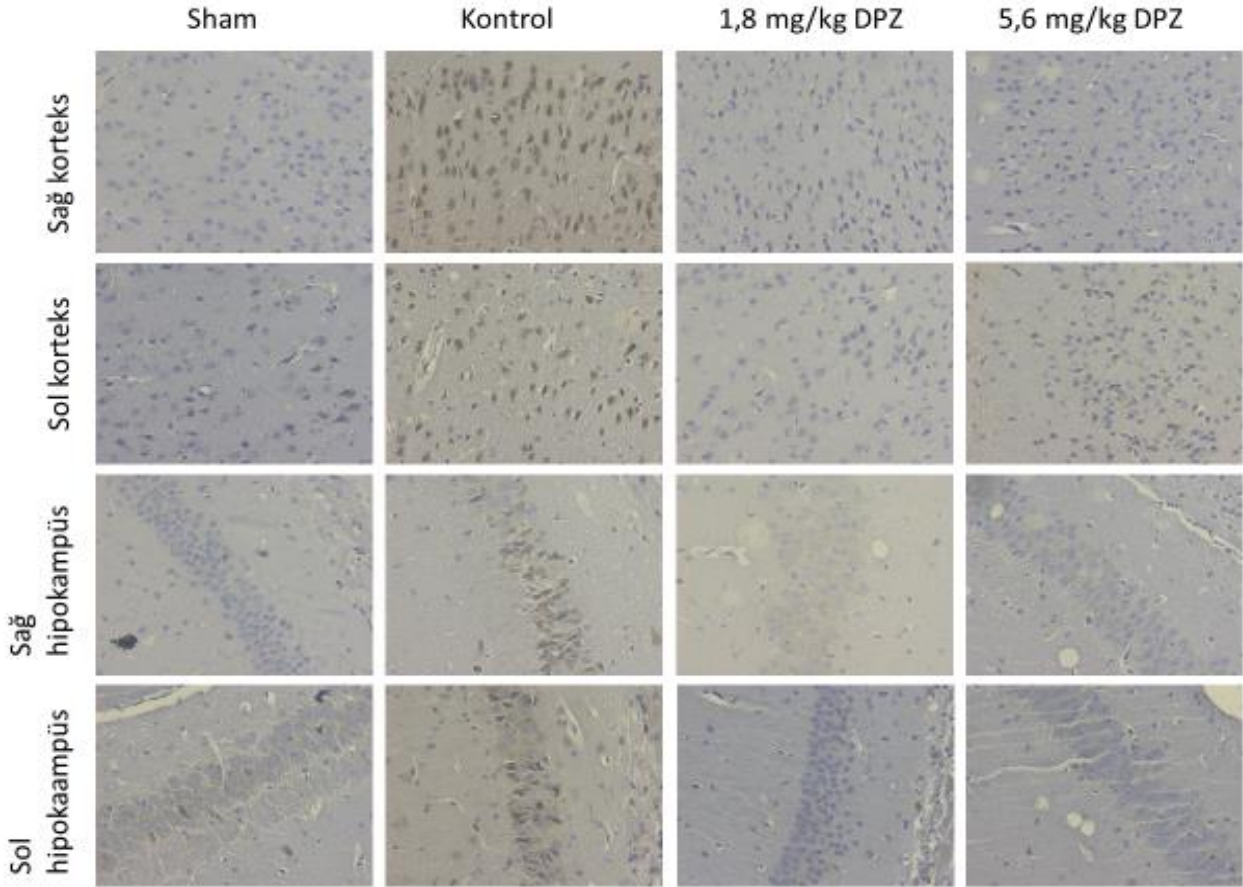


Şekil 15: Solda: Kontrol grubundaki bir denneğin TUNEL/MAP2 ile işaretlenmiş kesitinin sol dentat girustan alınan görüntüsü. Siyah ok: MAP2(-) ancak yoğun bir şekilde TUNEL(+) boyanan hücre. Kırmızı ok: MAP2 ve TUNEL(+) boyanan hücre. Sağda: Aynı denneğin aynı bölgesinden alınan başka bir kesitin, iNOS işaretlemesi ile boyanmış dentat girus görüntüsü. Normal morfolojideki büyük çekirdekli granüler hücrelerin yanında, bol miktarda küçük çekirdekli, piknotik hücreler görünmesine rağmen, nadir iNOS boyanması mevcut. Bu görüntünün değerlendirilmesinde, sadece 3 hücre iNOS(+) olarak kabul edilmiş.





Şekil 16: Şekil 22 deki karşılaştırmanın benzeri, 1,8 mg/kg donepezil tedavi grubunun sol CA1 segmentinde yapıldı. **Solda:** TUNEL/MAP2 ile işaretlenmiş kesitten alınan görüntü. Kırmızı ok: Yoğun olarak TUNEL(+) boyanan hücre. Siyah ok: görüntülenen bölümde MAP2(+) ancak TUNEL(-) nadir hücrelerden biri. **Sağda:** Aynı deneğin aynı bölgesinden alınan başka bir kesitin iNOS işaretli kesiti. Hücrelerin büyük bölümü piknotik görünmesine rağmen, çok düşük oranda iNOS(+) hücre mevcut (Bu bölgenin TUNEL(+) lik oranı %85, iNOS(+) lik oranı %2 olarak ölçülmüş).

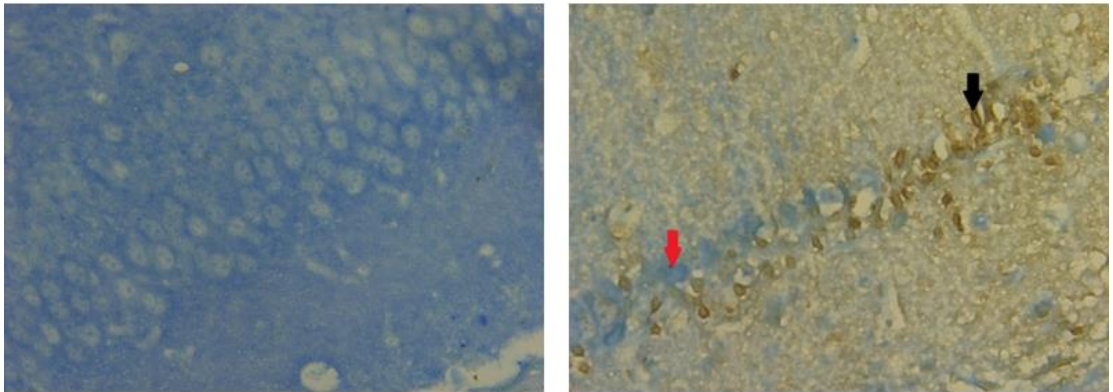


Şekil 17: iNOS preparat örnekleri

### 4.3.2. TUNEL/MAP2 boyaması

Kesitler yukarıda tarif edilen şekilde “Terminal deoxynucleotidyl transferase dUTP nick end labeling” (TUNEL) ve “Microtubule associated protein-2” (MAP2) antikoları ile boyandı. TUNEL antikoları, apoptotik çekirdeklerdeki DNA fragmanları ile etkileşime girer. MAP2 ise, nöron spesifik bir protein olup, sitoplazmada bulunur. TUNEL(+) hücre çekirdekleri kahverengi boyanırken, MAP2(+) hücre sitoplazmaları mavi renkte boyandı. Buna göre değerlendirilen kesitlerde, TUNEL(+), MAP2(+) ve hem TUNEL hem MAP2(+) boyanan hücreler işaretlendi. Bu hücreler, sırası ile t, m ve tm kısaltmaları ile gösterildi.

Hedef nöron hasarını göstermek olduğu için, hipokampus görüntülerinde baskın olarak nöron gövdesi içerdiği bilinen (ve buna göre isimlendirilen) stratum pyramidale (CA1 ve CA3 segmenti için) ve stratum granulare (dentat girus için) hedeflendi. Bu bölgelerde, sham grubu deneklerde yaygın MAP2 boyanması tespit edildi. Ancak, subaraknoid kanama yapılan gruplardaki bazı deneklerin hipokampus görüntülerinde, MAP2 boyanmayan ve sadece TUNEL(+) boyanan hücrelerin baskın olduğu bölümler tespit edildi (Şekil 18). Normal stratum pyramidale yapısına uymayan bu yapılar, apoptoz sonrası MAP2 boyanmasını kaybeden piknotik nöronlar olarak yorumlandı. Kortekste nöron hasarını göstermek için kullanılan TUNEL/MAP2

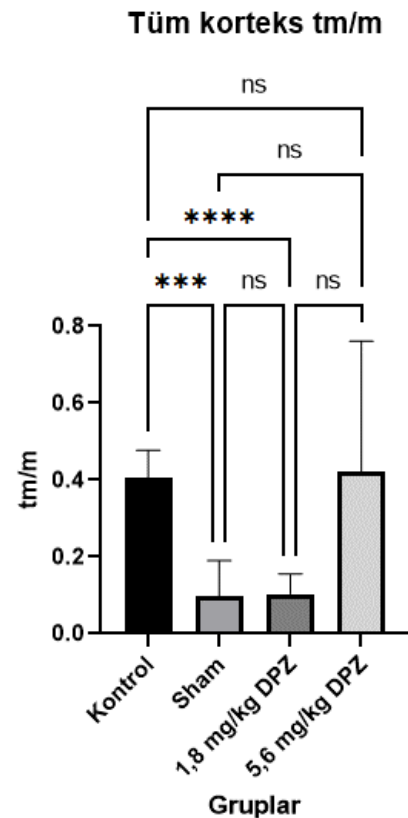


Şekil 18: Solda: Sham grubundan hipokampus kesiti görüntüsü. Sağda: Kontrol grubundan CA1 bölgesini gösteren fotoğraf. Kırmızı ok: MAP2 boyanan nöron, Siyah ok: TUNEL boyanan piknotik nöron

boyanan hücrelerin MAP2 boyanan hücrelere oranı (tm/m) verisinin, düşük MAP2 boyanma yüzdesi nedeniyle bu bölgelerdeki nöron kaybını göstermedeki yetersizliğinden etkilenmemek için, hipokampus görüntülerinde TUNEL (+) hücrelerin toplam sayılan hücre sayısına oranı (t/t+m-tm ya da t/toplam), nöron hasarı göstergesi olarak kullanıldı, tm/m kullanılmadı.

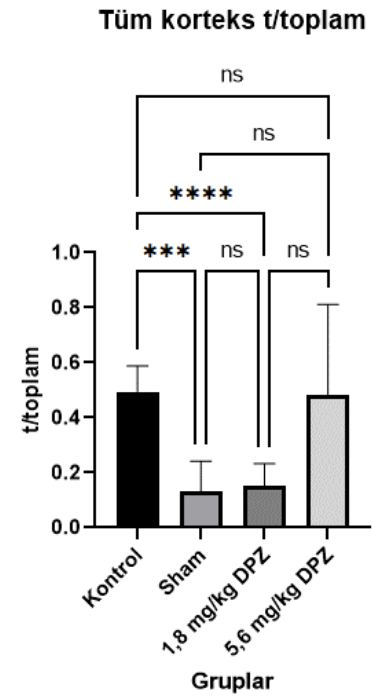
Korteksteki nöron hasarını göstermek için kullanılan tm/m ve t/toplam oranı, sağ ve sol hemisferlerin, dorsal (d), lateral (l), bazal (b) kısımlarında hesaplandı. Ayrıca, sağ ve sol hemisferler için 3 değerın ortalaması alınarak her kesit için sağ korteks, sol korteks ve heri iki korteksin ortalaması ile tüm korteks oranları hesaplandı. Kontrol, sham, 1,8 mg/kg donepezil ve 5,6 mg/kg donepezil grupları arasında bu veriler karşılaştırıldı. Gruplar arası karşılaştırmaların istatistik analizi sonucunda,  $p < 0,05$  değeri için kortikal görüntülerde elde edilen tüm veriler için istatistiksel olarak anlamlı fark tespit edildi. Post-hoc karşılaştırmalarda, tm/m değeri için sağ bazal korteks dışındaki tüm bölümlerde, kontrol ve sham grupları arasında ve kontrol ve 1,8 mg/kg donepezil grupları arasında istatistiksel anlamlı fark olduğu görüldü. Sağ bazal korteks için ise post-hoc analiz, farkın hangi gruplar arasında olduğunu belirleyemedi. t/toplam oranı için, istatistik analiz sonucu tüm verilerde gruplar arası anlamlı farklar tespit edildi. Post-hoc ikili karşılaştırmalarda, tüm bölgelerde kontrol ile sham grupları arasında ve kontrol ile 1,8 mg/kg donepezil grupları arasında istatistiksel anlamlı fark olduğu görüldü.

Tüm korteksteki tm/m oranının karşılaştırmasında kontrol grubunun ortalama oranı 0,407(standart sapma:0,072), sham grubunun ortalama oranı 0,098(standart sapma:0,092), 1,8 mg/kg donepezil grubunun ortalama oranı 0,103(standart sapma:0,053), 5,6 mg/kg donepezil grubunun ortalama oranı 0,421(0,340) olarak bulundu. Welch ANOVA analizi sonucunda  $p < 0,0001$  olarak bulundu, Dunnett'in T3 testi ile post-hoc ikili karşılaştırmalar yapıldı ve kontrol-sham grupları arasındaki farkın  $p < 0,0001$ , kontrol-T1,8 grubu arasındaki farkın  $p < 0,0001$  değerleri ile istatistiksel olarak anlamlı olduğu tespit edildi(Şekil 19).

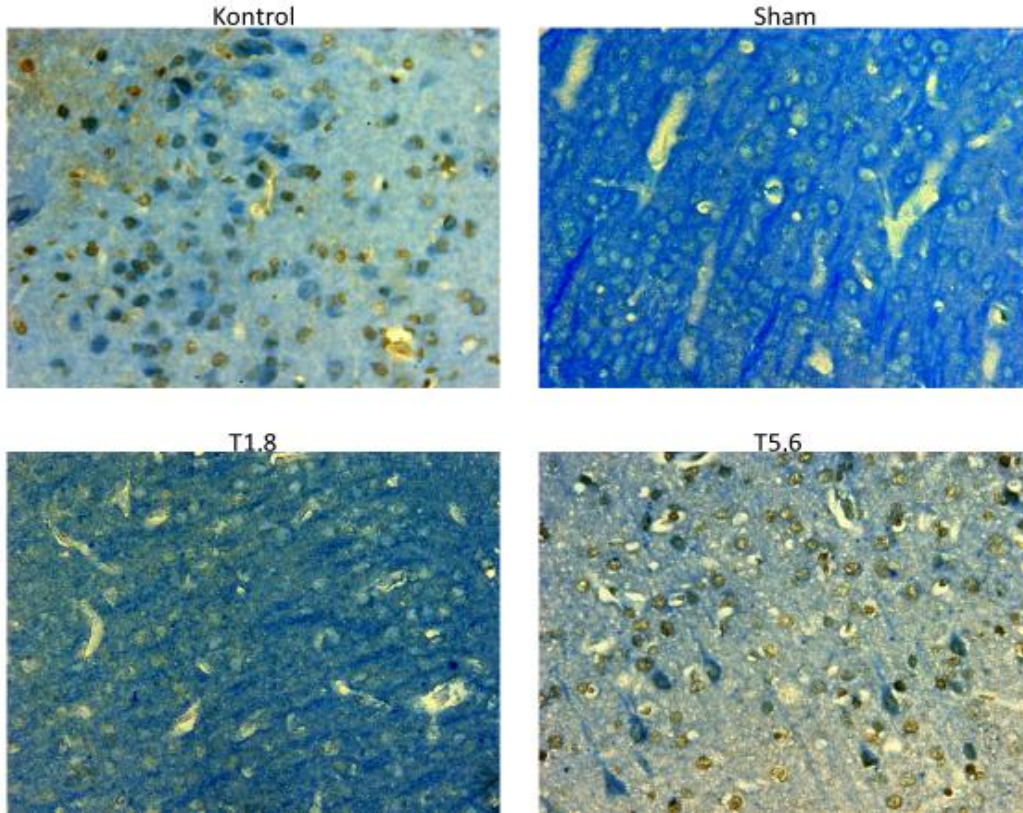


Şekil 19: Tüm korteks bölümlerinde gruplar arası tm/m oranını karşılaştıran grafik. \* sayıları, farkın anlamlılık derecesi ile orantılıdır. ns:non significant

Tüm korteksteki t/t+m-tm (t/toplam) oranının karşılaştırmasında kontrol grubunun ortalama oranı 0,495(standart sapma:0,093), sham grubunun ortalama oranı 0,130(standart sapma:0,112), 1,8 mg/kg donepezil grubunun ortalama oranı 0,153(standart sapma:0,080), 5,6 mg/kg donepezil grubunun ortalama oranı 0,483(standart sapma:0,329) olarak bulundu. Welch ANOVA analizi sonucunda  $p<0,0001$  olarak bulundu. Dunnett'in T3 testi ile post-hoc ikili karşılaştırmalar yapıldı ve kontrol-sham grupları arasındaki farkın  $p:0,0001$ , kontrol-T1,8 grubu arasındaki farkın  $p<0,0001$  değerleri ile istatistiksel olarak anlamlı olduğu tespit edildi(Şekil 20, Şekil 21).



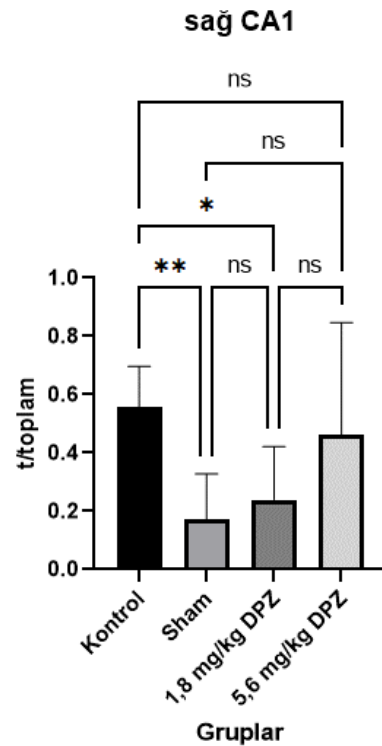
Şekil 20: Tüm korteks bölümlerinde gruplar arası t/toplam oranını karşılaştıran grafik



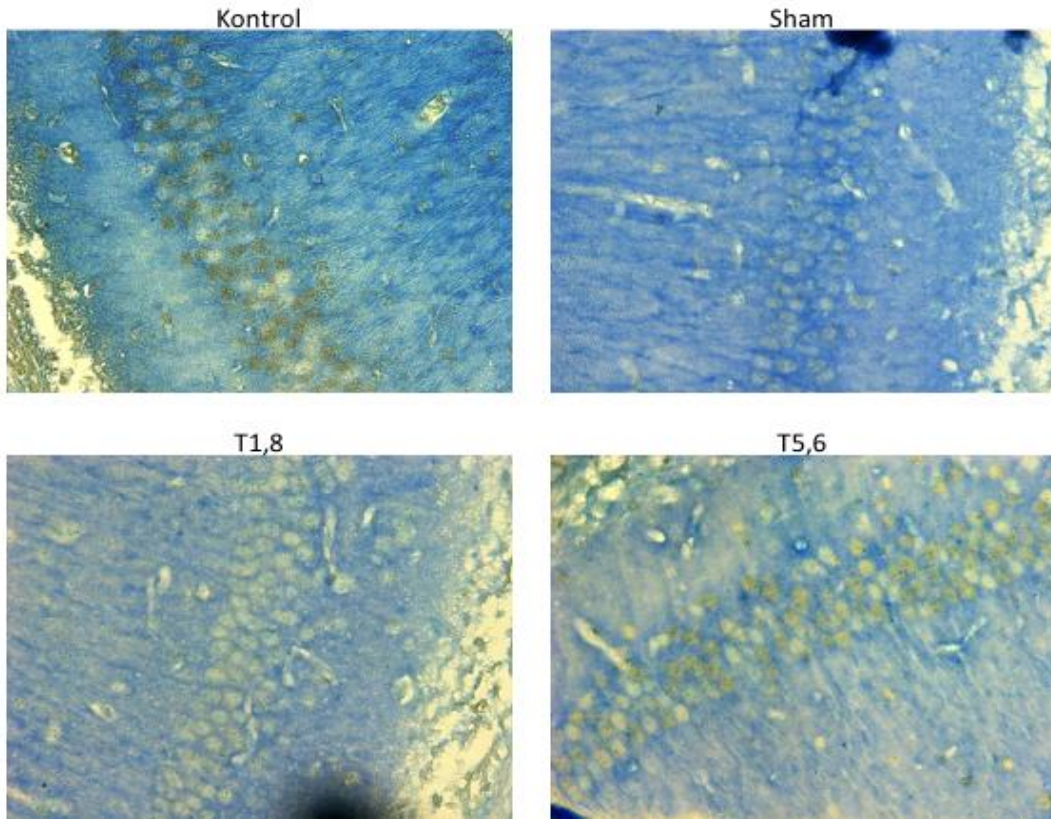
Şekil 21: Kontrol, sham, 1,8mg/kg donepezil ve 5,6 mg/kg donepezil gruplarındaki deneklerin TUNEL/MAP2 ile boyanan kesitlerinin kortikal bölümlerinden alınan görüntüleri

Hipokampüsteki nöron hasarını göstermek için kullanılan t/t+m-tm(t/toplam) oranı, sağ ve sol hipokampusların, CA1, CA3 ve dentat girus(gd) kısımlarında stratum pyramidale ve stratum granulosum bölümünde hesaplandı. Ayrıca, sağ ve sol hipokampus için 3 değerın ortalaması alınarak her kesit için sağ hipokampus, sol hipokampus ve iki bölümün ortalaması ile tüm hipokampus oranları hesaplandı. Kontrol, sham, 1,8 mg/kg donepezil ve 5,6 mg/kg donepezil grupları arasında bu veriler karşılaştırıldı. İstatistik analiz sonucu,  $p < 0,05$  değeri için hipokampal görüntülerde post-hoc analiz sonucu tedavi grupları ile kontrol grubu arasındaki tek anlamlı fark, sağ CA1 bölgesinde 1,8 mg/kg donepezil grubu ile kontrol grubu arasında tespit edildi. Bunun yanında, sağ CA1, sağ CA3, sağ dentat girus, sağ hipokampus ve tüm hipokampus değerleri için, post-hoc karşılaştırmalarda sadece kontrol ve sham grupları arasında anlamlı fark tespit edildi.

Sağ CA1 deki t/toplam (TUNEL(+)/toplam hücre) oranları için grupların karşılaştırmasında kontrol grubunun ortalama oranı 0,558(standart sapma:0,137), sham grubunun ortalama oranı 0,171(standart sapma:0,157), 1,8 mg/kg donepezil grubunun ortalama oranı 0,240(standart sapma:0,181), 5,6 mg/kg donepezil grubunun ortalama oranı 0,463(standart sapma:0,384) olarak tespit edildi, Welch ANOVA ile p değeri 0,0023 olarak bulundu. Post-hoc karşılaştırmalarda Dunnett'in T3 testi uygulandı, kontrol-sham grupları arasında  $p:0,0022$  değeri ile, kontrol-1,8 mg/kg donepezil grupları arasında  $p:0,0199$  değeri ile anlamlı fark tespit edildi(Şekil 22, Şekil 23).



Şekil 22: Sağ CA1 bölümü için gruplar arası t/toplam oranlarını karşılaştıran grafik



Şekil 23: Kontrol, sham, 1,8mg/kg donepezil(T1,8) ve 5,6 mg/kg donepezil(T5,6) gruplarındaki deneklerin TUNEL/MAP2 ile boyanan kesitlerin CA1 bölümünden alınan görüntüleri

## 5. SONUÇLAR

1. Subaraknoid kanama yapılan gruplar arasındaki subaraknoid kanama şiddetlerinin benzerliği, 2. saat nörolojik skorları kullanılarak test edilmiştir. Gruplar arasında nörolojik skorlar açısından anlamlı fark bulunmamıştır.

2. Tedavinin nörolojik skorlara etkisi, tedavi grupları ile kontrol grubu arasında, 24. saat ve 48. saat nörolojik skorları ve 2. saat ile 48. saat nörolojik skorları arasındaki düzelleme değerleri kullanılarak araştırılmıştır. Grupların ortalama puanları arasında, 1,8 mg/kg donepezil grubu en yüksek değere sahip olmasına rağmen, istatistiksel testler sonucu p:0,180, p:0,053 ve p:0,068 değerleri ile fark anlamlı kabul edilmemiştir.

3. TUNEL/MAP2 çift işaretlemesi, apoptoz göstergesi olarak kullanıldı. MAP2 boyanan hücrelerin TUNEL boyanma oranı (tm/m), kortekste nöronal apoptoz göstergesi olarak kabul edildi. Analizler, kortekste subaraknoid kanamanın nöronal apoptozu artırdığını ve 1,8 mg/kg donepezil tedavisinin bu apoptozu azalttığını

gösterdi. Toplam apoptoz göstergesi olarak kabul edilen t/total oranı için yapılan analizler sonucu ise, subaraknoid kanamanın genel apoptoz miktarını da artırdığını ve 1,8 mg/kg donepezil tedavisinin bu oranı da azalttığını gösterdi.

Hipokampal kesitlerde, MAP2 kaybı nedeniyle TUNEL(+) hücreler tüm hücrelere oranlanarak veriler elde edildi. Analizler, hipokampüste de subaraknoid kanamanın apoptozu artırdığını gösterdi. Genel olarak apoptoz oranları açısından 1,8 mg/kg donepezil grubu, kontrol grubundan düşük değerlere sahip olsa da, sadece işlem yapılmayan taraftaki(sağ) hemisferin CA1 segmentinde apoptozu istatistiksel olarak anlamlı derecede azalttığı tespit edildi. Bu sonuç, subaraknoid kanamanın oluşturduğu hipokampal hasarın, donepezil tarafından kortekstekine oranla daha zayıf şekilde azaltıldığı şeklinde yorumlandı.

5,6 mg/kg donepezil dozu grubunun apoptoz oranı, hipokampal ve kortikal bölgelerde kontrol grubuna yakın olsa da, ikili karşılaştırmaların istatistiksel analizi, diğer gruplar ile apoptoz oranı açısından fark göstermedi. 1,8 mg/kg donepezil grubunun sağladığı faydanın 5,6 mg/kg donepezil grubunda sağlanmaması, yüksek dozda donepezilin olumsuz etkilerinin olabileceği şeklinde yorumlandı.

4. iNOS boyaması ile uygulanan kesitlerin analizinde, kontrol grubu ortalamaları diğerlerine göre yüksek olmasına rağmen, farklar istatistiksel olarak anlamlı bulunmadı. Bu veriler TUNEL/MAP2 testinin sonuçları ile karşılaştırıldığında, iNOS boyamasının subaraknoid kanamadaki hasarı gösterme açısından TUNEL/MAP2 çift işaretlemesinden daha az değerli olduğu şeklinde yorumlandı.

## 6. TARTIŞMA

Subaraknoid kanamayı deney hayvanlarında simüle etmek için kullanılan filaman perforasyon modelinin sisternal injeksiyon modellerine göre anevrizmal kanamayı daha iyi simüle ettiği düşünülmektedir [197]. Ancak, kanama anında kanama şiddetini ölçen etkili bir yöntem yoktur. Erken dönemde sakrifiye edilerek perfüze edilen deneklerde sisternal kan miktarını skorlayarak kanama şiddeti gösterilebilse bile [198], çalışmada elde ettiğimiz beyinlerin sisternlerindeki bu kanın, kanama anından 48 saat geçmiş olması sonucu büyük ölçüde yıkanması nedeniyle

benzer bir değerlendirmenin mümkün olmadığı görüldü. Deneyler öncesi öngörülmüş olan bu problem nedeniyle, gruplar arasındaki subaraknoid kanama şiddetinin benzerliği, kanama şiddeti ile ilişkisi gösterildiği için [198] erken nörolojik skorlama ile yapıldı. Subaraknoid kanama yapılan gruplar arasında 2. saatteki nörolojik muayene ile yapılan analizde, gruplar arasında anlamlı fark bulunmadı ve bu, kanama şiddetlerinin eşit olduğu şeklinde yorumlandı. Ancak, kullanılan nörolojik skorlama sistemi ile yapılan istatistik analiz, 2 saatte sham grubu ile kontrol grubu arasındaki kanama şiddetini de tespit edemedi. Bunun nedenini araştırmak için deneklerin nörolojik skorlamaları incelendiğinde, bir deneğinki dışında (tek bir arka ekstremitede hafif defisit, 1 puan azaltılır) hiçbir skorlamada ekstremitede defisiti saptanmadığı görüldü. Bu durum, fare serbestçe dolaşırken ekstremitelerinin gözlenerek defisitlerin tespit edilmesi ile karar verilen bu alt testlerin, çalışmada toplan nörolojik skoru etkilemede diğer alt testlere göre yetersiz kaldığı şeklinde yorumlandı. Gözlemcinin defisitleri tespit etmedeki tecrübesizliği ile de açıklanabilecek bu sonuçtan kaçınmak için, ekstremitede defisitlerini değerlendirmede daha objektif bir test yöntemi kullanılması ya da bu alt testlerin değiştirilmesi geçerli bir çözüm olabilir. 24. saat, 48. saat nörolojik skorları ve 2-48. saatler arası değişen skorların farkları,  $p:0,180$ ,  $p:0,053$  ve  $p:0,068$  değerleri ile anlamlı kabul edilmemiş olup, skorlama sisteminin bahsedilen şekilde farklı yapılması, gruplar arası nörolojik skor farklarını  $n=7$  sayısı ile de gösterebilir.

Çalışmada, iNOS boyaması ile elde edilen verilerin karşılaştırılmasında anlamlı sonuca ulaşılmamıştır. Bunun nedeni araştırıldığında, hipokampüste morfolojik olarak çok sayıda TUNEL(+) piknotik hücre görünen bazı bölgelerde iNOS boyamasının minimal olduğu tespit edilmiştir (bkz. Şekil 15 ve 16). iNOS'un inflamasyon esnasındaki glial hücrelerde aktive olduğu [199] göz önüne alınırsa, bu durum, deneğin o bölgedeki inflamasyonun iNOS aktivasyonu aşamasının bitmiş olduğu bir anda sakrifiye edilmesi ile açıklanabilir.

Glutamat eksitotoksitesini hedef alan ve önceki bölümlerde bahsedilen birçok çalışmadaki gibi, bizim çalışmamızda da hücre hasarının azaldığı tespit edildi. TUNEL/MAP2 çift boyama tekniği, floresan işaretleyicilere gerek kalmadan TUNEL ile işaretli hücrenin nöron olup olmadığının tespit edilmesini sağladı. Ancak, iki farklı antikor ile işaretli hücrelerde renklerin ayırt edilmesinde ve nöronların birbirine çok



yakın olduđu hipokampüste sitoplazma MAP2 boyanmasının hangi hücreden kaynaklandığının anlaşılmasında zaman zaman zorlanıldı.

Çalışma, donepezilin subaraknoid kanamadaki etkisini araştıran ilk çalışmadır. İnsandaki yan etkileri, demans tedavisinde uzun zamandır kullanılan bir ilaç olması nedeniyle iyi tanınan ve iyi tolere edildiği bilinen bir etkindir. Bu özelliği, yan etkileri nedeniyle klinik çalışmaları sonlandırılan glutamat antagonistlerine bir avantaj olarak düşünülebilir.

İskemik inme modelinde denenen donepezilin, inme anından önce uygulanmaya başlandığında daha etkili olduğunu gösteren çalışmalar mevcuttur [200]. Bu durum, kısa süreli NMDA reseptörü uyarımının dahi apoptoz ile sonuçlanabilmesi ve donepezil etkinliğinin başlamasındaki gecikme sırasında kaspazların aktivasyonunun çoktan başlamış olması ile açıklanabilir [133, 149, 150]. İnme ve travmada, hastaların bir sağlık kuruluşuna getirilmesi ve değerlendirilmesinde kaybedilen süre, donepezilin bu patolojilerin tedavisinde kullanımını etkisiz hale getirebilir. Ancak, subaraknoid kanamada kanama anından sonraki haftalar boyunca, pıhtının çözülmesi, vazospazm, nöbet ve hidrosefali gibi etkenler hasar vermeye devam etmektedir. Tek şikayeti şiddetli baş ağrısı olan, bir süre stabil takip edilen ancak takibinde vazospazm gelişerek ciddi nörolojik defisit oluşan, morbidite ve hatta mortalite ile sonuçlanan hastalar ile karşılaşmak sıradışı değildir. Subaraknoid kanama anı önceden öngörülemes olsa da, kanama sonrası hasar gelişmesi öngörülebilir. Donepezil, subaraknoid kanamalı hastalarda, kanama anındaki intrakranial basınç artışı ve akut vazospazm gibi çok erken beyin hasarı mekanizmaları dışında, hasarlayıcı mekanizmaların büyük bir kısmı oluşmadan önce hastalara verilebilir. Bu nedenle, özellikle inme modellerinde, klinikteki imkanların aksine patolojiden önce denenen ve daha etkili olduğu görülen donepezilin subaraknoid kanamada kullanımında sağlanabilecek fayda daha yüksek olabilir.

Epilepsi modelinde 5,6 mg/kg dozunda denenen donepezilin nöroprotektif olduğu gösterilmişti [22]. Ancak bizim çalışmamızda, 1,8 mg/kg donepezil kullanılan tedavi grubunda görülen fayda, 5,6 mg/kg dozunda görülmedi. Yüksek doz donepezil grubu verilerinin, 1,8 mg/kg grubu ile benzer olması, ilacın subaraknoid kanamada hasarlayıcı bir mekanizmayı da tetiklemesi ile ilgili olabilir. Her ne kadar kalsiyum giriş yolunun, hücre hasarı oluşup oluşmamasında etkili olduğu gösterilmiş olsa da

[136],  $\alpha 7$  nikotinik asetilkolin reseptörü aktivasyonu ile hücre içine giren  $Ca^{2+}$  un apoptotik mekanizmaları aktive etmesi imkan dahilindedir. Nitekim, aralarında donepezilin de bulunduğu nöroaktif birçok ilacın epilepsi riskini artırdığı gözlenmiştir [201].

Asetilkolin miktarının artışının nöroprotektif olduğuna yönelik çalışmalar olsa da, bu hipotez ile çelişen kanıtlar da mevcuttur. NMDA antagonizması kaynaklı nörotoksisitenin antikolinergik ajanlar ile azaltılabilmesi [202], asetilkolinin nörotoksik etkileri de olabileceğinin bir işaretidir.

## 7. SONUÇ VE ÖNERİLER

Çalışma, 1,8 mg/kg/gün donepezilin faredeki subaraknoid kanama modelinde nöronal apoptozu ve toplam apoptozu azalttığını göstermiştir. Ancak yüksek doz (5,6 mg/kg/gün) tedavi grubundaki toksisite şüphesi ve ilacın klinik düzelmeye etkisinin açığa çıkarılması için ek çalışmaya ihtiyaç vardır. Eksitotoksisitede rol oynayan nöronal devreler hakkındaki bilgilerin artması da donepezilin etkilerinin anlaşılmasını sağlayacaktır.

## 8. KAYNAKLAR

- [1] Etminan N, Chang H-S, Hackenberg K, et al. Worldwide Incidence of Aneurysmal Subarachnoid Hemorrhage According to Region, Time Period, Blood Pressure, and Smoking Prevalence in the Population: A Systematic Review and Meta-analysis. *JAMA Neurol* 2019; 76: 588–597.
- [2] Hop Jeannette W., Rinkel Gabriël J.E., Algra Ale, et al. Case-Fatality Rates and Functional Outcome After Subarachnoid Hemorrhage. *Stroke* 1997; 28: 660–664.
- [3] Anderson SW, Todd MM, Hindman BJ, et al. Effects of intraoperative hypothermia on neuropsychological outcomes after intracranial aneurysm surgery. *Annals of Neurology* 2006; 60: 518–527.
- [4] Macdonald RL, Schweizer TA. Spontaneous subarachnoid haemorrhage. *The Lancet* 2017; 389: 655–666.
- [5] Weir B, Grace M, Hansen J, et al. Time course of vasospasm in man. *J Neurosurg* 1978; 48: 173–178.
- [6] Weidauer S, Vatter H, Beck J, et al. Focal laminar cortical infarcts following aneurysmal subarachnoid haemorrhage. *Neuroradiology* 2008; 50: 1–8.
- [7] Macdonald RL, Higashida RT, Keller E, et al. Clazosentan, an endothelin receptor antagonist, in patients with aneurysmal subarachnoid haemorrhage undergoing surgical clipping: a randomised, double-blind, placebo-controlled phase 3 trial (CONSCIOUS-2). *Lancet Neurol* 2011; 10: 618–625.
- [8] Fujii M, Yan J, Rolland WB, et al. Early brain injury, an evolving frontier in subarachnoid hemorrhage research. *Transl Stroke Res* 2013; 4: 432–446.
- [9] Bederson Joshua B., Germano Isabelle M., Guarino Lorraine. Cortical Blood Flow and Cerebral Perfusion Pressure in a New Noncraniotomy Model of Subarachnoid Hemorrhage in the Rat. *Stroke* 1995; 26: 1086–1092.
- [10] Ostrowski RP, Colohan AR, Zhang JH. Molecular mechanisms of early brain injury after subarachnoid hemorrhage. *Neurological Research* 2006; 28: 399–414.
- [11] Sehba FA, Pluta RM, Zhang JH. Metamorphosis of Subarachnoid Hemorrhage Research: from Delayed Vasospasm to Early Brain Injury. *Mol Neurobiol* 2011; 43: 27–40.
- [12] Nicholls DG, Budd SL. Mitochondria and neuronal glutamate excitotoxicity. *Biochimica et Biophysica Acta (BBA) - Bioenergetics* 1998; 1366: 97–112.

- [13] Budd SL, Nicholls DG. Mitochondria, Calcium Regulation, and Acute Glutamate Excitotoxicity in Cultured Cerebellar Granule Cells. *Journal of Neurochemistry* 1996; 67: 2282–2291.
- [14] Lau A, Tymianski M. Glutamate receptors, neurotoxicity and neurodegeneration. *Pflugers Arch - Eur J Physiol* 2010; 460: 525–542.
- [15] Choi DW, Rothman SM. The Role of Glutamate Neurotoxicity in Hypoxic-Ischemic Neuronal Death. *Annual Review of Neuroscience* 1990; 13: 171–182.
- [16] Sokół B, Urbaniak B, Wąsik N, et al. Amino Acids in Cerebrospinal Fluid of Patients with Aneurysmal Subarachnoid Haemorrhage: An Observational Study. *Frontiers in Neurology*; 8. Epub ahead of print 2017. DOI: 10.3389/fneur.2017.00438.
- [17] Bell JD, Thomas TC, Lass E, et al. Platelet-mediated changes to neuronal glutamate receptor expression at sites of microthrombosis following experimental subarachnoid hemorrhage: Laboratory investigation. *Journal of Neurosurgery* 2014; 121: 1424–1431.
- [18] Hardingham GE, Fukunaga Y, Bading H. Extrasynaptic NMDARs oppose synaptic NMDARs by triggering CREB shut-off and cell death pathways. *Nat Neurosci* 2002; 5: 405–414.
- [19] Jackson S, Ham RJ, Wilkinson D. The safety and tolerability of donepezil in patients with Alzheimer's disease. *Br J Clin Pharmacol* 2004; 58: 1–8.
- [20] Shen H, Kihara T, Hongo H, et al. Neuroprotection by donepezil against glutamate excitotoxicity involves stimulation of  $\alpha 7$  nicotinic receptors and internalization of NMDA receptors. *Br J Pharmacol* 2010; 161: 127–139.
- [21] Peng J, Wu Y, Pang J, et al. Single clip: An improvement of the filament-perforation mouse subarachnoid haemorrhage model. *Brain Injury* 2019; 33: 701–711.
- [22] Wong JC, Thelin JT, Escayg A. Donepezil increases resistance to induced seizures in a mouse model of Dravet syndrome. *Ann Clin Transl Neurol* 2019; 6: 1566–1571.
- [23] Matsumura Kanako, Kumar T. Peeyush, Guddanti Tejesh, et al. Neurobehavioral Deficits After Subarachnoid Hemorrhage in Mice: Sensitivity Analysis and Development of a New Composite Score. *Journal of the American Heart Association* 2019; 8: e011699.
- [24] Nakano F, Liu L, Kawakita F, et al. Morphological Characteristics of Neuronal Death After Experimental Subarachnoid Hemorrhage in Mice Using Double Immunoenzymatic Technique. *J Histochem Cytochem* 2019; 67: 919–930.
- [25] Linn F.H.H., Rinkel G.J.E., Algra A., et al. Incidence of Subarachnoid Hemorrhage. *Stroke* 1996; 27: 625–629.

- [26] Johnston SC, Selvin S, Gress DR. The burden, trends, and demographics of mortality from subarachnoid hemorrhage. *Neurology* 1998; 50: 1413–1418.
- [27] van Gijn J, Kerr RS, Rinkel GJ. Subarachnoid haemorrhage. *The Lancet* 2007; 369: 306–318.
- [28] Rinkel Gabriel J. E., Djibuti Mamuka, Algra Ale, et al. Prevalence and Risk of Rupture of Intracranial Aneurysms. *Stroke* 1998; 29: 251–256.
- [29] Anderson C, Hankey G, Jamrozik K, et al. Epidemiology of aneurysmal subarachnoid hemorrhage in Australia and New Zealand: Incidence and case fatality from the Australasian Cooperative Research on Subarachnoid Hemorrhage Study (ACROSS). *Stroke* 2000; 31: 1843–1850.
- [30] Kim ST, Brinjikji W, Kallmes DF. Prevalence of Intracranial Aneurysms in Patients with Connective Tissue Diseases: A Retrospective Study. *American Journal of Neuroradiology* 2016; 37: 1422–1426.
- [31] Flaherty ML, Haverbusch M, Kissela B, et al. Perimesencephalic Subarachnoid Hemorrhage: Incidence, Risk Factors, and Outcome. *J Stroke Cerebrovasc Dis* 2005; 14: 267–271.
- [32] van der Schaaf Irene C., Velthuis Birgitta K., Gouw Alida, et al. Venous Drainage in Perimesencephalic Hemorrhage. *Stroke* 2004; 35: 1614–1618.
- [33] Sehba FA, Hou J, Pluta RM, et al. The Importance of Early Brain Injury after Subarachnoid Hemorrhage. *Prog Neurobiol* 2012; 97: 14–37.
- [34] Broderick JP, Brott TG, Duldner JE, et al. Initial and recurrent bleeding are the major causes of death following subarachnoid hemorrhage. *Stroke* 1994; 25: 1342–1347.
- [35] Asano T, Sano K. Pathogenetic role of no-reflow phenomenon in experimental subarachnoid hemorrhage in dogs. *Journal of Neurosurgery* 1977; 46: 454–466.
- [36] Soehle M, Chatfield DA, Czosnyka M, et al. Predictive value of initial clinical status, intracranial pressure and transcranial Doppler pulsatility after subarachnoid haemorrhage. *Acta Neurochir (Wien)* 2007; 149: 575–583.
- [37] Su C-F, Yang Y-L, Lee M-C, et al. A severe vicious cycle in uncontrolled subarachnoid hemorrhage: the effects on cerebral blood flow and hemodynamic responses upon intracranial hypertension. *Chin J Physiol* 2006; 49: 56–63.
- [38] Mount CA, M Das J. Cerebral Perfusion Pressure. In: *StatPearls*. Treasure Island (FL): StatPearls Publishing, <http://www.ncbi.nlm.nih.gov/books/NBK537271/> (2020, accessed 1 October 2020).

- [39] Marbacher S, Anderegg L, Neuschmelting V, et al. A new rabbit model for the study of early brain injury after subarachnoid hemorrhage. *J Neurosci Methods* 2012; 208: 138–145.
- [40] Bederson JB, Levy AL, Ding WH, et al. Acute vasoconstriction after subarachnoid hemorrhage. *Neurosurgery* 1998; 42: 352–360; discussion 360–362.
- [41] Friedrich B, Müller F, Feiler S, et al. Experimental subarachnoid hemorrhage causes early and long-lasting microarterial constriction and microthrombosis: an in-vivo microscopy study. *J Cereb Blood Flow Metab* 2012; 32: 447–455.
- [42] Paulson OB, Strandgaard S, Edvinsson L. Cerebral autoregulation. *Cerebrovasc Brain Metab Rev* 1990; 2: 161–192.
- [43] Kontos HA, Wei EP, Navari RM, et al. Responses of cerebral arteries and arterioles to acute hypotension and hypertension. *American Journal of Physiology-Heart and Circulatory Physiology* 1978; 234: H371–H383.
- [44] Rätsep T, Asser T. Cerebral hemodynamic impairment after aneurysmal subarachnoid hemorrhage as evaluated using transcranial doppler ultrasonography: relationship to delayed cerebral ischemia and clinical outcome. *J Neurosurg* 2001; 95: 393–401.
- [45] Budohoski KP, Czosnyka M, Kirkpatrick PJ, et al. Clinical relevance of cerebral autoregulation following subarachnoid haemorrhage. *Nat Rev Neurol* 2013; 9: 152–163.
- [46] Dreier JP. The role of spreading depression, spreading depolarization and spreading ischemia in neurological disease. *Nature Medicine* 2011; 17: 439–447.
- [47] Winkler MKL, Chassidim Y, Lublinsky S, et al. Impaired neurovascular coupling to ictal epileptic activity and spreading depolarization in a patient with subarachnoid hemorrhage: Possible link to blood–brain barrier dysfunction. *Epilepsia* 2012; 53: 22–30.
- [48] Ohta K, Graf R, Rosner G, et al. Calcium ion transients in peri-infarct depolarizations may deteriorate ion homeostasis and expand infarction in focal cerebral ischemia in cats. *Stroke* 2001; 32: 535–543.
- [49] Dreier JP, Woitzik J, Fabricius M, et al. Delayed ischaemic neurological deficits after subarachnoid haemorrhage are associated with clusters of spreading depolarizations. *Brain* 2006; 129: 3224–3237.
- [50] Olney JW, Ishimaru MJ. Excitotoxic Cell Death. In: Koliatsos VE, Ratan RR (eds) *Cell Death and Diseases of the Nervous System*. Totowa, NJ: Humana Press, pp. 197–219.
- [51] Jung CS, Lange B, Zimmermann M, et al. CSF and Serum Biomarkers Focusing on Cerebral Vasospasm and Ischemia after Subarachnoid

- Hemorrhage. *Stroke Research and Treatment*; 2013. Epub ahead of print 2013. DOI: 10.1155/2013/560305.
- [52] Petzold GC, Windmüller O, Haack S, et al. Increased extracellular K<sup>+</sup> concentration reduces the efficacy of N-methyl-D-aspartate receptor antagonists to block spreading depression-like depolarizations and spreading ischemia. *Stroke* 2005; 36: 1270–1277.
- [53] Gaetani P, Tartara F, Pignattiti P, et al. Cisternal CSF levels of cytokines after subarachnoid hemorrhage. *Neurological Research* 1998; 20: 337–342.
- [54] Greenhalgh AD, Brough D, Robinson EM, et al. Interleukin-1 receptor antagonist is beneficial after subarachnoid haemorrhage in rat by blocking haem-driven inflammatory pathology. *Dis Model Mech* 2012; 5: 823–833.
- [55] Sayama T, Suzuki S, Fukui M. Expression of inducible nitric oxide synthase in rats following subarachnoid hemorrhage. *Neurol Res* 1998; 20: 79–84.
- [56] Elmore S. Apoptosis: A Review of Programmed Cell Death. *Toxicol Pathol* 2007; 35: 495–516.
- [57] Norbury CJ, Hickson ID. Cellular responses to DNA damage. *Annu Rev Pharmacol Toxicol* 2001; 41: 367–401.
- [58] Cavallaro S. Cracking the code of neuronal apoptosis and survival. *Cell Death & Disease* 2015; 6: e1963–e1963.
- [59] Miller BA, Bresnahan JC, Beattie MS. Apoptosis in Nervous System Injury. In: Squire LR (ed) *Encyclopedia of Neuroscience*. Oxford: Academic Press, pp. 523–529.
- [60] Xilouri M, Stefanis L. Autophagy in the central nervous system: implications for neurodegenerative disorders. *CNS Neurol Disord Drug Targets* 2010; 9: 701–719.
- [61] Carloni S, Buonocore G, Balduini W. Protective role of autophagy in neonatal hypoxia-ischemia induced brain injury. *Neurobiol Dis* 2008; 32: 329–339.
- [62] Lee J-Y, He Y, Sagher O, et al. Activated autophagy pathway in experimental subarachnoid hemorrhage. *Brain Res* 2009; 1287: 126–135.
- [63] Ferrer I, Vidal N. Chapter 7 - Neuropathology of cerebrovascular diseases. In: Kovacs GG, Alafuzoff I (eds) *Handbook of Clinical Neurology*. Elsevier, pp. 79–114.
- [64] Friedrich V, Flores R, Sehba FA. Cell death starts early after subarachnoid hemorrhage. *Neurosci Lett* 2012; 512: 6–11.
- [65] Claassen Jan, Carhuapoma J. Ricardo, Kreiter Kurt T., et al. Global Cerebral Edema After Subarachnoid Hemorrhage. *Stroke* 2002; 33: 1225–1232.

- [66] Chen S, Feng H, Sherchan P, et al. Controversies and Evolving New Mechanisms in Subarachnoid Hemorrhage. *Prog Neurobiol* 2014; 0: 64–91.
- [67] Kassell NF, Torner JC, Haley EC, et al. The International Cooperative Study on the Timing of Aneurysm Surgery: Part 1: Overall management results. *Journal of Neurosurgery* 1990; 73: 18–36.
- [68] Kassell N F, Sasaki T, Colohan A R, et al. Cerebral vasospasm following aneurysmal subarachnoid hemorrhage. *Stroke* 1985; 16: 562–572.
- [69] Cho SS, Kim S-E, Kim HC, et al. Clazosentan for Aneurysmal Subarachnoid Hemorrhage: An Updated Meta-Analysis with Trial Sequential Analysis. *World Neurosurg* 2019; 123: 418-424.e3.
- [70] Awad IA, Carter LP, Spetzler RF, et al. Clinical vasospasm after subarachnoid hemorrhage: response to hypervolemic hemodilution and arterial hypertension. *Stroke* 1987; 18: 365–372.
- [71] Allen GS, Ahn HS, Preziosi TJ, et al. Cerebral arterial spasm--a controlled trial of nimodipine in patients with subarachnoid hemorrhage. *N Engl J Med* 1983; 308: 619–624.
- [72] Dalkara T. Cerebral Microcirculation: An Introduction. In: Lanzer P (ed) *PanVascular Medicine*. Berlin, Heidelberg: Springer, pp. 655–680.
- [73] Wang K-C, Tang S-C, Lee J-E, et al. Impaired microcirculation after subarachnoid hemorrhage in an in vivo animal model. *Scientific Reports* 2018; 8: 13315.
- [74] Suzuki S, Suzuki M, Iwabuchi T, et al. Role of Multiple Cerebral Microthrombosis in Symptomatic Cerebral Vasospasm: With a Case Report. *Neurosurgery* 1983; 13: 199–203.
- [75] Andereggen L, Neuschmelting V, von Gunten M, et al. The role of microclot formation in an acute subarachnoid hemorrhage model in the rabbit. *Biomed Res Int* 2014; 2014: 161702.
- [76] Mohr JP, Caplan LR, Melski JW, et al. The Harvard Cooperative Stroke Registry: A prospective registry. *Neurology* 1978; 28: 754–754.
- [77] Bonita R, Thomson S. Subarachnoid hemorrhage: epidemiology, diagnosis, management, and outcome. *Stroke* 1985; 16: 591–594.
- [78] Welty TE, Horner TG. Pathophysiology and treatment of subarachnoid hemorrhage. *Clin Pharm* 1990; 9: 35–39.
- [79] Laun A, Tonn J-C. Cranial nerve lesions following subarachnoid hemorrhage and aneurysm of the circle of willis. *Neurosurg Rev* 1988; 11: 137–141.
- [80] van der Poest Clement EA, Dogterom M, Brown VA, et al. [Back pain and radicular pain after subarachnoid haemorrhages]. *Ned Tijdschr Geneesk*; 163.



- [81] Vermeulen M, van Gijn J. The diagnosis of subarachnoid haemorrhage. *J Neurol Neurosurg Psychiatry* 1990; 53: 365–372.
- [82] McCarron MO, Alberts MJ, McCarron P. A systematic review of Terson's syndrome: frequency and prognosis after subarachnoid haemorrhage. *Journal of Neurology, Neurosurgery & Psychiatry* 2004; 75: 491–493.
- [83] Brilstra EH, Rinkel GJE, Algra A, et al. Rebleeding, secondary ischemia, and timing of operation in patients with subarachnoid hemorrhage. *Neurology* 2000; 55: 1656–1660.
- [84] Perry JJ, Stiell IG, Sivilotti MLA, et al. Sensitivity of computed tomography performed within six hours of onset of headache for diagnosis of subarachnoid haemorrhage: prospective cohort study. *BMJ* 2011; 343: d4277.
- [85] Wee N van der, Rinkel GJ, Hasan D, et al. Detection of subarachnoid haemorrhage on early CT: is lumbar puncture still needed after a negative scan? *Journal of Neurology, Neurosurgery & Psychiatry* 1995; 58: 357–359.
- [86] Söderström CE. Diagnostic significance of CSF spectrophotometry and computer tomography in cerebrovascular disease. A comparative study in 231 cases. *Stroke* 1977; 8: 606–612.
- [87] Leonardi M, Cenni P, Simonetti L, et al. Retrospective Study of Complications Arising during Cerebral and Spinal Diagnostic Angiography from 1998 to 2003. *Interv Neuroradiol* 2005; 11: 213–221.
- [88] Hoh BL, Cheung AC, Rabinov JD, et al. Results of a prospective protocol of computed tomographic angiography in place of catheter angiography as the only diagnostic and pretreatment planning study for cerebral aneurysms by a combined neurovascular team. *Neurosurgery* 2004; 54: 1329–1340; discussion 1340-1342.
- [89] Sailer AMH, Wagemans BAJM, Nelemans PJ, et al. Diagnosing intracranial aneurysms with MR angiography: systematic review and meta-analysis. *Stroke* 2014; 45: 119–126.
- [90] Winn HR, Richardson AE, Jane JA. The long-term prognosis in untreated cerebral aneurysms: I. The incidence of late hemorrhage in cerebral aneurysm: a 10-year evaluation of 364 patients. *Ann Neurol* 1977; 1: 358–370.
- [91] Ohkuma Hiroki, Tsurutani Hisanobu, Suzuki Shigeharu. Incidence and Significance of Early Aneurysmal Rebleeding Before Neurosurgical or Neurological Management. *Stroke* 2001; 32: 1176–1180.
- [92] Connolly E. Sander, Rabinstein Alejandro A., Carhuapoma J. Ricardo, et al. Guidelines for the Management of Aneurysmal Subarachnoid Hemorrhage. *Stroke* 2012; 43: 1711–1737.
- [93] Pasqualin A. Epidemiology and pathophysiology of cerebral vasospasm following subarachnoid hemorrhage. *J Neurosurg Sci* 1998; 42: 15–21.

- [94] Yundt KD, Grubb RL, Diringner MN, et al. Autoregulatory Vasodilation of Parenchymal Vessels is Impaired during Cerebral Vasospasm. *J Cereb Blood Flow Metab* 1998; 18: 419–424.
- [95] Weir B. *Subarachnoid Hemorrhage: Causes and Cures*. Oxford University Press, 1998.
- [96] Vergouwen Mervyn D.I., Vermeulen Marinus, van Gijn Jan, et al. Definition of Delayed Cerebral Ischemia After Aneurysmal Subarachnoid Hemorrhage as an Outcome Event in Clinical Trials and Observational Studies. *Stroke* 2010; 41: 2391–2395.
- [97] Komotar RJ, Hahn DK, Kim GH, et al. Efficacy of lamina terminalis fenestration in reducing shunt-dependent hydrocephalus following aneurysmal subarachnoid hemorrhage: a systematic review: Clinical article. *Journal of Neurosurgery* 2009; 111: 147–154.
- [98] Gilmore E, Choi HA, Hirsch LJ, et al. Seizures and CNS Hemorrhage: Spontaneous Intracerebral and Aneurysmal Subarachnoid Hemorrhage. *The Neurologist* 2010; 16: 165–175.
- [99] Hart RG, Byer JA, Slaughter JR, et al. Occurrence and Implications of Seizures in Subarachnoid Hemorrhage Due to Ruptured Intracranial Aneurysms. *Neurosurgery* 1981; 8: 417–421.
- [100] Lin C-L, Dumont AS, Lieu A-S, et al. Characterization of perioperative seizures and epilepsy following aneurysmal subarachnoid hemorrhage. *Journal of Neurosurgery* 2003; 99: 978–985.
- [101] Rhoney DH, Tipps LB, Murry KR, et al. Anticonvulsant prophylaxis and timing of seizures after aneurysmal subarachnoid hemorrhage. *Neurology* 2000; 55: 258–265.
- [102] Choi KS, Chun HJ, Yi HJ, et al. Seizures and Epilepsy following Aneurysmal Subarachnoid Hemorrhage : Incidence and Risk Factors. *Journal of Korean Neurosurgical Society*; 46: 93–98.
- [103] Naidech Andrew M., Kreiter Kurt T., Janjua Nazli, et al. Phenytoin Exposure Is Associated With Functional and Cognitive Disability After Subarachnoid Hemorrhage. *Stroke* 2005; 36: 583–587.
- [104] Disney L, Weir B, Grace M, et al. Trends in Blood Pressure, Osmolality and Electrolytes after Subarachnoid Hemorrhage from Aneurysms. *Canadian Journal of Neurological Sciences* 1989; 16: 299–304.
- [105] Marupudi NI, Mittal S. Diagnosis and Management of Hyponatremia in Patients with Aneurysmal Subarachnoid Hemorrhage. *J Clin Med* 2015; 4: 756–767.

- [106] Sherlock M, O’Sullivan E, Agha A, et al. The incidence and pathophysiology of hyponatraemia after subarachnoid haemorrhage. *Clin Endocrinol (Oxf)* 2006; 64: 250–254.
- [107] Hannon MJ, Behan LA, O’Brien MMC, et al. Hyponatremia Following Mild/Moderate Subarachnoid Hemorrhage Is Due To SIAD and Glucocorticoid Deficiency and not Cerebral Salt Wasting. *The Journal of Clinical Endocrinology & Metabolism* 2014; 99: 291–298.
- [108] Al-Rawi Pippa G., Tseng Ming-Yuan, Richards Hugh K., et al. Hypertonic Saline In Patients With Poor-Grade Subarachnoid Hemorrhage Improves Cerebral Blood Flow, Brain Tissue Oxygen, and pH. *Stroke* 2010; 41: 122–128.
- [109] McMahon AJ. Diabetes Insipidus Developing after Subarachnoid Haemorrhage from an Anterior Communicating Artery Aneurysm. *Scott Med J* 1988; 33: 208–209.
- [110] Davison DL, Terek M, Chawla LS. Neurogenic pulmonary edema. *Crit Care* 2012; 16: 212.
- [111] Gopinath R, Ayya SS. Neurogenic Stress Cardiomyopathy: What Do We Need to Know. *Ann Card Anaesth* 2018; 21: 228–234.
- [112] Hunt WE, Kosnik EJ. Timing and Perioperative Care in Intracranial Aneurysm Surgery. *Neurosurgery* 1974; 21: 79–89.
- [113] Report of World Federation of Neurological Surgeons Committee on a Universal Subarachnoid Hemorrhage Grading Scale. *J Neurosurg* 1988; 68: 985–986.
- [114] Meldrum BS. Glutamate as a Neurotransmitter in the Brain: Review of Physiology and Pathology. *The Journal of Nutrition* 2000; 130: 1007S-1015S.
- [115] Purves D, Augustine GJ, Fitzpatrick D, et al. Glutamate. *Neuroscience 2nd edition*, <https://www.ncbi.nlm.nih.gov/books/NBK10807/> (2001, accessed 10 January 2021).
- [116] Purves D, Augustine GJ, Fitzpatrick D, et al. Glutamate Receptors. *Neuroscience 2nd edition*, <https://www.ncbi.nlm.nih.gov/books/NBK10802/> (2001, accessed 9 January 2021).
- [117] Hack N, Balázs R. Selective stimulation of excitatory amino acid receptor subtypes and the survival of granule cells in culture: effect of quisqualate and AMPA. *Neurochem Int* 1994; 25: 235–241.
- [118] McEntee WJ, Crook TH. Glutamate: its role in learning, memory, and the aging brain. *Psychopharmacology* 1993; 111: 391–401.

- [119] Kullmann DM, Erdemli G, Asztély F. LTP of AMPA and NMDA Receptor–Mediated Signals: Evidence for Presynaptic Expression and Extrasynaptic Glutamate Spill-Over. *Neuron* 1996; 17: 461–474.
- [120] Scanziani M, Salin PA, Vogt KE, et al. Use-dependent increases in glutamate concentration activate presynaptic metabotropic glutamate receptors. *Nature* 1997; 385: 630–634.
- [121] Humeau Y, Shaban H, Bissière S, et al. Presynaptic induction of heterosynaptic associative plasticity in the mammalian brain. *Nature* 2003; 426: 841–845.
- [122] Carter AG, Regehr WG. Prolonged Synaptic Currents and Glutamate Spillover at the Parallel Fiber to Stellate Cell Synapse. *J Neurosci* 2000; 20: 4423–4434.
- [123] Isaacson JS. Glutamate spillover mediates excitatory transmission in the rat olfactory bulb. *Neuron* 1999; 23: 377–384.
- [124] Bezzi P, Carmignoto G, Pasti L, et al. Prostaglandins stimulate calcium-dependent glutamate release in astrocytes. *Nature* 1998; 391: 281–285.
- [125] Zonta M, Angulo MC, Gobbo S, et al. Neuron-to-astrocyte signaling is central to the dynamic control of brain microcirculation. *Nature Neuroscience* 2003; 6: 43–50.
- [126] Read 'Organ Procurement and Transplantation: Assessing Current Policies and the Potential Impact of the DHHS Final Rule' at NAP.edu. DOI: 10.17226/9628.
- [127] Kamińska D, Kościelska-Kasprzak K, Chudoba P, et al. The influence of warm ischemia elimination on kidney injury during transplantation – clinical and molecular study. *Scientific Reports* 2016; 6: 36118.
- [128] Araki Y, Andoh H, Yamada M, et al. Permissible Arterial Occlusion Time in Aneurysm Surgery: Postoperative Hyperperfusion Caused by Temporary Clipping. *Neurologia medico-chirurgica* 1999; 39: 901–907.
- [129] Javed F, He Q, Davidson LE, et al. Brain and high metabolic rate organ mass: contributions to resting energy expenditure beyond fat-free mass<sup>1234</sup>. *Am J Clin Nutr* 2010; 91: 907–912.
- [130] Olney JW. Brain lesions, obesity, and other disturbances in mice treated with monosodium glutamate. *Science* 1969; 164: 719–721.
- [131] Lee J-M, Zipfel GJ, Choi DW. The changing landscape of ischaemic brain injury mechanisms. *Nature* 1999; 399: A7–A14.
- [132] Alexander SPH. Glutamate. In: Squire LR (ed) *Encyclopedia of Neuroscience*. Oxford: Academic Press, pp. 885–894.

- [133] Bonfoco E, Krainc D, Ankarcrona M, et al. Apoptosis and necrosis: two distinct events induced, respectively, by mild and intense insults with N-methyl-D-aspartate or nitric oxide/superoxide in cortical cell cultures. *Proc Natl Acad Sci U S A* 1995; 92: 7162–7166.
- [134] Choi DW. Glutamate neurotoxicity in cortical cell culture is calcium dependent. *Neurosci Lett* 1985; 58: 293–297.
- [135] Tymianski M, Charlton MP, Carlen PL, et al. Source specificity of early calcium neurotoxicity in cultured embryonic spinal neurons. *J Neurosci* 1993; 13: 2085–2104.
- [136] Sattler R, Charlton MP, Hafner M, et al. Distinct influx pathways, not calcium load, determine neuronal vulnerability to calcium neurotoxicity. *J Neurochem* 1998; 71: 2349–2364.
- [137] Sattler R, Xiong Z, Lu WY, et al. Specific coupling of NMDA receptor activation to nitric oxide neurotoxicity by PSD-95 protein. *Science* 1999; 284: 1845–1848.
- [138] Dawson VL, Dawson TM, London ED, et al. Nitric oxide mediates glutamate neurotoxicity in primary cortical cultures. *Proc Natl Acad Sci U S A* 1991; 88: 6368–6371.
- [139] Dawson VL, Kizushi VM, Huang PL, et al. Resistance to neurotoxicity in cortical cultures from neuronal nitric oxide synthase-deficient mice. *J Neurosci* 1996; 16: 2479–2487.
- [140] Coley AA, Gao W-J. PSD95: a synaptic protein implicated in schizophrenia or autism? *Prog Neuropsychopharmacol Biol Psychiatry* 2018; 82: 187–194.
- [141] Brenman JE, Chao DS, Gee SH, et al. Interaction of Nitric Oxide Synthase with the Postsynaptic Density Protein PSD-95 and  $\alpha$ 1-Syntrophin Mediated by PDZ Domains. *Cell* 1996; 84: 757–767.
- [142] Murphy MP. Nitric oxide and cell death. *Biochim Biophys Acta* 1999; 1411: 401–414.
- [143] Dawson VL, Dawson TM. Free radicals and neuronal cell death. *Cell Death Differ* 1996; 3: 71–78.
- [144] Reynolds IJ, Hastings TG. Glutamate induces the production of reactive oxygen species in cultured forebrain neurons following NMDA receptor activation. *J Neurosci* 1995; 15: 3318–3327.
- [145] Dykens JA. Isolated cerebral and cerebellar mitochondria produce free radicals when exposed to elevated  $Ca^{2+}$  and  $Na^{+}$ : implications for neurodegeneration. *J Neurochem* 1994; 63: 584–591.
- [146] Huie RE, Padmaja S. The reaction of no with superoxide. *Free Radic Res Commun* 1993; 18: 195–199.

- [147] Shi Y. Mechanisms of Caspase Activation and Inhibition during Apoptosis. *Molecular Cell* 2002; 9: 459–470.
- [148] Du Y, Bales KR, Dodel RC, et al. Activation of a caspase 3-related cysteine protease is required for glutamate-mediated apoptosis of cultured cerebellar granule neurons. *Proc Natl Acad Sci U S A* 1997; 94: 11657–11662.
- [149] Tenneti L, Lipton SA. Involvement of activated caspase-3-like proteases in N-methyl-D-aspartate-induced apoptosis in cerebrocortical neurons. *J Neurochem* 2000; 74: 134–142.
- [150] Tenneti L, D’Emilia DM, Troy CM, et al. Role of Caspases in N-Methyl-d-Aspartate-Induced Apoptosis in Cerebrocortical Neurons. *Journal of Neurochemistry* 1998; 71: 946–959.
- [151] Brorson JR, Marcuccilli CJ, Miller RJ. Delayed antagonism of calpain reduces excitotoxicity in cultured neurons. *Stroke* 1995; 26: 1259–1266; discussion 1267.
- [152] Hara MR, Agrawal N, Kim SF, et al. S-nitrosylated GAPDH initiates apoptotic cell death by nuclear translocation following Siah1 binding. *Nat Cell Biol* 2005; 7: 665–674.
- [153] Wang H-B, Wu Q-J, Zhao S, et al. Early High Cerebrospinal Fluid Glutamate: A Potential Predictor for Delayed Cerebral Ischemia after Aneurysmal Subarachnoid Hemorrhage. *ACS Omega* 2020; 5: 15385–15389.
- [154] Nilsson OG, Säveland H, Boris-Möller F, et al. Increased levels of glutamate in patients with subarachnoid haemorrhage as measured by intracerebral microdialysis. *Acta Neurochir Suppl* 1996; 67: 45–47.
- [155] Ozyurt E, Graham DI, Woodruff GN, et al. Protective effect of the glutamate antagonist, MK-801 in focal cerebral ischemia in the cat. *J Cereb Blood Flow Metab* 1988; 8: 138–143.
- [156] Block F, Schwarz M. Memantine reduces functional and morphological consequences induced by global ischemia in rats. *Neurosci Lett* 1996; 208: 41–44.
- [157] Steinberg GK, George CP, DeLaPaz R, et al. Dextromethorphan protects against cerebral injury following transient focal ischemia in rabbits. *Stroke* 1988; 19: 1112–1118.
- [158] Trotman M, Vermehren P, Gibson CL, et al. The dichotomy of memantine treatment for ischemic stroke: dose-dependent protective and detrimental effects. *J Cereb Blood Flow Metab* 2015; 35: 230–239.
- [159] Bakhshayesh B, Hajinori M, Seyedsaadat SM, et al. Comparing the Effect of Memantine and Placebo on Clinical Outcome of Intracranial Hemorrhage: A Randomized Double Blind Clinical Trial. *Caspian J Neurol Sci*; 1. Epub ahead of print 6 October 2015. DOI: 10.18869/acadpub.cjns.1.3.11.

- [160] Kafi H, Salamzadeh J, Beladimoghdam N, et al. Study of the Neuroprotective Effects of Memantine in Patients with Mild to Moderate Ischemic Stroke. *Iran J Pharm Res* 2014; 13: 591–598.
- [161] Barbancho MA, Berthier ML, Navas-Sánchez P, et al. Bilateral brain reorganization with memantine and constraint-induced aphasia therapy in chronic post-stroke aphasia: An ERP study. *Brain and Language* 2015; 145–146: 1–10.
- [162] Emre M, Tsolaki M, Bonuccelli U, et al. Memantine for patients with Parkinson's disease dementia or dementia with Lewy bodies: a randomised, double-blind, placebo-controlled trial. *Lancet Neurol* 2010; 9: 969–977.
- [163] Luk'ianiuk EV, Maliukova NG, Shklovskii VM, et al. [The use of akatinol memantine in the residual phase of stroke]. *Zh Nevrol Psikhiatr Im S S Korsakova* 2010; 110: 28–33.
- [164] Orgogozo J-M, Rigaud A-S, Stöffler A, et al. Efficacy and safety of memantine in patients with mild to moderate vascular dementia: a randomized, placebo-controlled trial (MMM 300). *Stroke* 2002; 33: 1834–1839.
- [165] Dysken MW, Sano M, Asthana S, et al. Effect of Vitamin E and Memantine on Functional Decline in Alzheimer Disease. *JAMA* 2014; 311: 33–44.
- [166] Crumrine RC, Bergstrand K, Cooper AT, et al. Lamotrigine protects hippocampal CA1 neurons from ischemic damage after cardiac arrest. *Stroke* 1997; 28: 2230–2236; discussion 2237.
- [167] Seçkin H, Yigitkanli K, Besalti O, et al. Lamotrigine attenuates cerebral vasospasm after experimental subarachnoid hemorrhage in rabbits. *Surg Neurol* 2008; 70: 344–351; discussion 351.
- [168] Zhang C, Raghupathi R, Saatman KE, et al. Riluzole attenuates cortical lesion size, but not hippocampal neuronal loss, following traumatic brain injury in the rat. *J Neurosci Res* 1998; 52: 342–349.
- [169] Wang T, Zhang X-N, Wang L, et al. Neuroprotective effect of riluzole in rat model of subarachnoid hemorrhage. 9.
- [170] Muir KW, Holzapfel L, Lees KR. Phase II clinical trial of sipatrigine (619C89) by continuous infusion in acute stroke. *Cerebrovasc Dis* 2000; 10: 431–436.
- [171] Bensimon G, Lacomblez L, Meininger V. A controlled trial of riluzole in amyotrophic lateral sclerosis. ALS/Riluzole Study Group. *N Engl J Med* 1994; 330: 585–591.
- [172] Fehlings MG, Badhiwala JH, Ahn H, et al. Safety and efficacy of riluzole in patients undergoing decompressive surgery for degenerative cervical myelopathy (CSM-Protect): a multicentre, double-blind, placebo-controlled, randomised, phase 3 trial. *Lancet Neurol* 2021; 20: 98–106.

- [173] Lanzino G, Kassell NF, Dorsch NW, et al. Double-blind, randomized, vehicle-controlled study of high-dose tirilazad mesylate in women with aneurysmal subarachnoid hemorrhage. Part I. A cooperative study in Europe, Australia, New Zealand, and South Africa. *J Neurosurg* 1999; 90: 1011–1017.
- [174] Hill MD, Goyal M, Menon BK, et al. Efficacy and safety of nerinetide for the treatment of acute ischaemic stroke (ESCAPE-NA1): a multicentre, double-blind, randomised controlled trial. *The Lancet* 2020; 395: 878–887.
- [175] Rusakov DA, Kullmann DM. Extrasynaptic Glutamate Diffusion in the Hippocampus: Ultrastructural Constraints, Uptake, and Receptor Activation. *J Neurosci* 1998; 18: 3158–3170.
- [176] Gsell W, Burke M, Wiedermann D, et al. Differential effects of NMDA and AMPA glutamate receptors on functional magnetic resonance imaging signals and evoked neuronal activity during forepaw stimulation of the rat. *J Neurosci* 2006; 26: 8409–8416.
- [177] Purves D, Augustine GJ, Fitzpatrick D, et al. Acetylcholine. *Neuroscience 2nd edition*, <https://www.ncbi.nlm.nih.gov/books/NBK11143/> (2001, accessed 27 February 2021).
- [178] Boison D. Acetylcholinesterase. In: Enna SJ, Bylund DB (eds) *xPharm: The Comprehensive Pharmacology Reference*. New York: Elsevier, pp. 1–8.
- [179] Davies P, Maloney AJ. Selective loss of central cholinergic neurons in Alzheimer’s disease. *Lancet* 1976; 2: 1403.
- [180] Wright CI, Geula C, Mesulam MM. Neurological cholinesterases in the normal brain and in Alzheimer’s disease: relationship to plaques, tangles, and patterns of selective vulnerability. *Ann Neurol* 1993; 34: 373–384.
- [181] English BA, Webster AA. Chapter 132 - Acetylcholinesterase and its Inhibitors. In: Robertson D, Biaggioni I, Burnstock G, et al. (eds) *Primer on the Autonomic Nervous System (Third Edition)*. San Diego: Academic Press, pp. 631–633.
- [182] Rogers SL, Friedhoff LT. Pharmacokinetic and pharmacodynamic profile of donepezil HCl following single oral doses. *Br J Clin Pharmacol* 1998; 46: 1–6.
- [183] Tiseo PJ, Rogers SL, Friedhoff LT. Pharmacokinetic and pharmacodynamic profile of donepezil HCl following evening administration. *Br J Clin Pharmacol* 1998; 46: 13–18.
- [184] Twyman RM. Neurotransmission and Neuromodulation: Acetylcholine. In: Squire LR (ed) *Encyclopedia of Neuroscience*. Oxford: Academic Press, pp. 1115–1119.
- [185] Dani JA. Neuronal Nicotinic Acetylcholine Receptor Structure and Function and Response to Nicotine. *Int Rev Neurobiol* 2015; 124: 3–19.



- [186] C A, M A, D B, et al. Localization of mRNA for CHRNA7 in human fetal brain. *Neuroreport* 1999; 10: 2223–2227.
- [187] Broide RS, Leslie FM. The alpha7 nicotinic acetylcholine receptor in neuronal plasticity. *Mol Neurobiol* 1999; 20: 1–16.
- [188] Kihara T, Shimohama S, Sawada H, et al. alpha 7 nicotinic receptor transduces signals to phosphatidylinositol 3-kinase to block A beta-amyloid-induced neurotoxicity. *J Biol Chem* 2001; 276: 13541–13546.
- [189] Tregellas JR, Wylie KP. Alpha7 Nicotinic Receptors as Therapeutic Targets in Schizophrenia. *Nicotine & Tobacco Research* 2019; 21: 349–356.
- [190] Hajiasgharzadeh K, Sadigh-Eteghad S, Mansoori B, et al. Alpha7 nicotinic acetylcholine receptors in lung inflammation and carcinogenesis: Friends or foes? *Journal of Cellular Physiology* 2019; 234: 14666–14679.
- [191] Shao B-Z, Wang S-L, Fang J, et al. Alpha7 Nicotinic Acetylcholine Receptor Alleviates Inflammatory Bowel Disease Through Induction of AMPK-mTOR-p70S6K-Mediated Autophagy. *Inflammation* 2019; 42: 1666–1679.
- [192] Ulleryd MA, Mjörnstedt F, Panagaki D, et al. Stimulation of alpha 7 nicotinic acetylcholine receptor ( $\alpha 7$ nAChR) inhibits atherosclerosis via immunomodulatory effects on myeloid cells. *Atherosclerosis* 2019; 287: 122–133.
- [193] Xu H, Shi Q, Mo Y, et al. Downregulation of  $\alpha 7$  nicotinic acetylcholine receptors in peripheral blood monocytes is associated with enhanced inflammation in preeclampsia. *BMC Pregnancy and Childbirth* 2019; 19: 188.
- [194] Dajas-Bailador FA, Lima PA, Wonnacott S. The  $\alpha 7$  nicotinic acetylcholine receptor subtype mediates nicotine protection against NMDA excitotoxicity in primary hippocampal cultures through a  $\text{Ca}^{2+}$  dependent mechanism. *Neuropharmacology* 2000; 39: 2799–2807.
- [195] Shimohama S, Kihara T. Nicotinic receptor-mediated protection against beta-amyloid neurotoxicity. *Biol Psychiatry* 2001; 49: 233–239.
- [196] Takada Y, Yonezawa A, Kume T, et al. Nicotinic acetylcholine receptor-mediated neuroprotection by donepezil against glutamate neurotoxicity in rat cortical neurons. *J Pharmacol Exp Ther* 2003; 306: 772–777.
- [197] Lee J-Y, Sagher O, Keep R, et al. Comparison of experimental rat models of early brain injury after subarachnoid hemorrhage. *Neurosurgery* 2009; 65: 331–343; discussion 343.
- [198] Sugawara T, Ayer R, Jadhav V, et al. A New Grading System Evaluating Bleeding Scale in Filament Perforation Subarachnoid Hemorrhage Rat Model. *J Neurosci Methods* 2008; 167: 327–334.

- [199] Murphy S. Production of nitric oxide by glial cells: Regulation and potential roles in the CNS. *Glia* 2000; 29: 1–13.
- [200] Fujiki M, Kobayashi H, Uchida S, et al. Neuroprotective effect of donepezil, a nicotinic acetylcholine-receptor activator, on cerebral infarction in rats. *Brain Res* 2005; 1043: 236–241.
- [201] Kumlien E, Lundberg PO. Seizure risk associated with neuroactive drugs: data from the WHO adverse drug reactions database. *Seizure* 2010; 19: 69–73.
- [202] Olney JW, Labruyere J, Wang G, et al. NMDA antagonist neurotoxicity: mechanism and prevention. *Science* 1991; 254: 1515–1518.