T.C.
HACETTEPE ÜNİVERSİTESİ
SAĞLIK BİLİMLERİ ENSTİTÜSÜ

LİPOPOLİSAKKARİTLE OLUŞTURULAN NÖROİNFLAMASYON MODELİNDE PRO-İNFLAMATUAR SİTOKİNLERİN VE YOLAKLARININ GLİA LİMİTANS ÜZERİNE ETKİLERİ

Dr. İlkan TATAR

TEMEL NÖROLOJİK BİLİMLER PROGRAMI

DOKTORA TEZİ

ANKARA
2019

T.C.
HACETTEPE ÜNİVERSİTESİ
SAĞLIK BİLİMLERİ ENSTİTÜSÜ

LİPOPOLİSAKKARİTLE OLUŞTURULAN NÖROİNFLAMASYON MODELİNDE PRO-İNFLAMATUAR SİTOKİNLERİN VE YOLAKLARININ GLİA LİMİTANS ÜZERİNE ETKİLERİ

Dr. İlkan TATAR

TEMEL NÖROLOJİK BİLİMLER PROGRAMI

DOKTORA TEZİ

TEZ DANIŞMANI
Prof. Dr. Müge YEMİŞCİ ÖZKAN

İKİNCİ DANIŞMAN
Prof. Dr. Yasemin Gürsoy Özdemir

ANKARA
2019

ONAY SAYFASI

HACETTEPE ÜNİVERSİTESİ

SAĞLIK BİLİMLERİ ENSTİTÜSÜ

LİPOPOLİSAKKARİTLE OLUŞTURULAN NÖROİNFLAMASYON MODELİNDE PRO-İNFLAMATUAR SİTOKİNLERİN VE YOLAKLARININ GLİA LİMİTANS ÜZERİNE ETKİLERİ

Dr. İlkan TATAR

Danışman: Prof. Dr. Müge Yemişçi Özkan

İkinci Danışman: Prof. Dr. Yasemin Gürsoy Özdemir

Bu tez çalışması 22/8/2019 tarihinde jürimiz tarafından "Temel Nörolojik Bilimler Programı" nda doktora tezi olarak kabul edilmiştir.

Jüri Başkanı:	*Prof. Dr. Turgay Dalkara* *Hacettepe Üniversitesi*
Üye:	*Prof. Dr. Esra Erdemli* *Ankara Üniversitesi*
Üye:	*Prof. Dr. Meltem Bahçelioğlu* *Gazi Üniversitesi*
Üye:	*Prof. Dr. Deniz Demiryürek* *Hacettepe Üniversitesi*
Üye:	*Doç. Dr. Hülya Karataş Kurşun* *Hacettepe Üniversitesi*

Bu tez, Hacettepe Üniversitesi Lisansüstü Eğitim-Öğretim ve Sınav Yönetmeliğinin ilgili maddeleri uyarınca yukarıdaki jüri tarafından uygun bulunmuştur.

10 Eylül 2019

Prof. Dr. Didem ORHAN

Enstitü Müdürü

YAYIMLAMA VE FİKRİ MÜLKİYET HAKLARI BEYANI

Enstitü tarafından onaylanan lisansüstü tezimin/raporumun tamamını veya herhangi bir kısmını, basılı (kağıt) ve elektronik formatta arşivleme ve aşağıda verilen koşullarla kullanıma açma iznini Hacettepe Üniversitesine verdiğimi bildiririm. Bu izinle Üniversiteye verilen kullanım hakları dışındaki tüm fikri mülkiyet haklarım bende kalacak, tezimin tamamının ya da bir bölümünün gelecekteki çalışmalarda (makale, kitap, lisans ve patent vb.) kullanım hakları bana ait olacaktır.

Tezin kendi orijinal çalışmam olduğunu, başkalarının haklarını ihlal etmediğimi ve tezimin tek yetkili sahibi olduğumu beyan ve taahhüt ederim. Tezimde yer alan telif hakkı bulunan ve sahiplerinden yazılı izin alınarak kullanılması zorunlu metinlerin yazılı izin alınarak kullandığımı ve istenildiğinde suretlerini Üniversiteye teslim etmeyi taahhüt ederim.

Yükseköğretim Kurulu tarafından yayınlanan ***"Lisansüstü Tezlerin Elektronik Ortamda Toplanması, Düzenlenmesi ve Erişime Açılmasına İlişkin Yönerge"*** kapsamında tezim aşağıda belirtilen koşullar haricince YÖK Ulusal Tez Merkezi / H.Ü. Kütüphaneleri Açık Erişim Sisteminde erişime açılır.

- ○ Enstitü / Fakülte yönetim kurulu kararı ile tezimin erişime açılması mezuniyet tarihimden itibaren 2 yıl ertelenmiştir. (1)
- ○ Enstitü / Fakülte yönetim kurulunun gerekçeli kararı ile tezimin erişime açılması mezuniyet tarihimden itibaren ... ay ertelenmiştir. (2)
- ○ Tezimle ilgili gizlilik kararı verilmiştir. (3)

10.09.2019

Dr. İlkan TATAR

1

---

1 [1] *"Lisansüstü Tezlerin Elektronik Ortamda Toplanması, Düzenlenmesi ve Erişime Açılmasına İlişkin Yönerge"*

*(1) Madde 6. 1. Lisansüstü tezle ilgili patent başvurusu yapılması veya patent alma sürecinin devam etmesi durumunda, tez **danışmanının** önerisi ve **enstitü anabilim dalının** uygun görüşü üzerine **enstitü** veya **fakülte yönetim kurulu** iki yıl süre ile tezin erişime açılmasının ertelenmesine karar verebilir.*

*(2) Madde 6. 2. Yeni teknik, materyal ve metotların kullanıldığı, henüz makaleye dönüşmemiş veya patent gibi yöntemlerle korunmamış ve internetten paylaşılması durumunda 3. şahıslara veya kurumlara haksız kazanç imkanı oluşturabilecek bilgi ve bulguları içeren tezler hakkında tez **danışmanının** önerisi ve **enstitü anabilim dalının** uygun görüşü üzerine **enstitü** veya **fakülte yönetim kurulunun** gerekçeli kararı ile altı ayı aşmamak üzere tezin erişime açılması engellenebilir.*

*(3) Madde 7. 1. Ulusal çıkarları veya güvenliği ilgilendiren, emniyet, istihbarat, savunma ve güvenlik, sağlık vb. konulara ilişkin lisansüstü tezlerle ilgili gizlilik kararı, **tezin yapıldığı kurum** tarafından verilir *. Kurum ve kuruluşlarla yapılan işbirliği protokolü çerçevesinde hazırlanan lisansüstü tezlere ilişkin gizlilik kararı ise, **ilgili kurum ve kuruluşun önerisi** ile **enstitü** veya **fakültenin** uygun görüşü üzerine **üniversite yönetim kurulu** tarafından verilir. Gizlilik kararı verilen tezler Yükseköğretim Kuruluna bildirilir.*
Madde 7.2. Gizlilik kararı verilen tezler gizlilik süresince enstitü veya fakülte tarafından gizlilik kuralları çerçevesinde muhafaza edilir, gizlilik kararının kaldırılması halinde Tez Otomasyon Sistemine yüklenir

****** Tez **danışmanının** önerisi ve **enstitü anabilim dalının** uygun görüşü üzerine **enstitü** veya **fakülte yönetim kurulu tarafından karar verilir.***

ETİK BEYAN

Bu çalışmadaki bütün bilgi ve belgeleri akademik kurallar çerçevesinde elde ettiğimi, görsel, işitsel ve yazılı tüm bilgi ve sonuçları bilimsel ahlak kurallarına uygun olarak sunduğumu, kullandığım verilerde herhangi bir tahrifat yapmadığımı, yararlandığım kaynaklara bilimsel normlara uygun olarak atıfta bulunduğumu, tezimin kaynak gösterilen durumlar dışında özgün olduğunu, **Prof. Dr. Müge YEMİŞCİ ÖZKAN** danışmanlığında tarafımdan üretildiğini ve Hacettepe Üniversitesi Sağlık Bilimleri Enstitüsü Tez Yazım Yönergesine göre yazıldığını beyan ederim.

Dr. İlkan TATAR

TEŞEKKÜR

Doktora eğitimim süresince hiçbir konu ve koşulda benden desteğini esirgemeyen, Nörolojik Bilimler alanında bilimsel açıdan gelişimime her zaman destek olan Hacettepe Üniversitesi Nörolojik Bilimler ve Psikiyatri Enstitüsünde görev yapan tüm hocalarıma ve çalışma arkadaşlarıma teşekkürü bir borç bilirim. Tanıştığımız ilk günden itibaren desteğini her zaman yanımda hissettiğim ve tezin ortaya çıkmasında son derece önemli katkıları olan danışmanım Prof. Dr. Müge Yemişci Özkan'a en içten teşekkürlerimi ve şükranlarımı sunarım.

Nörolojik bilimlerin duayeni, tezin fikir babası, oluşum sürecinde her zaman yol gösterici olan Hacettepe Üniversitesi Nörolojik Bilimler ve Psikiyatri Enstitüsü eski müdürü Prof. Dr. Turgay Dalkara'ya, tezin başlangıç ve deneyler döneminde tez danışmanım olan ve sonrasında her zaman ilgi ve alakasını yanında hissettiğim ikinci danışmanım Koç Üniversitesi öğretim üyesi Prof. Dr. Yasemin Gürsoy Özdemir'e, Elektron mikroskopisi görüntülemelerindeki değerli katkılarından dolayı Ankara Üniversitesi öğretim üyeleri Prof. Dr. Esra Erdemli, Prof. Dr. Alp Can ve Atılım Üniversitesi öğretim üyesi Prof. Dr. Mustafa Sargon'a, konfokal mikroskopisi görüntülemerindeki değerli katkılarından dolayı Orta Doğu Teknik Üniversitesi öğretim üyesi Doç. Dr. Çağdaş D. Son ve İzmir Ekonomi Üniversitesi öğretim üyesi Prof. Dr. Mürvet Hayran'a, aydınlatıcı fikir ve eleştirileriyle hep destek olan Doç. Dr. Hülya Karataş Kurşun ve Doç. Dr. Emine Eren Koçak'a ve tezin deneyleri sırasında laboratuardaki katkılarıyla büyük emekleri olan Dr. Canan Çakır Aktaş, Dr. Sinem Yılmaz Özcan ve Dr. Sevda Lüle'ye teşekkür ederim.

Hayata başladığım günden beri beni her konuda destekleyen annem Mualla ve babam Erkan'a, kardeşim Volkan'a ve hayatımın tüm alanlarında yaşam kaynağım ve kıymetlilerim olan sevgili eşim Emel ve kızım Gökçe Duru Tatar'a tüm kalbimle teşekkür ederim.

ÖZET

Tatar İ., Lipopolisakkaritle oluşturulan nöroinflamasyon modelinde pro-inflamatuar sitokinlerin ve yolaklarının glia limitans üzerine etkileri, Hacettepe Üniversitesi Sağlık Bilimleri Enstitüsü, Temel Nörolojik Bilimler Programı Doktora Tezi, Ankara, 2019. Nöroinflamasyon (Nİ) merkezi sinir sistemi (MSS)'ne özgü, herhangi bir hasara veya şiddetli uyarana maruziyet sonucu esas olarak mikroglia ve astrositlerin inflamasyon benzeri cevaplarıyla oluşan karmaşık hücresel ve hücreler arası ilişkileri içeren bir süreçtir. Nörodejeneratif (ND) hastalıklar, travmatik beyin hasarı, inme ve nöropatik ağrı gibi pek çok hastalığın etyopatogenezinde rol oynadığı düşünülmektedir. Nİ'de aktive olan mikroglialar ve astrositler pek çok potansiyel nörotoksik kemoatraktan molekülün ve sitokinlerin ifadelerini arttırırlar. Nöral dokunun en dış tabakası olan, astrosit son ayakları ile vasküler yapıları çevreleyen parenkimal bir bazal membrandan oluşan glia limitans (GL), küçük moleküller ve hücrelerin beyin parankimine doğru olan hareketlerinin denetlenmesinde modifiye bir kan-beyin bariyeri gibi rol alır. Diğer dokularda organ parenkimi ile onu çevreleyen adventia tabakası arasındaki ilişki çalışılmış ve nöral dokuda bu ilişkinin adventia'dan (beyin zarları ve GL) parenkime olan yönü incelenmiş olmasına karşın, kronik Nİ'da önemli olduğunu düşünülen parenkimden adventisya'ya doğru olan etkileri çalışılmamıştır. Bu tez çalışmasında, intraserebroventriküler (İSV) lipopolisakkarit (LPS) ile indüklenen Nİ fare modelinde -ND hastalıklardakine benzer ama farklı olarak- hiperakut dönemde (2. ve 4. saatlerde) pro-inflamatuar sitokinler (İnterlökin 1 beta - IL1β, İnterlökin 6 - IL6, Tümör nekrosis faktör alfa - TNFα) ve reseptörleri (tümör nekrosis faktör reseptörü 1, 2 - TNFR1, TNFR2, interlökin 1 reseptörü 1 - IL1R1), moleküler (Western blotlama) ve görüntüleme (immünohistokimyasal işaretlemeler, aşırımlı (transmission) ve immunogold elektron mikroskopi) yöntemleriyle ilk defa GL'nin hem perivasküler (GLp), hem de teknik zorluklar nedeniyle daha zor görüntülenebilen süperfisiyal (GLs) kısımlarında araştırılmıştır. İSV LPS ile indüklenen Nİ farede modelinde 2. ve 4. saatlerde astrositik son ayaklarda şişme, bu yapıların distal kutuplarına doğru enerji kullanımının artışını destekleyen sinsityal oluşum gösteren mitokondriyonlar aşırımlı elektron mikroskobu (TEM) ile görüntülenmiştir. Aktive olan astrositlerden salgılanacak olan sitokinleri içeren veziküller TEM, veziküllerin sitokin içeriği ise TEM immünogold tekniği ile izlenmiştir. İmmünohistokimya (İHK) görüntülemelerinde aynı saatlerde astrositik aktivasyona uygun olarak IL1β yüzeyel kortikal alanlarda daha çok bulunan yüzey bağlantılı astrositlerin hem GLs'de, hem de parankime doğru inen kısımlarında gözlenmiştir. GLp'de astrosit son ayaklarının perivasküler yerleşimlerine uygun olarak aktivite artışı saptanmıştır. TNFα hem GLs hem GLp'de noktasal, sitoplazmik ve yaygın olarak gözlenmiştir. IL6 ise hem inflamatuar hem nöroprotektif özelliklerinden ve muhtemelen diğer 2 sitokine göre biraz daha geç ve az ifade edilmesinden dolayı GL'de belirgin bir paternde görüntülenememiştir. IL1R1, IL1β dağılımına benzer şekilde hem GLs hem de GLp'de izlenmiştir. Nİ'nun 4. saatinde, farelerin GL'sini içeren yüzeyel kortekslerinde Western blotlama ile IL6 ve IL1β'nın anlamlı olarak arttığı saptanmıştır. Bu bulgular, İSV LPS ile indüklenen Nİ'nin erken döneminde astrositlerde ve GL'de inflamatuar değişikliklerin ortaya çıktığını ve ND hastalık süreçlerinde astrositlerin de önemli olduğunu düşündürmektedir.

Anahtar Kelimeler: Lipopolisakkarit, Nöroinflamasyon, Nörodejenerasyon, Glia limitans, IL1β, IL6, TNFα, Elektron mikroskopi, İmmunogold mikroskopi

ABSTRACT

Tatar İ., The effects of lipopolysaccharide induced pro-inflammatory cytokines and their pathways on glia limitans in mice neuroinflammation model, Hacettepe University Graduate School of Health Sciences, Basic Neurosciences Ph.D. Program Dissertation Thesis, Ankara, 2019. The term Neuroinflammation (NI) that is unique for Central Nervous System (CNS), defines a process that includes complex cellular and intercellular relationships. The inflammatory responses of microglia and astrocytes formed after damage or intensive stimulus might fortify the effects of acute injury or contribute to activation of neurodegenerative mechanisms. Microglia and astrocytes activated by NI increase the expression of many potential neurotoxic chemo-attractant molecules and cytokines. Glia limitans (GL) is the outermost layer of cortex and is formed by astrocytic end feet and basal membrane surrounding vascular structures, thereby functioning like modified blood-brain barrier for the regulation of the movement of small molecules and cells to the brain parenchyma. Although the relationship between neural tissue and its adventia layer was investigated in other tissues, the similar interaction between the brain parenchyma and its adventia layer, which is composed of GL and meninges, is not studied. In this study, we investigated the expression of pro-inflammatory cytokines (Interleukin 1 beta - IL1β, Interleukin 6 - IL6, Tumor necrosis factor alfa - TNFα) and their receptors (tumor necrosis factor receptor $_{1,\ 2}$- TNFR$_1$, TNFR$_2$, interleukin$_1$ receptor1- IL1R1) in both superficial and perivascular GL, in a mice model of neuroinflammation induced by bacterial lipopolysaccharide (LPS) in 2th and 4th hour. We used molecular (Western blotting) and imaging (immunohistochemistry, immuno-gold and transmission electron microscopy) techniques. Swelling on the astrocytic end feet as an indicator of NI and syncytial mitochondria supporting increased energy demand on the distal poles of these structures were seen with transmission electron microscopy (TEM) images in intracerebroventricular (ICV) LPS induced NI mice model. Vesicles filled with cytokines, which were ready to be secreted from activated astrocytes, were visualized by TEM and immune-gold TEM. IL1β were determined in GLs of surface associated astrocytes and descending parts, directed towards parenchyma, which mainly found in superficial cortical areas, fitting the astrocytic activity occurred at the same time period of immunocytochemistry findings. TNFα visualized as patchy, cytoplasmic and diffuse both in GLs and GLp. IL6, which has both inflammatory and neuroprotective features and maybe secreted later and less than other two cytokines, could not be visualized in a distinct pattern on GL. IL1R1 were detected in both GLs and GLp with the distribution resembling IL1β. Western blotting of GL of mice containing the superficial cortex showed a significant increase of IL6 and IL1β at the 4th hour of NI. These findings indicate that, inflammatory changes occur in astrocytes and GL at the hyper-acute period of ICV LPS induced NI and is thought that astrocytes are important for processes of neurodegenerative diseases.

Keywords: Lipopolysaccharide, Neuroinflammation, Neurodegeneration, Glia limitans, IL1β, IL6, TNFα, Electron microscopy, Immunogold microscopy

İÇİNDEKİLER

ONAY SAYFASI iii

YAYIMLAMA VE FİKRİ MÜLKİYET HAKLARI BEYANI iv

ETİK BEYAN v

TEŞEKKÜR vi

ÖZET vii

ABSTRACT viii

İÇİNDEKİLER ix

SİMGELER ve KISALTMALAR xi

ŞEKİLLER xii

TABLOLAR xiv

1.GİRİŞ 1

2.GENEL BİLGİLER 3

2.1. Nöroinflamasyon 3

2.2. Glia Limitans 6

2.3. Nİ Hayvan Modelleri 8

2.4. Nöroinflamasyon sürecindeki aktif hücreler ve pro-inflamatuar sitokinler 9

3. GEREÇ ve YÖNTEMLER 20

3.1. Deney Deseni 20

3.2. Kullanılan Hayvanlar ve Barındırma Koşulları 20

3.3. LPS ile İSV Nİ modelinin oluşturulması 20

3.4. Moleküler ve Görüntüleme işlemlerinin metodolojisi ve Verilerinin Analizi 21

3.4.1 Western Blotlama 21

3.4.2 İmmünhistokimya 23

3.4.3 Geçirimli Elektron Mikroskopisi 25

3.5 İstatistiksel Yöntemler 26

4. BULGULAR 27

4.1. Nöroinflamasyon modelinin oluşturulması 27

4.2. Geçirimli elektron mikroskopisi (TEM) bulguları 29

4.3. İmmunogold geçirimli elektron mikroskopisi (TEM) bulguları 38

4.4. İmmünohistokimya (İHK) bulguları 42

4.5. Western Blotlama 52

5. TARTIŞMA 55

6. SONUÇ ve ÖNERİLER 62

7. KAYNAKLAR 64

8. EKLER

Ek1. Hayvan Deneyleri Yerel Etik Kurul Kararı

Ek2. Dijital Makbuz ve Orjinallik Raporu

9. ÖZGEÇMİŞ

SİMGELER VE KISALTMALAR

GL	Glia limitans, Glial sınırlayıcı membran
GLp	Glia limitans perivaskülaris
GLs	Glia limitans süperfisiyalis
IL1β	İnterlökin 1 beta
IL6	İnterlökin 6
ILR	İnterlökin reseptörü
İHK	İmmünohistokimya
İSV	İntraserebroventriküler
LPS	Lipopolisakkarit (Bakteriyel)
MSS	Merkezi sinir sistemi
Nİ	Nöroinflammasyon
ND	Nörodejeneratif
NFκβ	Nükleer faktör kappa – aktive B hücreleri hafif zincir arttırıcı
TEM	Geçirimli Elektron Mikroskopi
TLR	Toll benzeri reseptör
TNFα	Tümör nekrosis faktör alfa
TNFR	Tümör nekrosis faktör alfa reseptörü

ŞEKİLLER

Şekil		Sayfa
2.1	Glial hücrelerde LPS ile indüklenmiş Nİ yanıtı	4
2.2	İnflamatuar hücrelerin kandan MSS'ye göçü, kan beyin bariyeri ve GL	6
2.3	GL anatomisi ve ultrastrüktürel yapısı	7
2.4	Sıçan piriform korteksindeki yüzey bağlantılı astrositin detay yapılarının elektron mikroskobik görüntüleri	8
2.5	Alzheimer Hastalığında mikroglia fenotiplerinden salınan farklı inflamatuar sitokinlerin şematik gösterimi ve rolleri	10
2.6	Astrosit sınırlarının ve fonksiyonel bariyerlerin pro- ve anti- inflamatuar moleküler şematik mekanizmaları	11
2.7	TNFα tarafından tetiklediği yolak	14
2.8	IL1R1'in sinyal iletim yolağı	16
2.9	IL6'nın tetiklediği sinyal iletim yolağı	17
2.10	Alzheimer Hastalığında Nİ rolünün şematik gösterimi	18
2.11	Parkinson Hastalığında Nİ rolünün şematik gösterimi	19
3.1	Transfer düzeneği	22
4.1	E. Coli 055: B5 suşu ile yapılan kronik Nİ modelinde (12. ve 24. saatlerde) GLp'yi oluşturan vasküler yatak ve astrositik son ayaklarının harabiyetini gösteren TEM görüntüleri	28
4.2	Normal kortikal doku ve glia limitans'a ait yarı ince TEM kesitleri	29
4.3	İSV LPS enjeksiyonu ile Nİ oluşturulmuş kortikal doku ve glia limitans özelliklerini yansıtan çalışma grubuna ait yarı ince TEM kesitleri (4. Saat)	29
4.4	GLp'ye ait TEM mikrografları	30
4.5	Kontrol (LPS enjeksiyonu yapılmış hayvanda 0. saatte) GLp'nin TEM görüntüsü	31
4.6	LPS enjeksiyonu ile Nİ indüklenmiş hayvanda hiperakut dönemde GLp'nin TEM görüntüsü	32
4.7	Kontrol (LPS enjeksiyonu yapılmış hayvanda 0. saatte) GLs'nin TEM görüntüsü	33
4.8	LPS enjeksiyonu yapılmış hayvanda 4. saatte GLs'in TEM görüntüsü	34
4.9	LPS ile indüklenmiş Nİ modelinde 4. saat'te GLs'in TEM görüntüsü	35

4.10 LPS ile indüklenmiş Nİ modelinde 4. saatte GLs'nin ve subarachnoid alandaki vasküler yapının TEM mikrografları (Şekil 4.8 ve 4.9 ile aynı saate ait farklı 2 alandan alınan görüntüler) 36

4.11 LPS ile indüklenmiş Nİ modelinde 4. saatte GLs'de izlenen mikro veziküller ve sinsityal mitokondriyonlara ait TEM mikrografları 36

4.12 LPS ile indüklenmiş Nİ modelinde 4. saatte GLs immunogold işaretleme mikrografları 39

4.13 LPS ile indüklenmiş Nİ modelinde 4. saatte GLp immunogold işaretleme mikrografları 40

4.14 LPS ile indüklenmiş Nİ modelinde 4. saatte yüzeyel nöropil immunogold işaretleme mikrografı 41

4.15 LPS enjeksiyonu sonrası astrositik aktivasyonu belirten GFAP ifadesine ait mikrograflar 42

4.16 LPS enjeksiyonu sonrası mikrogliaların Iba1 ifadesine ait mikrograflar 42

4.17 LPS ve salin İSV enjeksiyonu sonrası TNFα ifadesine ait mikrograflar 43

4.18 LPS ve salin İSV enjeksiyonu sonrası IL1β ifadesine ait mikrograflar 44

4.19 LPS ve salin İSV enjeksiyonu sonrası IL6 ifadesine ait mikrograflar 45

4.20 LPS enjeksiyonu sonrası kortikal IL1R1 görüntülemesi 46

4.21 LPS enjeksiyonu sonrası 4. saatte GFAP işaretlemesi ile yapılan IL1R1 kolokalizasyon görüntüleri 47

4.22 LPS enjeksiyonu sonrası kortikal TNFR1 görüntülemesi 48

4.23 LPS enjeksiyonu sonrası 4. saatte GFAP işaretlemesi ile yapılan TNFR1 kolokalizasyon görüntüleri 49

4.24 LPS enjeksiyonu sonrası kortikal TNFR2 görüntülemesi 50

4.25 LPS enjeksiyonu sonrası 4. saatte GFAP işaretlemesi ile yapılan TNFR2 kolokalizasyon görüntüleri 51

4.26 Nİ modelinde beyin-omurilik sıvısında ve GL'yi içeren yüzeyel korteks dokusunda 4. saatte IL6 ifadesinin Western blotlama ile incelenmesi 52

4.27 Nİ modelinde beyin-omurilik sıvısında ve GL'yi içeren yüzeyel korteks dokusunda 4. saatte IL1β ifadesinin Western blotlama ile incelenmesi 53

4.28 Nİ modelinde beyin-omurilik sıvısında ve GL'yi içeren yüzeyel korteks dokusunda 4. saatte TNFα ifadesinin Western blotlama ile incelenmesi 53

TABLOLAR

Tablo **Sayfa**

3.1 İmmunohistokimya için kullanılan antikorlar 24

3.2 Kullanılan cihazlar 25

1. GİRİŞ

Nöroinflamasyon (Nİ) merkezi sinir sistemi (MSS)'ne özgü glial hücrelerin bir hasar ya da şiddetli uyaran karşısında verdikleri inflamasyon benzeri bir yanıttır ve bu karmaşık sürecin başta nörodejeneratif (ND) hastalıklar olmak üzere, travmatik beyin hasarı, inme ve nöropatik ağrı gibi pek çok hastalığın etyopatogenezinde rol oynadığı düşünülmektedir.

Bugüne kadar Nİ süreçleri incelenirken MSS'nin yerel immün hücresi kabul edilen mikroglialar; nöroektodermal kökenli olan, ölüm reseptörü aracılı programlı hücre ölümüne dirençli, nöronların metabolik destekçisi, kan-beyin bariyerini oluşturup devamlılığını sağlayan, MSS'nin immün yanıtını düzenleyen astrositler ve bu iki hücre grubunun ürettiği inflamatuar yanıtın MSS'nin ana hücreleri nöronlar üzerinde yarattığı etkiler çalışılmıştır. Günümüzde Nİ'de pro-inflamatuar sitokinler ve bunların tetikledikleri yolaklar, hem glial hücrelerin aktive olduğu başlangıç sürecinde, hem de sonrasında bu mediyatörlerin hücre içinde ve çekirdekte neden olduğu inflamatuar yanıt nedeni ile nörodejenerasyon ya da sağ kalım sonucuna götüren ardışık yolağın incelenmesinde önemli hedef moleküllerdir.

Astrositlerin son ayaklarının ve parenkimal bazal membranın oluşturduğu glia limitans (GL) hem beyin dokusu ve vasküler yapılar, hem de beyin zarları ile çok sıkı bir ilişki içerisinde olan özelleşmiş bir yapıdır. Periferik dokulardan immün hücrelerin nöral dokuya geçişinde sınırlayıcı bir bariyer görevi de olan ve bu yüzden glial sınırlayıcı zar (glial limiting membrane) olarak da bilinen GL, beyin parenkiminden kaynaklanan Nİ'deki hücreler ve dokular arası ilişkilerin daha iyi anlaşılmasında potansiyel bir çalışma alanı olarak öne çıkmaktadır.

Literatürde Nİ çalışmaları içerisinde uyaran olarak bakteriyel lipopolisakkarit (LPS)'in kullanıldığı kemirgen modelleri önemli bir yer tutmaktadır. Nİ'de interlökin 1 beta (IL1β) ve tümör nekrosis faktör alfa (TNFα), pro-inflamatuar sitokinlerin içerisinde öncül ve ana astrositik aktivatörlerdir. Bir pro-inflamatuar sitokin olan interlökin 6 (IL6), mikroglial göç, aktivasyon ve çoğalmanın düzenlenmesinden sorumludur ve nöroprotektif özellikleri de vardır.

GL üzerinden inflamatuar hücre ve sinyal iletimi literatürde kandan beyin dokusuna doğru olan yönde detaylıca incelenmiştir ancak muhtemelen nörodejeneratif hastalıklarda olduğu gibi beyin dokusunun kendisinden kaynaklanan inflamatuar yanıtın GL ve çevre dokular üzerindeki etkisi çalışılmamıştır. Nİ yolakların belirlenmesi, nörodejeneratif hastalıkların patofizyolojisini anlamada ve bu bölgenin potansiyel tedavi hedefi haline gelmesi açısından önemlidir.

Çalışmamızın ana hedefi LPS ile oluşturulan Nİ fare modelinde, sitokinlerin ve reseptörlerinin GL düzeyinde incelenmesidir. GL'de ifade edilen proinflamtuar sitokinler (IL1β, IL6 ve TNFα) ve bunların reseptörleri olan tümör nekrosis faktör reseptörü 1 (TNFRI), tümör nekrosis faktör reseptörü 2 (TNFRII) ve İnterlökin 1 reseptör 1 (IL1R1) moleküler (Western blotlama) ve görüntüleme (immünohistokimyasal işaretlemeler, aşırımlı (transmission) ve immunogold elektron mikroskopi) yöntemleriyle araştırılmıştır. Bu sayede literatürde bir yenilik olacak şekilde Nİ'de önemli bir hücre grubu olan astrositlerin çevre vasküler, nöral ve meningeal yapılarla iletişim noktaları olan GL'nin Nİ sürecindeki rolü çalışılmıştır.

2. GENEL BİLGİLER

2.1. Nöroinflamasyon

Nöroinflamasyon (Nİ) sinir dokusunun inflamasyonudur. Hasarlanmış beyin bölgesini hasarlanmamış kısımdan ayıran, etkilenmiş hücreleri yok eden ve ekstrasellüler matriksi tamir eden koruyucu bir mekanizmadır. Enfeksiyon, travmatik beyin hasarı, toksik metabolitler ya da oto immünite gibi pek çok nedene yanıt olarak başlayabilir. Böyle inflamatuar bir yanıt olmasaydı beyin dokusu, patolojik durumlara karşı çok savunmasız olurdu ve daha kolay zedelenebilirdi (1). Akut inflamasyonda inflamatuar moleküller, endotel hücre aktivasyonu, trombosit birikimi ve doku ödemi gözlenir. Kronik inflamasyon ise glial hücrelerin uzamış aktivasyonu ve immün hücrelerin katılması ile olur. Bu durum ND hastalıklarla da ilişkilidir. Toksik metabolitler, otoimmünite, yaşlanma, bakteri ve virüsler, hava kirliliği ve pasif tütün içiciği kronik inflamasyonun ana sebepleridir.

Merkezi Sinir Sistemi (MSS) genel olarak immünolojik olarak ayrıcalıklı bir bölgedir çünkü fizyolojik koşullarda periferik dolaşımdaki immün hücreler kan beyin bariyeri (KBB)'ni geçemezler. KBB; kapiller duvarının endotel hücreleri, kapilleri saran astrositik son ayaklar, bazal lamina ve bazal membrana gömülü perisitlerden oluşan, MSS'nin normal işlevini görmesini sağlayan özelleşmiş bir yapıdır. MSS'de Nİ'a cevap olarak aktif hale geçen yerleşik immün hücreler mikroglialardır. Ancak özellikle son yıllarda yapılan çalışmalarda beyinde, en fazla sayıda bulunan hücreler olan astrositlerin de Nİ'de rolü olduğu saptanmıştır.

Periferik inflamasyonda lökosit, monosit, makrofaj gibi immün sistemin hücresel elemanları inflamasyon sürecine katılır. Periferik dolaşımdaki immün hücreler sadece yapısı zedelenmiş KBB'yi aşabilir ve nöronlarla glial hücreleri etkileyip immün yanıtı başlatabilirler. Başlatılan yanıt MSS'ni koruma amaçlı olsa da; zamanına ve şiddetine bağlı olarak inflamasyonun yayılmasına ve daha fazla lökositin KBB'yi geçerek göç etmesine ve zararlı olmasına sebep olabilir. Önceleri MSS'yi periferik immün sistemden tamamen ayırdığı düşünülen KBB'nin, günümüzde sadece periferik immün sistem kaynaklı pro-inflamatuar sitokinlere karşı geçirgen olmakla kalmayıp aynı zamanda bu sitokinlerin salınımı ve yayılımını stimüle ederek beyne lökosit göçüne izin verebileceği düşünülmektedir. Dolayısıyla

nöroglial hücreler ve KBB aracılı oluşan Nİ cevabı sinaptik yetmezlik ve nöron ölümüne neden olarak birçok beyinle ilgili hastalığın patolojisinde alevlenmeyle sonuçlanabilir (2).

Nİ; iskemi, travma, ND hastalıklar vb. pek çok hastalığa özgü stimuluslarla astrositler ve mikroglialarda uzamış ve kuvvetli aktivasyona yol açabilir, koruyucu olmaktan çok MSS'ne zarar verici olabilir. Bu aktive astrosit ve mikroglialar IL1β ve TNFα gibi pro-inflamatuar sitokinlerin üretimini arttırarak, inflamatuar cevapları uzatıp nöronal ve sinaptik bozukluğa sebep olabilirler. Nöronal bozukluk ve yaralanmalar glial aktivasyonu daha da arttırarak erken dönemde astrogliyozis gibi patolojik durumları alevlendirebilirler. Sonuçta IL1β ve TNFα gibi pro-inflamatuar sitokinlerin artmış üretimi birçok MSS hastalığının patofizyolojik gelişiminde itici güç olabilir (3).

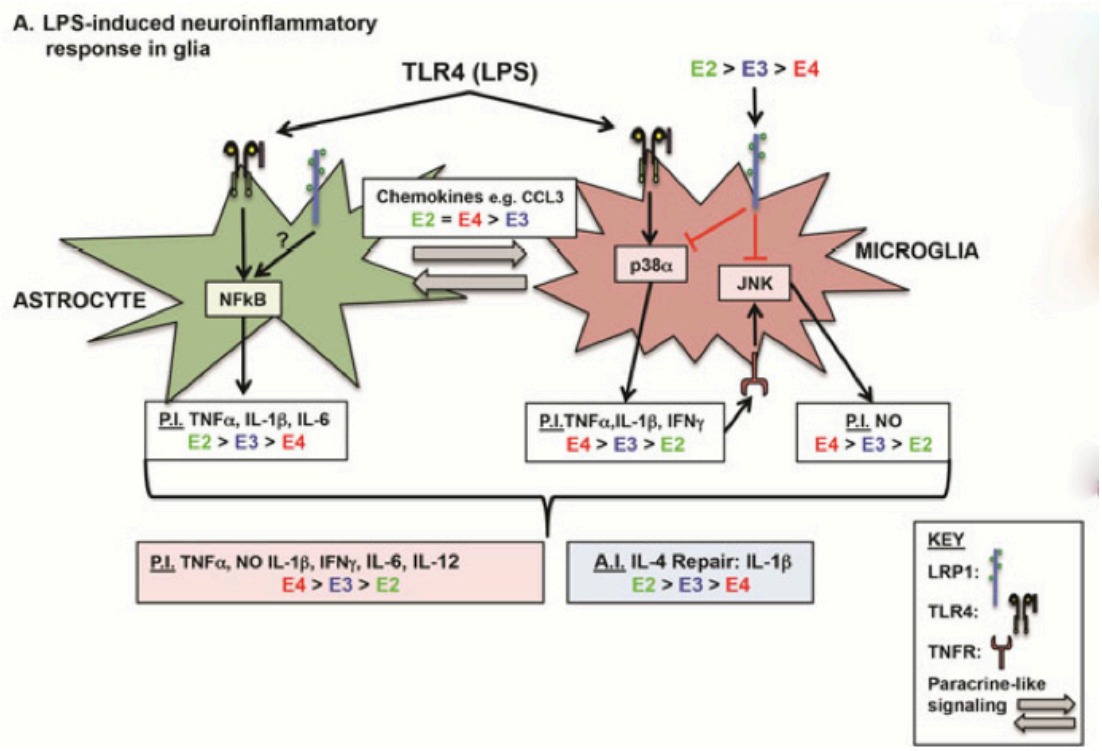

Şekil 2.1. Glial hücrelerde LPS ile indüklenmiş Nİ yanıtı. Bakteriyel endotoksin olan LPS, Toll benzeri reseptör 4 (TLR4) reseptörü aracılığıyla astrositlerde NFκβ , mikroglialarda p38α yolağıyla pro-inflamatuar sitokinler $IL_{1\beta}$, IL_6 ve TNF_{α}'nın ifadelerini arttırarak Nİ sürecini başlatır (4).

Mikroglialar MSS'nin doğal immün hücreleridir. Mikroglialar çevrelerini aktif olarak araştırır ve nöral hasara yanıt olarak kendi hücre morfolojilerini belirgin olarak değiştirir. Beyindeki akut inflamasyon mikrogliaların hızlı aktivasyonuyla karakterizedir. Bu periodda periferik immün yanıt yoktur. Zamanla kronik inflamasyon dokunun ve KBB'nin yıkımına sebep olur. Bu sırada mikroglialar reaktif oksijen türevlerini oluşturur ve bir inflamatuar yanıt için periferden immün hücreleri çağıracak sinyaller salgılar (4).

Astrositler beyinde en fazla bulunan glial hücrelerdir. Nöronları destekler, yaşamlarını sürdürmelerine yardımcı olurlar ve KBB'nin önemli bir kısmını oluştururlar. Beyinde travmatik beyin hasarı gibi bir yaralanma olduğunda yaralanmış nöronlardan ya da aktive mikroglialardan salgılanan sinyallere yanıt olarak aktive olabilirler. Aktive olduktan sonra astrositler çeşitli büyüme faktörleri salgılar ve morfolojik değişiklik gösterirler. Örnek olarak yaralanma sonrası astrositler proteoglikan matriksten oluşan ve aksonal rejenerasyonu aksatan glial skar dokusu oluştururlar (5).

Sitokinler; inflamasyon, hücre sinyalizasyonu, gelişim ve hayatta kalma gibi pek çok hücresel süreci düzenleyen bir protein kümesidir. Kemokinler ise immün hücreleri enfeksiyon ya da yaralanma sahasına çekmek gibi, hücre göçü süreçlerini düzenleyen sitokinlerin bir alt sınıfıdır. Mikroglialar, astrositler, endotel hücreleri ve diğer glial hücreler gibi pek çok hücre tipi sitokin ve kemokinleri üretebilir. Fizyolojik olarak kemokin ve sitokinler inflamasyonu ve gelişmeyi kontrol eden nöromodülatörler olarak işlev görürler. Sağlıklı beyinde hücreler mikrogliaları çağıran (toplayan) bir lokal inflamasyon çevresi oluşturmak ve enfeksiyon ya da yaralanmayı temizlemek için sitokinleri salgılar (6).

Nİ'de kandan dokuya inflamatuar hücre göçü iki aşamalı olarak gerçekleşmektedir. Birinci aşamada inflamatuar kan hücreleri endotel hücrelerine, bu hücrelerde ifade edilen selektin, integrin gibi molekülleri tanıyan reseptörleriyle tutunur, dışarıya doğru çıkıntı oluşturur, endotel ve bazal membranı geçerek perivasküler mesafeye göç eder. İkinci aşamada ise perivasküler mesafeden astrosit

son ayakları ve kendisine ait bazal membrandan oluşan GL'yi geçerek nöral dokuya ulaşır (7, 8).

Beyin yaralanmasına yanıt olarak üretilen sitokinler astrogliyosis sırasında üretilen IL6 ve nöronal toksisiteyi tetikleyebilen IL1β ve TNFα'dır. Pro-inflamatuar sitokinler hücre ölümü ve ikincil doku hasarına sebep olsalar da zedelenmiş dokunun tamirinde gereklidirler. Örnek olarak TNFα, Nİ'nin erken evrelerinde nörotoksisiteye sebep olurken, daha geç evrelerinde doku gelişimine katkı verir.

2.2. Glia Limitans

Astrositler MSS'deki perivasküler mesafeler, beyin zarları ve doku lezyonları boyunca nöral dokuyu nöral olmayan dokudan ayıran Glia Limitans isimli sınırlar oluştururlar. Perivasküler aralık (Wirshow-Robins boşluğu) kan ve beyin arasındaki ilk bariyer olan KBB'nin bir parçası olan endotel bazal membranı ile endotel hücrelerini çevreleyen astrositik son ayaklardan oluşan ikincil bir bariyer olan GL'nin arasında yer alır.

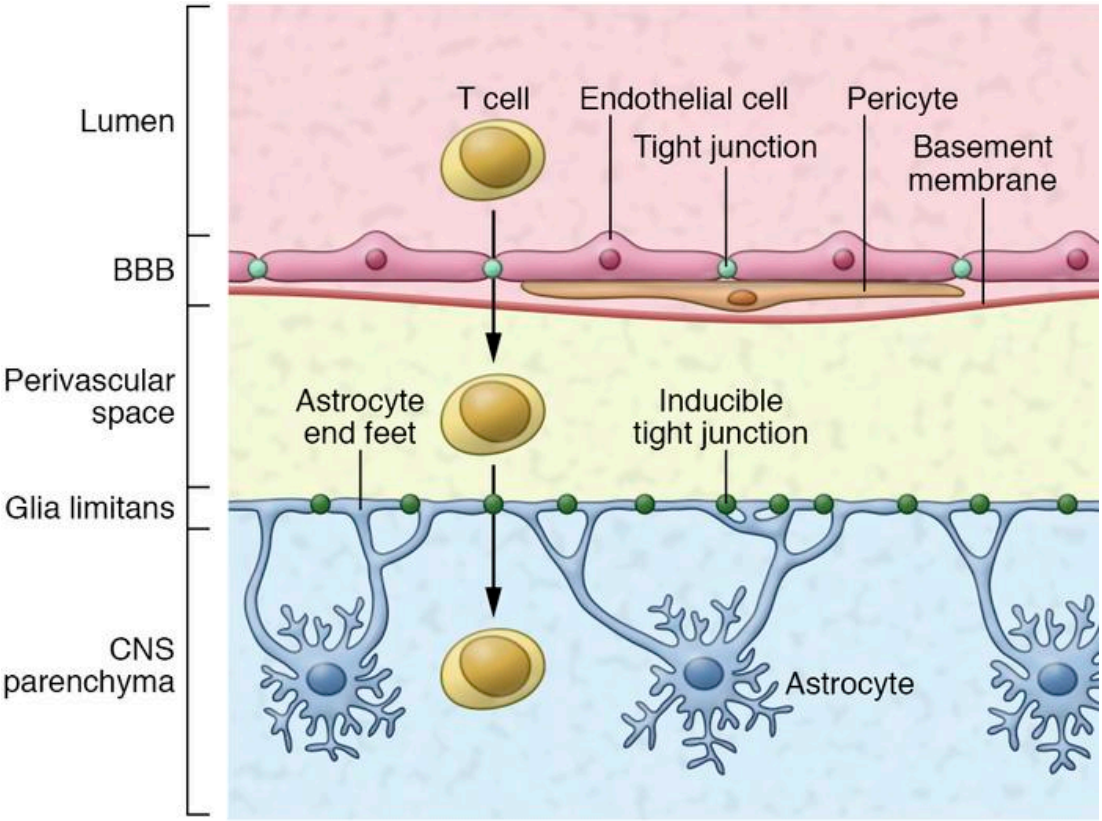

Şekil 2.2. İnflamatuar hücrelerin kandan MSS'ye göçü, kan beyin bariyeri (KBB) ve

GL. KBB, sıkı bağlantılarla bağlı endotel hücreleri, onları saran bazal membran ve arasında dağılmış perisitlerden oluşur. İkincil bir bariyer olan GL nöropilin en yüzeyelinde astrositik son ayaklardan oluşur (9).

Glia Limitans (GL) ya da glial sınırlayıcı membran, astrosit son ayaklarıyla bağlantılı beyin ve medulla spinalis'i çevreleyen nöropil parenkimal bazal laminasının oluşturduğu ince bir bariyerdir.

GL MSS'deki yerleşimine göre hemen hemen aynı yapıları içerecek biçimde 2 kısımda sınıflandırılabilir. GL perivaskülaris (GLp) nöral doku içerisindeki parenkimal vasküler yapıları çevreleyen perivasküler aralığa (boşluğa) bitişik ve KBB'yi destekleyen bir bileşen şeklindedir.

GL süperfisiyalis (GLs) ise nöral dokunun en yüzeyel katmanını oluşturacak biçimde subaraknoid aralığın içindeki vasküler yapıları değil bütününü çevreleyen oluşumdur (10).

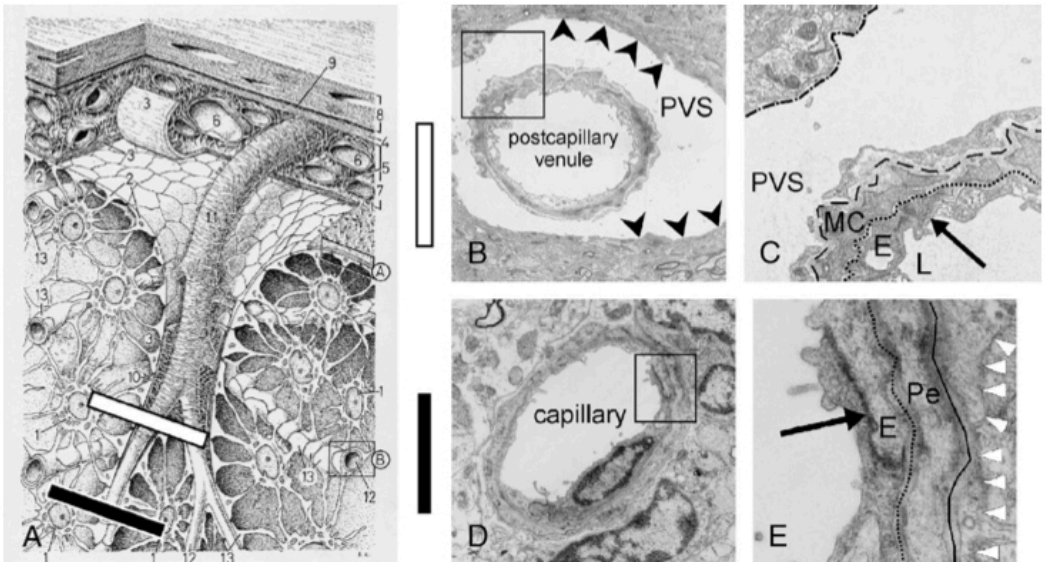

Şekil 2.3. GL anatomisi ve ultrastrüktürel yapısı. A. Beyin parenkiminin farklı bölgelerini gösteren anatomik çizim. Subaraknoid aralıktan beyin parenkimine ilerleyen penetran damar (11), GLs (2) ve GLp (13). B.C. Post-kapiller perivasküler aralığın ultrastrüktürel yapısı. B'deki siyah ok başları GL ya da nöral parenkime ait bazal membranı ifade ediyor. Bu kalınlıkta damarların olduğu perivasküler aralıkta 3

bazal membran izleniyor (C); endotelyal (noktalı), dış vasküler (çizgili) ve GL'ye (dolayısıyla nöral parenkime) ait olan (noktalı çizgili). D.E. Kapiller alanın ultrastrüktürel yapısı. Bu seviyede endotel (E), endotel bazal membranı ve perisit (P) izleniyor (D). Bu yapılar sürekli bir GL bazal membranı (beyaz ok başları) ile direk temas halinde (E). C ve E'deki siyah oklar ise endotel hücreleri arasındaki sıkı bileşke (tight junction) gösteriyor (7).

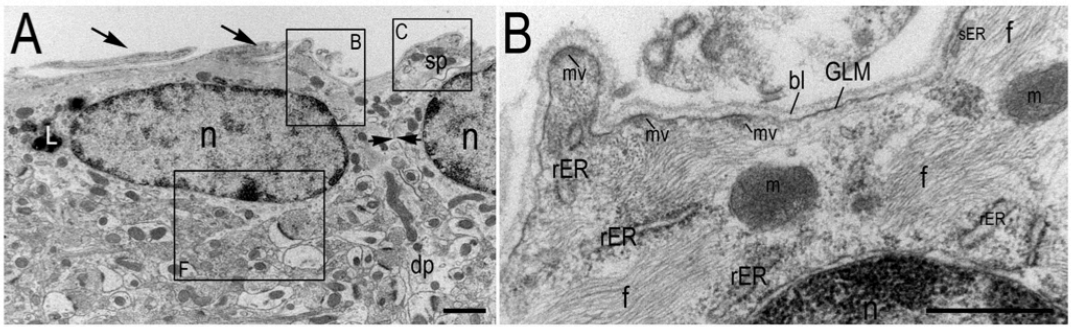

Şekil 2.4. Sıçan piriform korteksindeki yüzey bağlantılı astrositin elektron mikroskobik görüntüleri. Astrositin çekirdeği (n), lizozom (L), yüzeyel (sp) ve derin (dp) kısımları izleniyor (A). Astrosit'e ait yüzeyel bazal membran (bl), yüzeyel glia limitans (GLs, GLM-glial limiting membrane) ve hemen altında hiperdens mikroveziküller (mv), fibriler demet (f), mitokondriler (m), düzgün ve kaba endoplazmik reticulum (sER-rER) izleniyor (B) Ölçek A'da 1 mikron, B'de 500 nm (10).

Gerek süperfisiyal kısmın beyin zarları ile gerekse perivasküler kısmın damarlarla olan yakın ilişkisi bu bölgenin Nİ'deki rolünü önemli hale getirmiştir.

2.3. Nİ Hayvan modelleri

Nİ hayvan modeli olarak pek çok uyaran ve hasarlama metodu denenmiş ve kullanılmıştır. Bunların arasında hayvan modeli olarak insandaki nörodejeneratif süreçtekine benzer, beyin dokusunun kendisinden kaynaklanan inflamatuar yanıtı en iyi şekilde taklit edecek olan intraserebroventriküler (İSV) uygulanan LPS ile indüklenen kemirgen modeli öne çıkmıştır (11-23). Literatürde İSV LPS Nİ fare

modelleri incelendiğinde O55: B5 suşundan (12, 16, 24, 25) sonra en çok kullanılan LPS suşunun O127: B8 (11, 15, 17, 19, 21, 22) olduğu gözlemlenmektedir.

Bir bakteriyel endotoksin olan LPS beyindeki glial hücreleri stimüle ederek IL1β ve TNFα gibi pro-inflamatuar sitokinlerin salınmasına sebep olur (26). Bu sitokinlere yanıt olarak bir oksidatif stres durumu yaratacak şekilde pek çok reaktif oksijen türevi de üretilir (27).

2.4. Nİ sürecindeki aktif hücreler, pro-inflamatuar sitokinler ve reseptörleri

Mikroglialar sabit bir şekilde mikroçevreyi araştıran ve onları çevreleyen astrositler ve nöronları etkileyen faktörler üreten beynin ana immün hücreleridir. Fizyolojik durumda bu hücreler deaktive fenotip göstererek anti-inflamatuar ve nörotrofik faktörler üretirler. Bir patojen saldırısı ya da doku hasarında yanıt olarak aktif fenotipe geçerek immün sistemle entegre olacak ve doku tamirini başlatacak inflamatuar bir yanıtı tetiklerler. Bu yanıt genellikle kendini sınırlar niteliktedir, enfeksiyon geçince ya da doku hasarı tamir edilince çözülür (28). Mikroglialar LPS, TNF veya IFN gibi inflamatuar ajanlarla aktive edildiklerinde M1 (klasik aktif fenotip) halini alarak patojen ve tümör hücrelerine karşı pro-inflamatuar sitokinlerin ve reaktif oksijen türlerinin salınmasıyla oluşan savunmada ve bununla bağlantılı hücre ölümünde önemli rol oynarlar. Alternatif olarak M2 anti-inflamatuar fenotipi ise anti-inflamatuar sitokinlerin salınımının arttığı ve pro-inflamatuar sitokinlerin salınımının azaldığı doku tamiri/yeniden modellenmesi ve anjiogenezi tetiklemektedir (29). Son yıllarda bu rollerinin ND hastalıklardaki Nİ'de önemli olduğu saptanmıştır.

Astrositler beyindeki en kalabalık glial hücre grubudur. Nöronları destekler, yaşamlarını sürdürmelerine yardımcı olurlar ve KBB'nin önemli bir kısmını oluştururlar. AST'ler nöral ve nöral olmayan dokuları ayırmak için perivasküler mesafe, meninksler ve doku lezyonları boyunca sınırlar oluştururlar. Yapılmış fizyoloji ve hastalık modelleri çalışmalarında, AST sınırlarının ve skar dokularının, inflamatuar hücrelerin beyin parenkimine girmesini önlemek için fonksiyonel

bariyerler olarak çalışmakta oldukları gösterilmiştir. Ayrıca çok güçlü pro-inflamatuar potansiyelleri de vardır. Bu çift yönlü etkileriyle MSS inflamatuar yanıtlarının ana düzenleyicileri olarak ortaya çıkarlar (30).

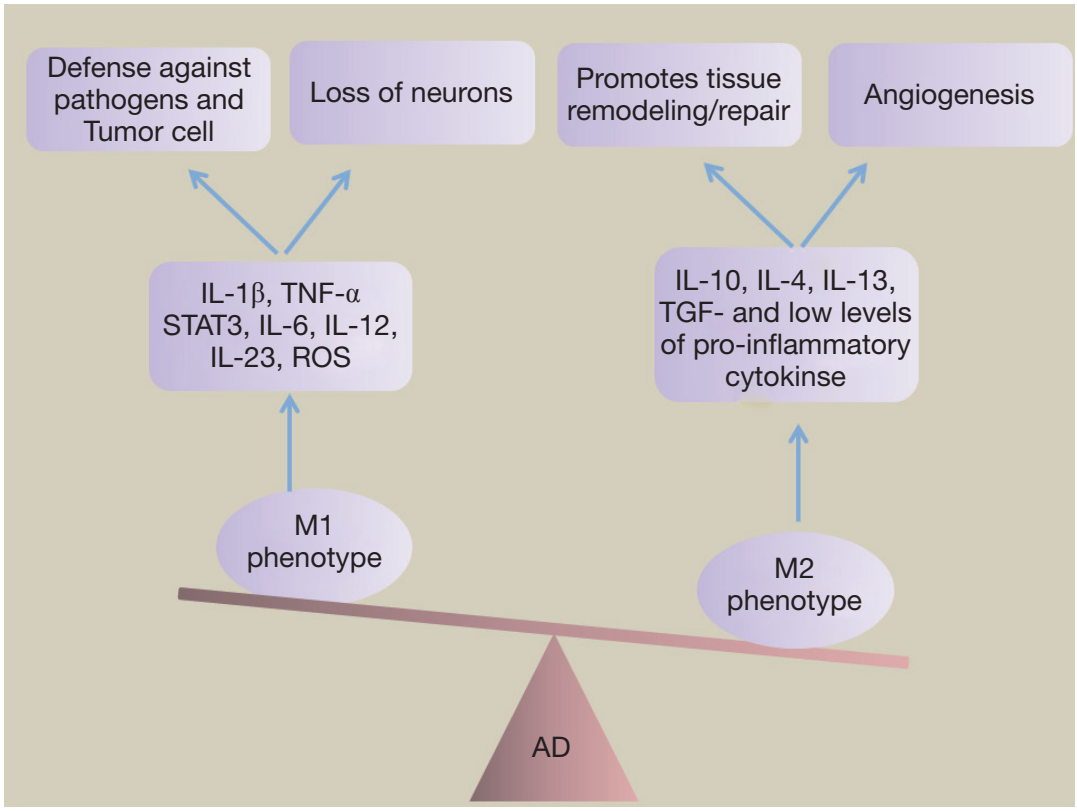

Şekil 2.5 Alzheimer Hastalığında mikroglia fenotiplerinden salınan farklı inflamatuar sitokinlerin şematik gösterimi ve rolleri (29). Nörodejeneratif hastalıklarda Nİ önemlidir. IL1β, TNFα ve IL6 gibi pro-inflamatuar sitokinler M1 fenotipinde salgılanıp patojenlere ve tümör hücrelerine karşı savunmadan ve nöron kaybından sorumluyken, M2 fenotipinde salgılanan IL10, IL4, IL13 ve TGF gibi sitokinler doku tamiri, yeniden yapılandırılması ve anjiyogenezi tetiklerler.

Astrositlerin immün reaksiyonun lokal düzenlenmesinde çift yönlü karmaşık bir rolü olduğu gösterilmiştir. Başta sitokinler olmak üzere inflamasyonu tetikleyen pek çok faktörü salgıladıkları gibi, bir taraftan da periferik immün sistem hücrelerinin MSS'ye geçişini engelleyen GL'yi oluşturmaları ve inflamatuar saldırılarda hayatta kalım için daha donanımlı olduklarını gösteren ölüm reseptörü

aracılı programlı hücre ölümüne dirençli olmalarıyla da koruyucu özellikleri olduğu bilinmektedir (31-33).

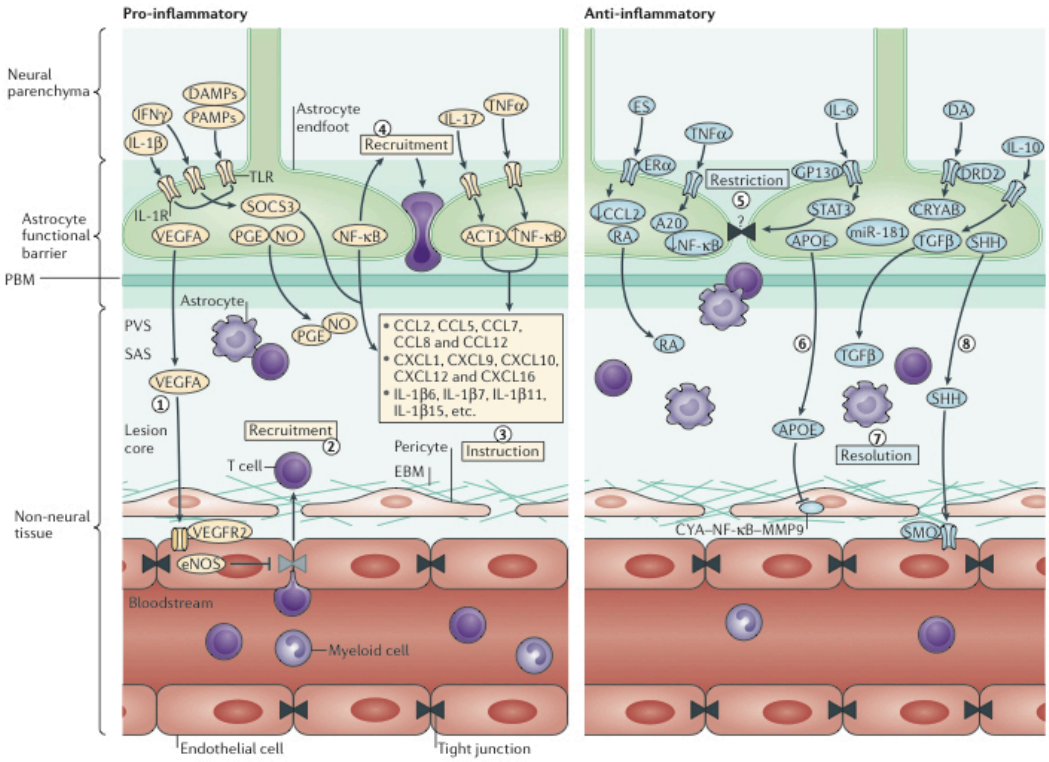

Şekil 2.6. Astrosit sınırlarının ve fonksiyonel bariyerlerin pro- ve anti- inflamatuar moleküler şematik mekanizmaları. Nİ sürecinde lökositler MSS'ye geçerken kan-beyin bariyerini, endotelyal ve parenkimal bazal membranları ve fonksiyonel astrositik bariyerleri geçmek zorundadırlar. Astrositlerin salgıladığı pek çok molekül bu geçişin kolaylaştırılmasında (pro-inflamatuar) ve engellenmesinde (anti-inflamatuar) ve lökositlerin toplanmasında rol aldığı gibi zamanla inflamasyonun çözülmesinde de rol alabilirler. Oluşan hasarın ilerleyişinde değişen zamanlarda yaratılan farklı sinyalleme mekanizmalarına cevap olarak astrositler değişen şartlarda; 1. bölümdeki endotele sinyaller göndererek KBB'yi bozan, 2. bölümdeki perivasküler aralık, subaraknoid aralık ve lezyon merkezlerine lökosit ekstravazasyonunu arttıran, 3. bölümdeki lökositleri yönelten, 4. bölümdeki lökositleri MSS parenkimine taşıyan pro-inflamatuar, 5. bölümdeki MSS parenkimine lökosit girişini engelleyen, 6. bölümdeki perisitlere sinyaller göndererek

KBB'yi tamir eden, 7. bölümdeki inflamasyonunun çözülmesini arttıran ve 8. bölümdeki endotele sinyaller göndererek KBB'yi tamir eden anti-inflamatuar molekülleri salgılayabilirler (30).

MSS'nin en yoğun glial hücre grubu olan ASTler nöroektoderm kökenlidir, iskemiye dayanıklıdırlar ve Fas, TRAIL gibi ölüm reseptörü aracılı apopitoza büyük ölçüde dirençlidirler (34). Glikojen depolayıp, laktatın atılması sağlayarak nöronlara metabolik destek olmalarının yanında glutamat gibi nörotransmitterlerin geri alımında, nörotrofik faktörlerin üretilmesinde, potasyum gerialımı gibi iyon dengesinde, KBB'nin oluşumu ve idamesinde, skar oluşumu ve doku iyileşmesinde ve MSS'in immün yanıtlarının düzenlemesinde görev alırlar. Nİ'daki rollerine bakıldığında kalıp tanıma reseptörlerinin önemlilerinden olan toll-benzeri reseptör (TLR)'lerden LPS'yi ligand olarak kullanan TLR4'ü daha çok ifade ederler. TLR'ler hücre dışı parçasında lösinden zengin motifler içeren, sitoplazmik parçası IL1 reseptörüne benzer tip 1 membran glikoproteinleridir. TLR4 reseptörü üzerinden Mal (TIRAP)-MyD88 bağımlı yolağıyla IRAK1,4 ve TRAF6 proteinlerini aktive ederek AP-1 ve NFκβ , ve TRIF bağımlı yolağıyla RIP-1 ve TBK1 proteinlerini aktive ederek IRF3 transkripsiyon faktörlerini sentezleyerek pro-inflamatuar sitokinler ve IFN ile indüklenebilir genlerin ifade edilmelerine sebep olurlar (35-37).

Üretilen sitokinler içerisinde en bilinenleri IL6, IFNβ, TGFβ, GM-CSF, BAFF, IL1β ve TNFα'dir. Bunlar KBB'nin geçirgenliğini arttırmak, endoteliyal hücre aktivasyonu, mikroglial ve monositik hücre aktivasyonu, farklılaşması ve çoğalması, astrosit aktivasyonu ve B lenfositlerin hayatta kalması ve farklılaşması gibi nörodejenerasyon yönünde; immünsüpresyon ve nöroprotektif mediyatörlerin salınması ile nöroproteksiyon yönünde etki ederler. Bu sitokinlerden üçü (IL6, IL1β ve TNFα) pro-inflamatuar sitokinler olarak bilinirken, TGFβ ve IL10 anti-inflamatuar sitokinler olarak bilinirler.

Nİ modelinde aktive olan glial hücreler akut periferik inflamasyondan farklı olarak normalden daha uzun bir süre pek çok potansiyel nörotoksik kemoatraktan molekülün gen ifadesini arttırırlar. Bu moleküller içerisinde en önemli olanları bazı kemokinler ve nörotrofik faktörlerle birlikte sitokinlerdir. Pro-inflamatuar sitokinlerin içerisinde IL1β ve TNFα, öncül ve ana astrositik aktivatörlerdir (38). Yine astrositlerden salgılanan IL6, bazı kemokinler ve büyüme faktörleri de daha çok mikroglial göç, aktivasyon ve çoğalmanın düzenlenmesinden sorumludurlar (28, 35).

TNFα, inflamatuar yanıt sırasındaki sitokin kaskadının başlatılmasında ve düzenlenmesinde merkezi rol oynar. Esas olarak 26 kDa bir transmembran proteini olan TNFα, dönüştürücü enzimle çözünmüş TNFα molekülüne dönüşür. İki formu da aktifdir ve sitoplazmik kuyruğu bir ölüm domaini içeren TNFR1 (p55TNFR) ve TNFR2 (p75TNFR) reseptörlerine bağlanır. Her iki reseptör de nöroglial hücrelerde eksprese edilir. TNFα trimeriyle TNFR1 aktivasyonu olduğunda TRADD ve FADD gibi adaptör moleküllerle kaspaz 8, 3 ve 10 yolağı çalışarak sitotoksik ve apoptotik sonuç oluşur. Yine aynı reseptörle RIP ve TRAF2 gibi adaptör moleküllerle NFκβ (bu yolağı TRAF2 üzerinden TNFR2 de kullanır), p38 MAPK/ERK, MAP3K/JNK gibi transkripsiyon faktörlerini aktive ederek anti-apoptotik hayatta tutucu etki de gösterebilir (39). Glial hücreler TNFα ve IL1β salgılayarak bu hücreleri otokrin bir mantıkla aktive eder ve daha çok sitokin üretimi ve astrogliyosis'e sebep olurlar. Bununla birlikte TNFα, bazı ND hastalıklarda yukarıda anlatıldığı gibi nöroprotektif özellikler de gösterebilir.

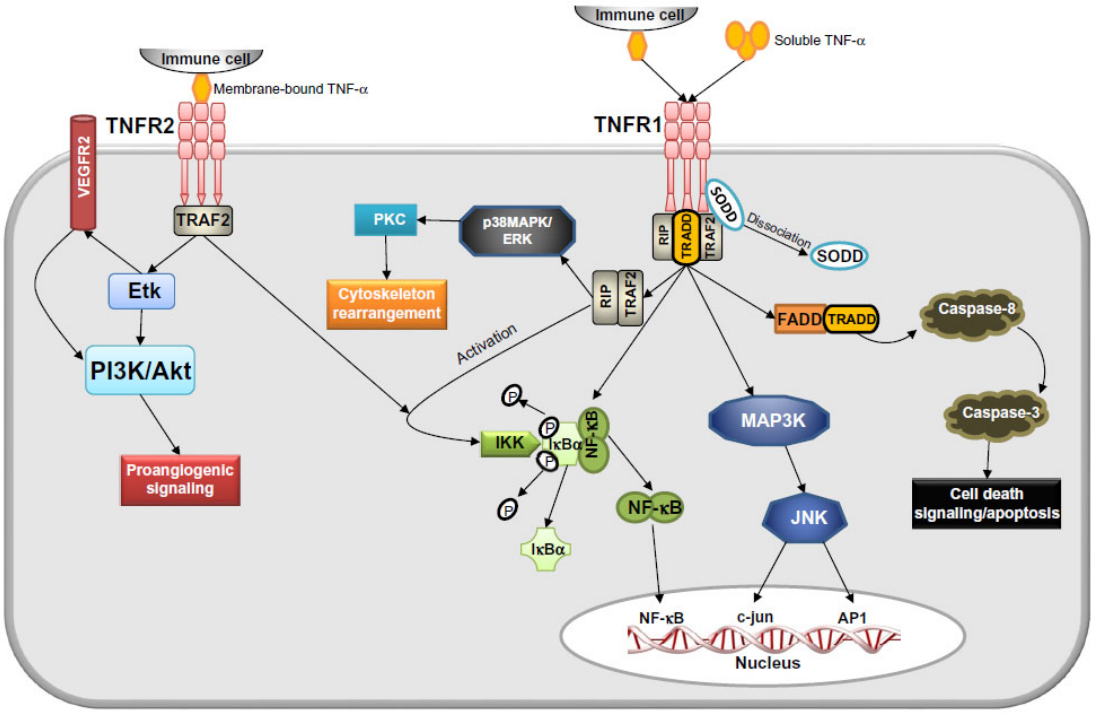

Şekil 2.7. TNFα tarafından tetiklenen yolak. Çözünmüş ya da zara bağlı TNFα iki farklı reseptörü (TNFR1 ve TNFR2) aktive eder. TNFR1'e bağlandıktan sonra hücre içi ölüm alanında TRAF2, TRADD gibi adaptör moleküllerini toplar ve üç ana sinyal yolağını aktive eder: NFκβ, MAPK/C-Jun ve kaspaz-apoptotik. Zara bağlı TNFα, TNFR2'ye bağlanarak Pi3K/Akt ve proanjiyojenik yolakları (VEGF, VEGFR2) aktive eder. Ayrıca NFκβ yolağını da etkileyebilir (40).

IL1 karmaşık hormonal ve hücresel inflamatuar yolağın başlangıcı ve geliştirilmesindeki anahtar rolüyle immün yanıtın önemli bir başlatıcısıdır. AST'lerde IL6 ve MCSF üretimini tetikler, iNOS aktivitesini stimüle eder. Ayrıca nöronal asetilkolinesteraz aktivitesini, Mikroglia aktivasyonunu ve ek IL1 üretimini ve AST aktivasyonunu kuvvetlendirir. Dolayısıyla kendi kendini tetikleyen bir döngü oluşturur (41). IL1α ve IL1β inaktive pro-formlarından kalpain ve kaspaz1 aracılığıyla aktif olgun formlarına sentezlenirler. Ligandların IL1R1 (CD121a)'e bağlanmaları sonrası IL1RAcP ko-reseptör olarak komplekse katılır ve TLR4'de de bulunan MyD88 yolağıyla pekçok inflamatuar ve katabolik genin ifadesini kontrol eden önemli sinyalleme proteinleri (JNK, p38, ERK1/2) ve NFκB'yi de içeren transkripsiyon faktörleri aktive edilir. IL1'in biyolojik aktivitesini sınırlayan bir inhibitör reseptörü (IL1R2, CD121b) de vardır. Bu reseptör IL1α, IL1β ve IL1

reseptör antagonistini bağlayarak bu ligandların esas reseptöre bağlanmalarını engelleyerek sinyal iletimlerini inhibe eder. Bu reseptöre ait gen dizisi insanda 2q12 kromozomal lokasyonunda bulunur.

IL6 1986'da Hirano ve ark. tarafından tanımlandıktan sonra inflamatuar yanıt üzerindeki konak savunmasında önemli rol oynayan multifonksiyonel bir pro-inflamatuar sitokin; nörogenez, astrogliyogenez ve nöronal rejenerasyonda etkili bir nörotrofik faktör ve anti-inflamatuar myokindir (41, 43). Önemli bir ateş ve akut faz cevabı mediyatörüdür. KBB'ni geçerek hipotalamus'da PGE_2 sentezi başlatarak vücudun ısı ayar noktasını değiştirir. Spesifik enfeksiyöz ajanlara cevapta periferik kanda ve MSS de makrofajlar tarafından patojen aracılı moleküler pattern (PAMP) olarak salgılanarak TLR'leri de içeren doğal immün sistemin pattern tanıyıcı reseptörlerine (PRR) bağlanırlar. Bunlar hücre yüzeyi ve intraselüler kompartmanlarda bulunur ve inflamatuar sitokin üretimini artıran intraselüler sinyal yolağını indükler. Anti- inflamatuar rolü ise IL1β ve TNFα'yı inhibe etmelerine bağlıdır. IL6 reseptörü (IL6R), 80 kDa'luk bir ligand bağlayıcı ve bir de 130 kDa sinyal iletici parça (gp130) olmak üzere iki fonksiyonel membran proteininden oluşur. Çözünmüş ya da membrana bağlı bulunan bu reseptör çalıştığında JAK-STAT3 yolağıyla STAT3 dimerizasyonu gerçekleşerek çekirdeğe giriş sağlanır. Çekirdekte akut faz proteinlerini de içerecek şekilde pek çok genin transkripsiyonu artar, astrogliosis tetiklenir ve mikroglia aktivasyonu artar. Diğer yandan çekirdekte STAT3, SOCS3 proteinlerini kodlayan genlerin de transkripsiyonunu artırır ve intraselüler inhibisyon faktörleri JAK-STAT yolağını inhibe eder.

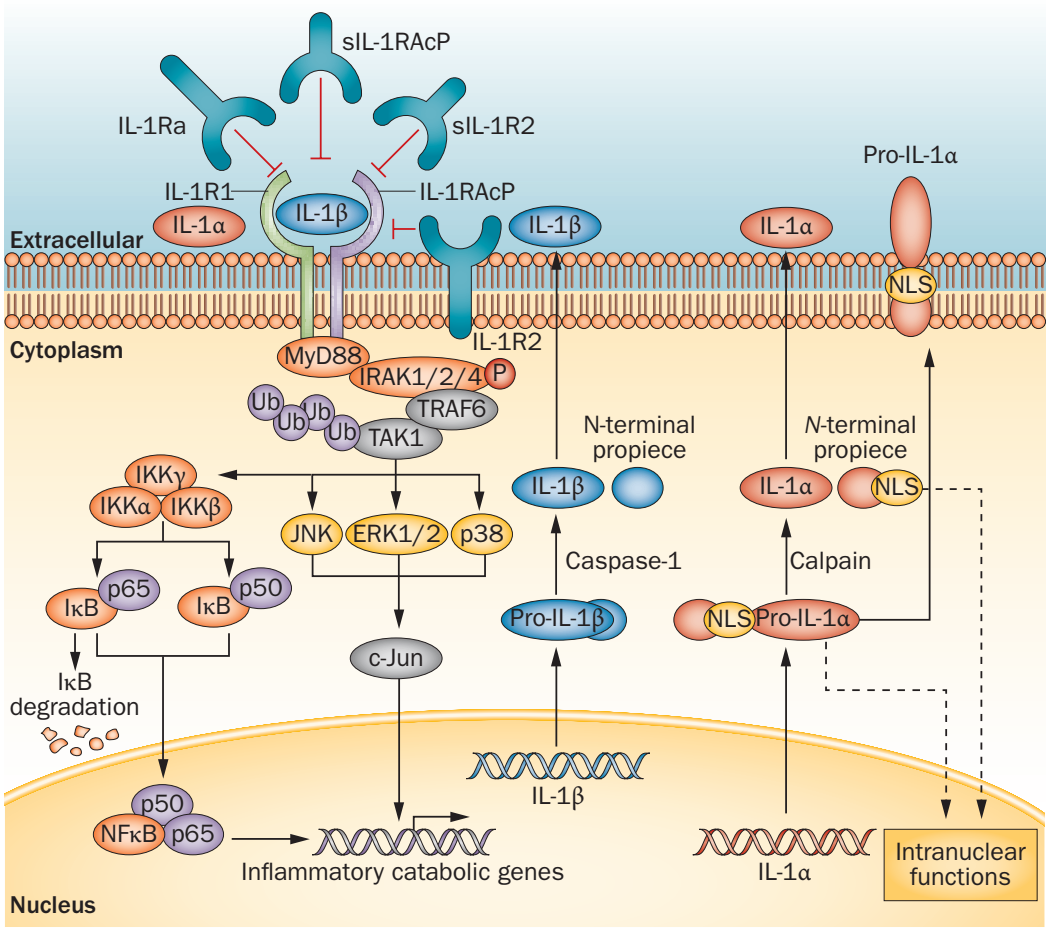

Şekil 2.8. IL1R1'in sinyal iletim yolağı. AP-1, aktivatör protein 1; ERK1/2, ekstrasellüler sinyal-düzenleyici kinaz 1/2; IκB, nükleer faktör κB'nın inhibitörü; IKK, IκB kinaz; IL1R1, IL1 reseptör 1; IL1R2, IL1 reseptör 2; IL1Ra, IL1 reseptör antagonisti; IL1RAcP, IL1 reseptör aksesuar proteini; IRAK, IL1 reseptör-aktive protein kinaz; JNK, c-Jun N-terminal kinaz; MyD88, myeloid differansiyasyon birincil yanıt geni 88; NFκB, nükleer faktör κB; NLS, nükleer localizasyon sekansı; sIL1R2, çözünmüş IL1R2; sIL1RAcP, çözünmüş IL1RAcP; TAK1, dönüştürücü-büyüme-faktörü-β-aktive protein kinaz 1; TRAF6, TNF reseptör bağlantılı faktör 6 (42).

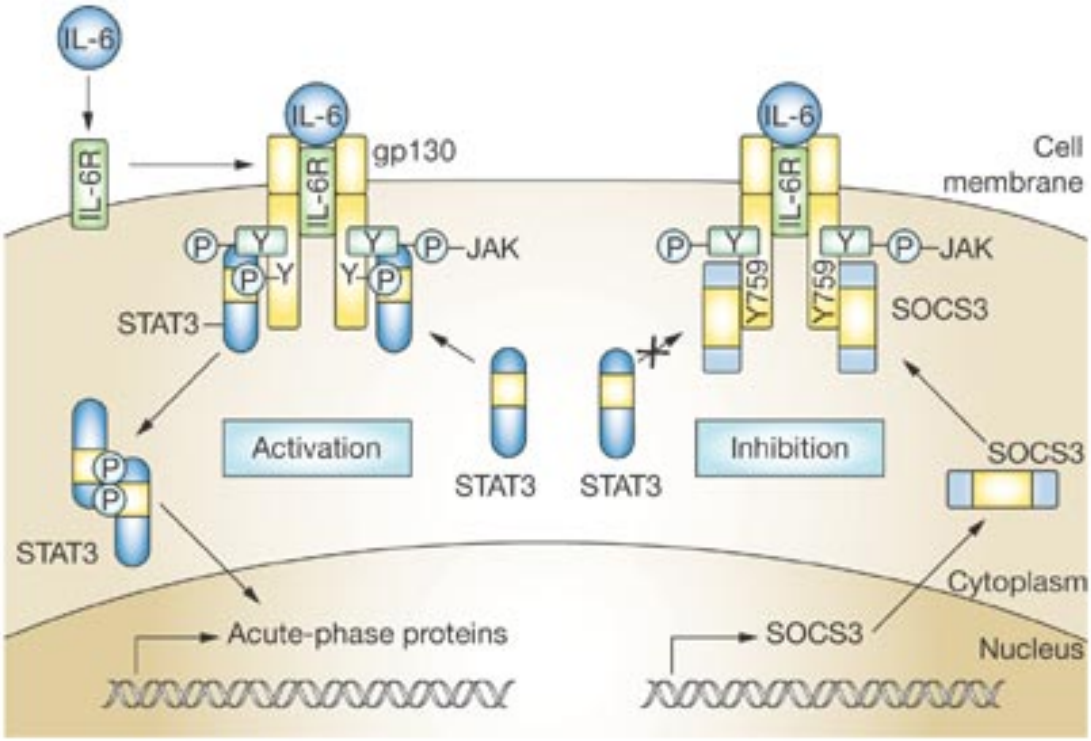

Şekil 2.9. IL6'nın tetiklediği sinyal iletim yolağı (44). JAK–STAT, Janus kinaz–transkripsiyonun sinyal dönüştürücüsü ve aktivatörü; SOCS3, sitokin sinyalleme baskılayıcısı 3; STAT3, transkripsiyonun sinyal dönüştürücüsü ve aktivatörü 3.

Son yıllarda Alzheimer Hastalığı, Parkinson Hastalığı ve Amyotrofik lateral skleroz gibi pekçok ND hastalığın patofizyolojilerinde immün sistem yanıtlarının önemli olduğu saptanmıştır. Nİ, ND hastalıklarda başlatıcı faktör olarak görülmese de astrosit ve mikrogliaların uzamış inflamatuar yanıtının hastalığın ilerlemesine katkıda bulunduğu saptanmıştır (28).

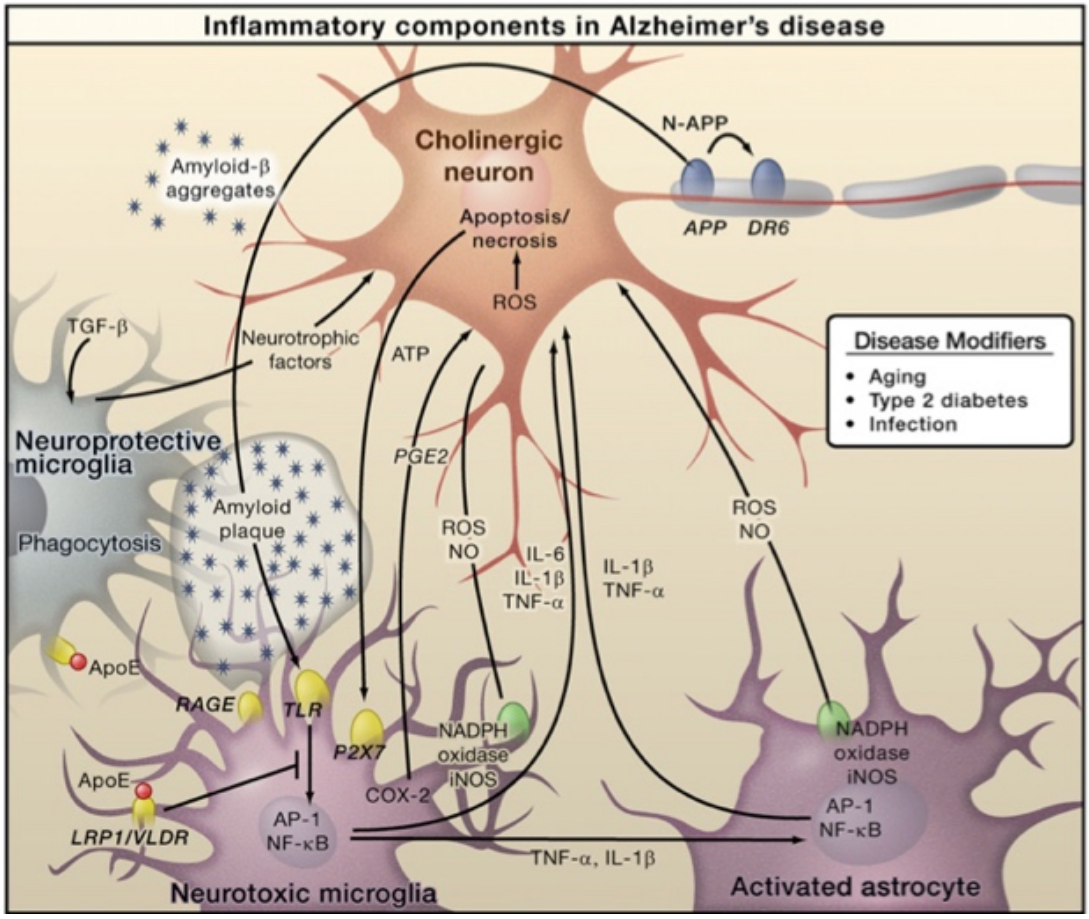

Şekil 2.10. Alzheimer Hastalığında Nİ rolünün şematik gösterimi. Alzheimer Hastalığı'nda Amiloid beta peptidinin tetiklediği düşünülen Nİ süreci, bu süreçte nöron, astrosit ve mikroglialar arasındaki ilişkiler, pro-inflamatuar sitokinler gösterilmiştir (28).

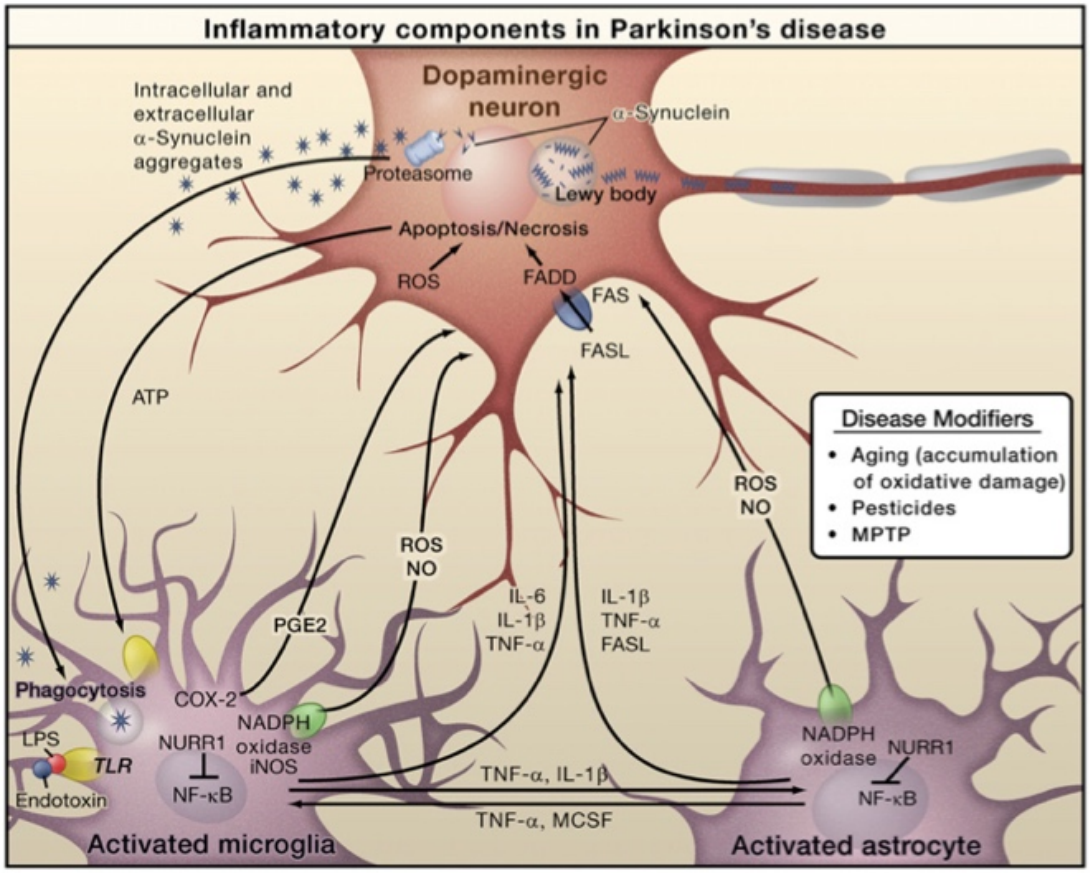

Şekil 2.11. Parkinson Hastalığında Nİ rolünün şematik gösterimi. Parkinson Hastalığı'nda rolü olduğu düşünülen inflamatuar süreçte yer alan hücreler, pro-inflamatuar sitokinler ve nöron, astrosit ve mikroglialar arasındaki ilişkiler gösterilmiştir (28).

3. GEREÇ ve YÖNTEM

3.1. Deney Deseni

Bu tez çalışmasında yapılan deneyler Ocak 2012-Kasım 2013 tarihleri arasında yapıldı. Fareler temin edildikleri kaynaktan deneylerin yapılacağı laboratuvara getirildikten sonra 1 hafta boyunca hayvanların yeni laboratuvar ortamına alışmaları için beklendi. Takiben ilk olarak Nİ modeli standardize edilerek TEM ve immünogold, İHK ve Western blotlama deneyleri yapıldı.

3.2. Kullanılan Hayvanlar ve Barındırma Koşulları

Bu tez çalışması, Hacettepe Üniversitesi Deney Hayvanları Etik Kurulu tarafından 08.12.2011 tarihli, 2011/7 sayılı toplantıda onaylanmıştır. Karar numarası 2011/64-01'dir (Ek1). Bu çalışmada toplamda 36 adet (18 adet TEM ve immunogold TEM deneyleri için, 18 adet İHK ve Western blotlama deneyleri için) erkek, başlangıç ağırlıkları 28-30 gr arasında olan yetişkin, yabanıl tip Swiss Albino fare kullanıldı. Deneyler Nörolojik Bilimler ve Psikiyatri Enstitüsü laboratuarlarında yapıldı. Günün 12 saati aydınlık, 12 saati karanlık döngüde yaşayan hayvanlara su ve yem *ad libitum* olarak sağlandı. Sağlıkları genel lokomosyon ve görünümlerinin günlük, ağırlıklarının ise haftada 2 kez değerlendirilmesi ile yakından izlendi.

3.3. LPS ile İSV Nİ modelinin oluşturulması

50 mikroglia/kg ketamine (Ketalar, Pfizer, Cambridge) ve 10 mikroglia/kg ksilazin (Alfazyne 2%, Alfasan International, Woerden, Hollanda) intraperitoneal enjeksiyonu ile anestezi sağlandı. Anestezi cevabı tırnak yatağına verilen ağrılı uyaran ile değerlendirildi. Hayvan stereotaksiye yerleştirildi. Cerrahi boyunca rektal termometre ile sıcaklık takibi yapıldı ve hayvan elektrikli battaniye ile ısıtılarak vücut sıcaklığı normal aralıkta tutuldu.

İSV LPS uygulaması literatüre uygun şekilde bregma'nın 2 mm ventralinde, 1 mm lateralinde ve 0.5 mm posterior'unda kafatasına drill ile açılan deliğe

yerleştirilen Hamilton iğnesi aracılığıyla 3 dakikada 2,5 µg LPS (E. Coli O127:B8, L3880, Sigma Chemical, St. Louis, MO; 2,5 µl salin içinde) enjekte edilmiştir.

İmmunohistokimya yapılması planlanan fareler yüksek doz (250 mikroglia/kg) kloralhidrat intraperitoneal enjeksiyonu ile uyutuldu, %0,4 heparin ve +4°C'de saklanan %4'lük önceden süzülmüş paraformaldehit (PFA) ile perfüze edildi. Perfüze edilen hayvanların beyinleri dokuya zarar vermemeye özen gösterilerek çıkarıldı. Çıkarılan beyinler 24 saat boyunca +4°C'deki %4'lük PFA'da bekletildi, ardından %30'luk sükroz çözeltisine alındı. +4°C'de beyinlerin %30'luk sükroz çözeltisinde çökmeleri beklendi. Beyinlerin %30'luk sükrozda çökmelerinin ardından, sükrozdan çıkarıldı ve immunohistokimyada kullanılana dek -80°C'de saklandı.

3.4. Moleküler ve görüntüleme işlemlerinin metodolojisi; Verilerinin Analizi

3.4.1 Western Blotlama

3.4.1.1. Örneklerin Hazırlanması ve Elektroforez Jeline Yüklenmesi

LPS ile indüklenmiş fare beyin dokusuna ait homojenatların protein konsantrasyonu BCA metodu ile 41,1 ug/ul olarak belirlendi. Elektroforez jeline yüklenecek olan örnekler 10, 20, 30, 40, 50, 60, 70, 80, 90 ug protein içerecek şekilde sulandırıldı. Kuru buz içinde çalışıldı. Her birine 4 ul örnek yükleme solüsyonu ve % 10 oranında B-merkaptoetanol eklenerek son hacim ddH_2O ile 16 ul olarak ayarlandı. Proteinler 95 C'de 5 dakika inkübe edilerek denatüre edildi. Bu esnada hazır olan SDS-poliakrilamid jeli elektroforez tankına yerleştirildi. 20X yürütme tamponun'dan 5 ml alınıp 495 ml ddH_2O eklenerek 1X-500 ml tampon hazırlandı. Tanka yerleştirilmiş olan jelin, tamamını kaplayacak şekilde tankın içine yürütme tamponu eklendi. Jelin tarakları çıkarıldıktan sonra kuyucuklar enjektör yardımıyla tamponla yıkandı. Denatüre edilmiş olan örnekler kuyucuklara yüklendi. Geri kalan yürütme tamponu da tanka yüklendi. Güç kaynağı 100mV'a ayarlanarak örnekler yaklaşık 2 saat yürütüldü. (Bromfenol mavisi en alttaki çizginin altında kalana kadar)

3.4.1.2. Proteinlerin PVDF Membrana Transfer Edilmesi

Proteinleri poliakrilamid jelden PVDF-membrana transfer etmek için semi-dry transfer yöntemi uygulandı. Transfer öncesinde PVDF membran 30 sn metanol içinde tutularak dehidrate edildi. Rehidrate olması için transfer tamponu (100 ml için: 10 ml metanol, 5 ml 20X stok transfer tamponu ve 85 ml ddH2O) içinde 5-10 dk inkübe edildi. Filtre kağıtları da tampon ile ıslatıldı ve şekil 3.1 'de gösterilen düzende yerleştirildi.



Şekil 3.1. Transfer düzeneği. Transfer için gerekli voltaj her jel için 125mV olarak ayarlandı. 3 saat 15 dakikada transfer tamamlandı.

3.4.1.3. Bloklama

TBST tampon içinde çözünmüş %5 w/v yağsız süt tozu ile hazırlanan bloklama çözeltisi içinde membran, 1 saat oda sıcaklığında inkübe edildi.

3.4.1.4. Antikorların Hazırlanması

Primer antikorlar 1:1000 oranında bloklama solüsyonu ile dilüe edildi. Membran bloklama çözeltisinden alınıp primer antikorla +4 C'de 1 gece inkübe edildi. İnkübasyon sonrası membran 3x10 dk TBST tampon ile yıkandı. HRP ile işaretli sekonder antikor 1/6000 oranında bloklama solüsyonu ile dilüe edildi. Membran oda sıcaklığında sekonder antikor ile 1 saat inkübe edildi. İnkübasyon süresi tamamlandıktan sonra, membran 3x10 dk TBST tampon ile yıkandı.

3.4.1.5. Görüntüleme

ECL (Enhanced chemiluminescence) kitinde bulunan solüsyonlar 1:1 oranında karıştırıldı. Membran, görüntüleme cihazına yerleştirildi ve üzeri ECL solüsyonu ile kaplandı. Sekonder antikora bağlı olan HRP (Horseradish peroxidase)

ECL solüsyonunda bulunan luminolün oksidasyonunu katalizleyerek 425 nm dalga boyunda absorbans veren kemilüminesans üretir. Yükleme kontrolü olarak α-tübülin proteini kullanılmış, ilgili proteinlerin entegre yoğunlukları *(integrated density)*, α-tübülin entegre yoğunluklarına oranlanarak normalize edilmiştir.

3.4.2. İmmunohistokimya (İHK)

3.4.2.1. İHK ile aktive olan hücrelerin belirlenmesi, salgılanan sitokinler ve reseptörlerinin görüntülenmesi

İSV LPS uygulamasından sonra 0., 2., 4., 6., 12. ve 24. saatlerde fareler kardiyak yolla önce heparinli serum fizyolojik, sonra %4 paraformaldehit (PFA) ile perfüze edilmiştir. Dekapite edilen beyinler 24 saatlik sürelerle sırasıyla %4 PFA, %10, %20 ve %30 sükroz çözeltilerinde bekletilmişlerdir. Beyinler -20 derecede dondurularak kriyostatta 20-25 μm'lik koronal kesitler alınmıştır. Kesitler GFAP (astrosit işaretleme), Iba_1 (mikroglia işaretleme), IL_6, IL1β ve TNF_α (pro-inflamatuar sitokinler) ve TNFRI, TNFRII ve IL1R (sitokin reseptörleri) antikorları ile immünhistokimyasal olarak işaretlenmiş ve floresan veya konfokal mikroskop ile görüntülenmişlerdir.

Beyin kesitleri TBS-Triton X-100 (%0,025) yıkama solüsyonu ile 2 sefer 5'er dakika yıkandıktan sonra TBS-Triton X-100 (%0,2) solüsyonuyla 10 dakika muamele edilerek geçirgenlikte artış sağlanmıştır. TBS ile hazırlanmış %1 BSA ve %10 NGS solüsyonu ile 1 saat muamele edilerek blokaj yapılmıştır. Blokaj sonrası TBS-BSA (%1) içerisinde hazırlanmış 1/100 oranında primer antikorlar ile +4 ^{o}C'de gece boyu muamele edilmiştir. Daha sonra 4 sefer 5'er dakika yıkama solüsyonu ile yıkanan kesitler, 1:200 keçi tavşana karşı Cy2 antikor ile oda sıcaklığında 1 saat süreyle inkübe edilerek ikincil işaretleme yapılmıştır. Üç sefer 5'er dakika yıkama solüsyonu ile yıkandıktan sonra Hoechst-33258 ile kapatılmıştır.

İmmünofloresan işaretlenen beyin kesitleri Nikon E-600 floresan mikroskop ile ve Leica Konfokal mikroskop (TCS SP8) altında uygun filtreler kullanılarak görüntülenmiştir.

Kullanılan antikorlar ve cihazlar tablo 3.1 ve 3.2'de verilmiştir.

PrimerAntikorlar	Kaynak	Hedef	Poliklonal/ monoklonal	Uygulanan dilüsyon oranları	Üretici Firma/ Katalog Numarası
Anti- GFAP antibody	Tavşan	Fare	Poliklonal	1:100	Abcam ab7260
Anti- Iba1 antibody	Tavşan	Fare	Poliklonal	1:100	Wako 019-19741
Anti-TNFα antibody	Tavşan	Fare	Poliklonal	1:50	Abcam ab34674
Anti-IL1β antibody	Tavşan	Fare	Poliklonal	1:50	Abcam ab9722
Anti-IL6 antibody	Tavşan	Fare	Poliklonal	1:50	Abcam ab6672
Anti- IL1R1 antibody	Tavşan	Fare	Poliklonal	1:100	R&D Sys AF-771SP
Anti- TNFR1 antibody	Tavşan	Fare	Poliklonal	1:100	R&D Sys AF-425SP
Anti- TNFR2 antibody	Tavşan	Fare	Poliklonal	1:100	R&D Sys AF-426SP
Sekonder Antikorlar	**Kaynak**	**Hedef**	**Poliklonal/ monoklonal**	**Uygulanan dilüsyon oranları**	**Üretici Firma**
Alexa Flour 488 5nm colloidal gold	Keçi	Tavşan		1:200	Thermo-Fisher A-31565
Alexa Flour 488 10nm colloidal gold	Keçi	Tavşan		1:200	Thermo-Fisher A-31566

Tablo 3.1. İmmunohistokimya için kullanılan antikorlar

Cihaz Adı	**Üretici Firma**
Hassas Terazi	Shimadzu-AUX220
Vorteks	Nüve-NM110
Distile Su Cihazı	Mp Minipure Basic
Blood Flow Meter, Lazer Doppler	AD Instruments
Anestezi ve Oksijen makinesi	AMS-Minor 612
Stereotaksi	WPI
Elektrikli battaniye	Kent Scientific
pH ölçer	Thermo-Orion3Star
Krayostat	Leica-CM1100
MikroPlate Okuyucu	Molecular Devices
Floresan-Işık mikroskobu	Nikon- E600
Stereomikroskop	Nikon SMZ 745T
Konfokal Mikroskop	Leica TCS SP8

Tablo 3.2. Kullanılan cihazlar

3.4.3 Geçirimli Elektron Mikroskobisi (TEM)

3.4.3.1. TEM ile GL ve çevre dokuların görüntülenmesi

İSV LPS uygulamasından sonra 0., 2., 4., 6., 12. ve 24. saatlerde fareler kardiyak yolla önce heparinli serum fizyolojik, sonra PBS içinde %2 PFA ve %2,5 gluteraldehit içeren TEM fiksasyon solüsyonu ile perfüze edilmiştir. +4 derecede bir

akşam aynı solüsyonda post-fiksasyona bırakılmıştır. Ardından 2 saat %1 osmium tetroksit ve 0.1 M sodyum fosfat tamponunda pH 7.2-7.4 olacak şekilde 2. post-fiksasyon yapılmıştır. %0.5 üranil asetat ile enblok boyaması yapıldıktan sonra alkol serilerinden geçirilerek dehidrate edilmiş ve epoksi resine (Araldite CY212) gömülmüşlerdir. Ultramikrotom'da elmas uçlu bıçakla 50-60 nm kalınlığında kesilerek bakır gridlere alınmış ve zemin boyanması için uranil asetat ve gümüş sitratla boyanmış ve LEO 906E (80 kV; Oberkochen, Almanya) mikroskopta incelenmişlerdir.

3.4.3.2. İmmunogold görüntüleme ile sitokin ve reseptörlerinin GL'da işaretlenmesi

TEM görüntülemesindeki adımlar takip edilmiş ve 80 nm kalınlığında doku nikel gridlere alınmıştır. 30 dak. satüre sodyum metaperiodatla resini uzaklaştırılmış, 10 dak. oda ısısında 1/30 NGS ve 1 saat veya bir gece 0-4 C, nemli ortamda primer antikorda bekletilmiştir. 0.05 Tris HCL tamponla (Tris I-II) iki kez yıkanmış 3X1 dak. pH: 7.4, % 0.1 BSA içeren solüsyonda 3x1 dak. bekletilmiş ve 0.05 M tris HCL tamponla, pH: 8,2 (Tris III) % 1 BSA içeren solüsyonda 5x3 dakika bekletilmiştir. Altın işaretli sekonder antikor (10nm) çökelek oluşmaması için 5 dak. santrifüj edilmiştir. Gridler altınla işaretli sekonder antikorla 1/20-1/30 dilüsyonda (Tris III buffer içinde) oda sıcaklığında da 1 saat nemli ortamda bekletilmiş, sırasıyla Tris II, Tris I ve bidistile suyla 3x1 dak. yıkanmıştır. Zemin boyanması için uranil asetat ve gümüş sitratla boyanmış ve LEO 906E (80 kV; Oberkochen, Almanya) mikroskopta incelenmişlerdir.

3.5. İstatistiksel Yöntemler

İki grup sürekli değişkenlerin karşılaştırılması bağımsız gruplarda Mann Whitney U testi ile, bağımlı değişkenler Wilcoxon Testi ile karşılaştırılmıştır. Sonuçlar ortalama ± standart hata olarak verilmiştir. $p<0,05$ değeri istatistiksel olarak anlamlı kabul edilmiştir. İstatistiksel analizlerin yapılmasında SPSS paket programı kullanılmıştır.

4. BULGULAR

4. BULGULAR

4.1. Nöroinflamasyon modelinin oluşturulması

Nİ modeli için LPS kullanılmıştır ancak literatürde sıklıkla uygulandığı şekil olan i.p. veya i.v. yollardan değil kan beyin bariyeri (KBB)'ni by-pass edecek (atlatacak) şekilde, intraserebroventriküler (İSV) olarak uygulanmıştır. Böylece muhtemelen nörodejeneratif hastalıklarda olduğu gibi beyin dokusunun kendisinden kaynaklanan inflamatuar yanıtının nöropilde ve GL'da özellikle mikroglia ve astrositler gibi glial hücreler üzerine etkileri araştırılmıştır.

Literatürde en çok kullanılan E. Coli suşlarından biri olan 055: B5'den elde edilen LPS endotoksini Swiss albino farelere (n=4) tek taraflı İSV olarak 2.5 µg/µl dozunda uygulanmıştır. Hiper-akut ve akut dönemlerde Nİ oluşumunu incelemek açısından hiper-akut için 1. ve 4., akut için 12. ve 24. saatte fareler sakrifiye edilmiştir. TEM kesitlerinde akut dönemden başlayarak artan inflamasyon bulguları görülmüştür. İleri dönemde (12. ve 24. saatler) hücre ve hücresel organellerin bütünlüğünün bozulduğu aşırı doku harabiyeti (Şekil 4.1) izlenmiştir. Bu örneklerle yapılan İHK işaretlemelerine de öncelikle mikroglia için Iba1, astrositler için GFAP kullanılarak başlanılmış, ancak gruplarda 1. ve 6. saatte bile aşırı doku harabiyeti olduğu için uygun işaretlemeler elde edilememiştir.

Bu bulgular üzerine, literatürdeki İSV LPS Nİ fare modelleri tekrar incelenerek (12, 16, 24, 25, 45-47) LPS endotoksini elde etmek için E. Coli O55: B5 suşundan sonra en çok kullanılan E. Coli suşunun O127: B8 (11, 15, 19, 21, 22) olduğu dikkate alınmıştır. E. Coli suşu olarak O127:B8 kullanılarak LPS endotoksiniyle uyarılan Nİ modelinin yapılmasına karar verilmiştir.



Şekil 4.1. E. Coli 055: B5 suşu ile yapılan kronik Nİ modelinde (12. ve 24. saatlerde) GLp'yi oluşturan vasküler yatak ve astrositik son ayakların harabiyetini gösteren TEM görüntüleri. A) 12. saatte gözlemlenmesi istenen GLp alanında (e, endotel; asa, astrositik son ayak) yoğun inflamasyona bağlı ödematöz değişiklikler (beyaz ok) ve ultrastrüktürel yapıların aşırı harabiyeti izlenmiştir ölçek =1 mikron, X12930. B) 24. saatte de 12. saattekine (Şekil 4.1A) benzer ve artan miktarda'daki yoğun inflamasyona bağlı ödematöz değişiklikler (beyaz ok) ve ultrastrüktürel yapıların aşırı harabiyeti izlenmiştir. ölçek =1 mikron, X12930.

Ayrıca literatür LPS ile indüklenen Nİ fare modelinde pro-inflamatuar sitokinlerin m-RNA düzeyinde ifade zamanları açısından da incelemiş, Kannan ve arkadaşlarının bulgularından (48) yararlanılarak, öncelikle doku hasarının görüntülemeyi engelleyecek kadar yoğun olmadığı hiper-akut dönemin incelenmesine karar verilmiştir. Çalışma hedefimiz olan GL, astrositlerle daha ön planda olmakla beraber mikroglialar ile de çok yakın ilişkili olduğu için, iki hücre grubununda pro-inflamatuar sitokin üretimine katkı verdiği ve aralarındaki ilişkinin daha rahat gözlemlenebileceği zaman olan Nİ'nin hiperakut döneminin (0., 2., 4. saat) incelenmesine karar verilmiştir.

4.2. Geçirimli elektron mikroskopisi (TEM) bulguları

Elde edilecek TEM mikrografları öncesinde dokunun genel durumunu daha iyi değerlendirebilmek amacıyla küçük büyütmeyle gözlemlediğimiz yarı ince kesitlerde GLp ve GLs ile ilgili Şekil 4.2 ve 4.3'te gözlemlenmektedir.

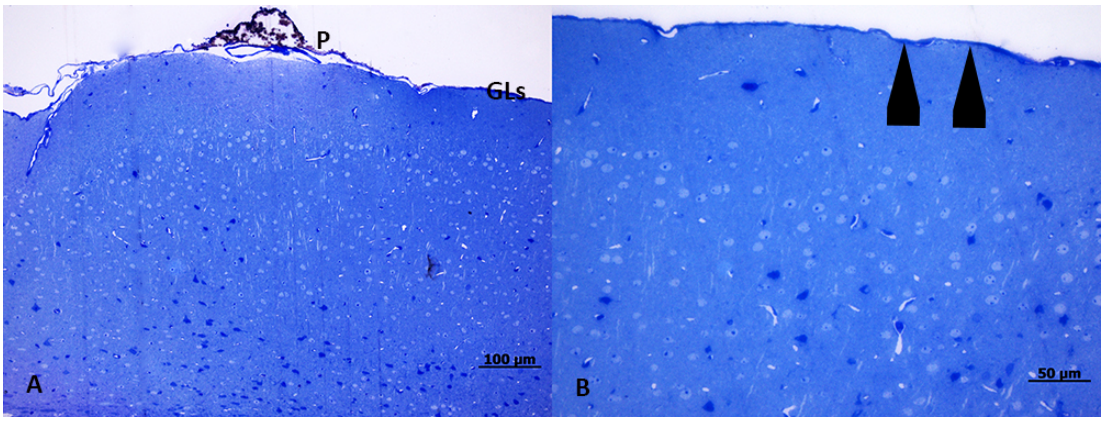

Şekil 4.2. Normal kortikal doku ve glia limitans'a ait yarı ince TEM kesitleri. A) Nöropilin en üst tabakası olan glia limitans süperfisiyalis (GLs) ve piamater (P)'in izlendiği normal doku. ölçek=100 mikron. B) Aynı örneğin büyütülmüş görüntüsünde nöropilin en üst tabakasını oluşturan GLs (siyah oklar) izlenmektedir ölçek=50 mikron.

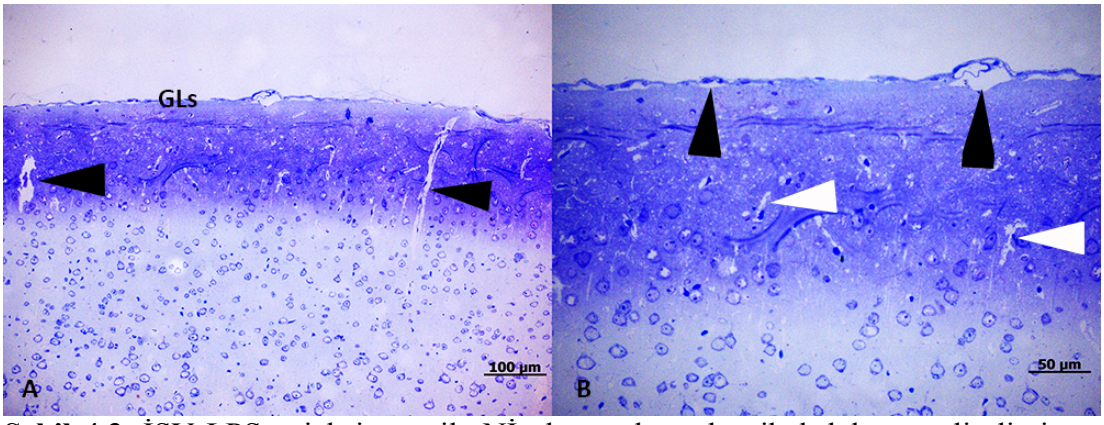

Şekil 4.3. İSV LPS enjeksiyonu ile Nİ oluşturulmuş kortikal doku ve glia limitans özelliklerini yansıtan çalışma grubuna ait yarı ince TEM kesitleri (4. Saat). A) LPS'den 4 saat sonra penetran damarların perivasküler mesafesindeki ödematöz

değişiklikler (siyah oklar) ölçek=100 mikron. B) Aynı örneğin büyütülmüş görüntüsünde GLs'deki ödematöz alanlar (siyah oklar) ve korteksin yüzeyel tabakalarında GLp'i oluşturan damar kesitlerinin perivasküler alanlarındaki ödematöz değişiklikler (beyaz oklar) ölçek=50 mikron.

GL'de Nİ değişiklerin ultrastrüktürel olarak izlenebileceği en iyi yöntem olan TEM incelemelerinde glia limitans interna (perivascularis)'ya ve süperfisiyalis'e ait alanlar incelenmiştir.

Glia Limitans Perivaskülaris (İnterna)

Kontrol örneklerine ait normal glia limitans perivaskülaris'in izlendiği mikrograflar Şekil 4.4 ve 4.5'te izlenmektedir.

Bu alanlarda GLp vasküler kompartmanın son elemanı olan vasküler bazal lamina'yı saran astrosit son ayaklarının oluşturduğu glial sınırlayıcı bir membran şeklindedir. Bu iki yapı da birbirlerinden net olarak ayrılmış biçimlerde izlenmiştir (Şekil 4.4 ve 4.5).

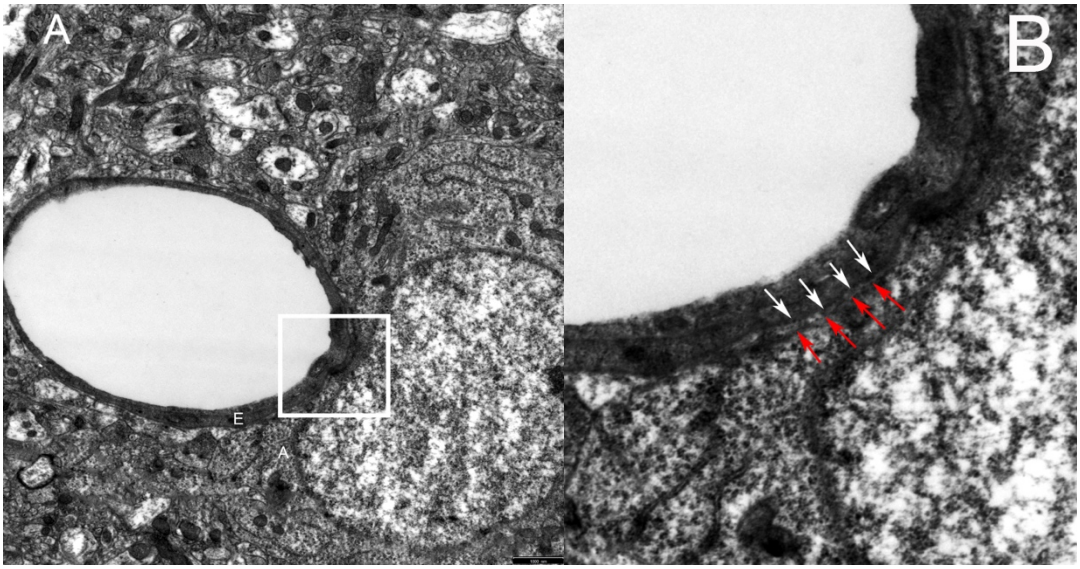

Şekil 4.4. GLp'ye ait TEM mikrografları. (A) Astrosit (A) son ayağı ile temas halindeki kontrol perivasküler alan ve vasküler endotel (E), ölçek=1 mikron (X 7750). (B) A'daki kare içindeki alanın büyütülmüş mikrografı. Beyaz oklar vasküler

bazal laminayı, kırmızı oklar vasküler kompartmanı saran astrosit son ayaklarının oluşturduğu glia limitansı göstermektedir (X 21560).

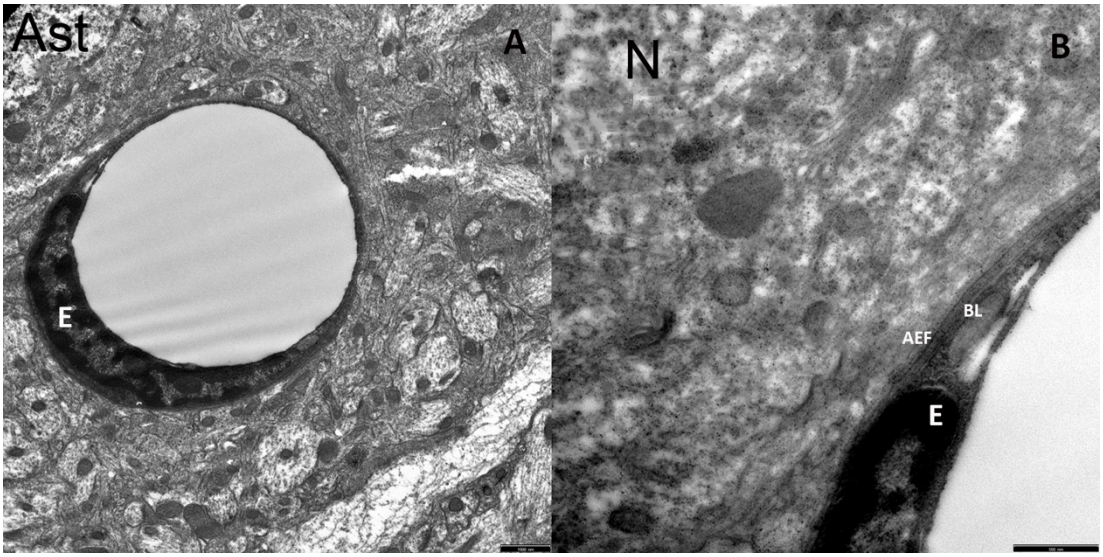

Şekil 4.5. Kontrol (LPS enjeksiyonu yapılmış hayvanda 0. saatte) GLp'nin TEM görüntüsü. (A) korteks içerisindeki bir astrosit (Ast) ve son ayağıyla tutunduğu endotel hücresi (E)'de izlenen bir vasküler yapı görülmektedir. ölçek=1 mikron. (B) GLp'ye ait astrositik son ayak (AEF) ve endotel (E) bazal laminası (BL) izlenmektedir. N: Astrosit nülkeusu ölçek=500 nm.

Ön çalışma olarak E. Coli O55: B5 ile yapılan kronik Nİ kesitlerinin aksine, E. Coli O127:B8 İSV enjeksiyonunun akut ve kronik dönemlerinde sakrifiye edilen farelerden hazırlanan kesitlerde doku harabiyetinin olmadığı izlenmiştir. Akut dönemde astrositik son ayaklarda şişmeyle kendisini gösteren ödematöz değişiklikler ve enerji metabolizmasının artışına bağlı olarak birleşen mitokondriyonlardan oluşan sinsityal yapılar izlenmiştir (Şekil 4.6A). Bu akut dönemden sonra kronik döneme geçerken vasküler yapılar kollabe olmaya başlarken GL'ye ait oluşumların intakt göründüğü izlenmiştir. Yine aynı alanlarda Nİ'ye bağlı olarak artan enerji ihtiyacını karşılamaya yönelik mitokondriyal sinsityumlar ve astrositik son ayaklar arasındaki sınırlar kronik dönemde izlenmemiştir (Şekil 4.6B).

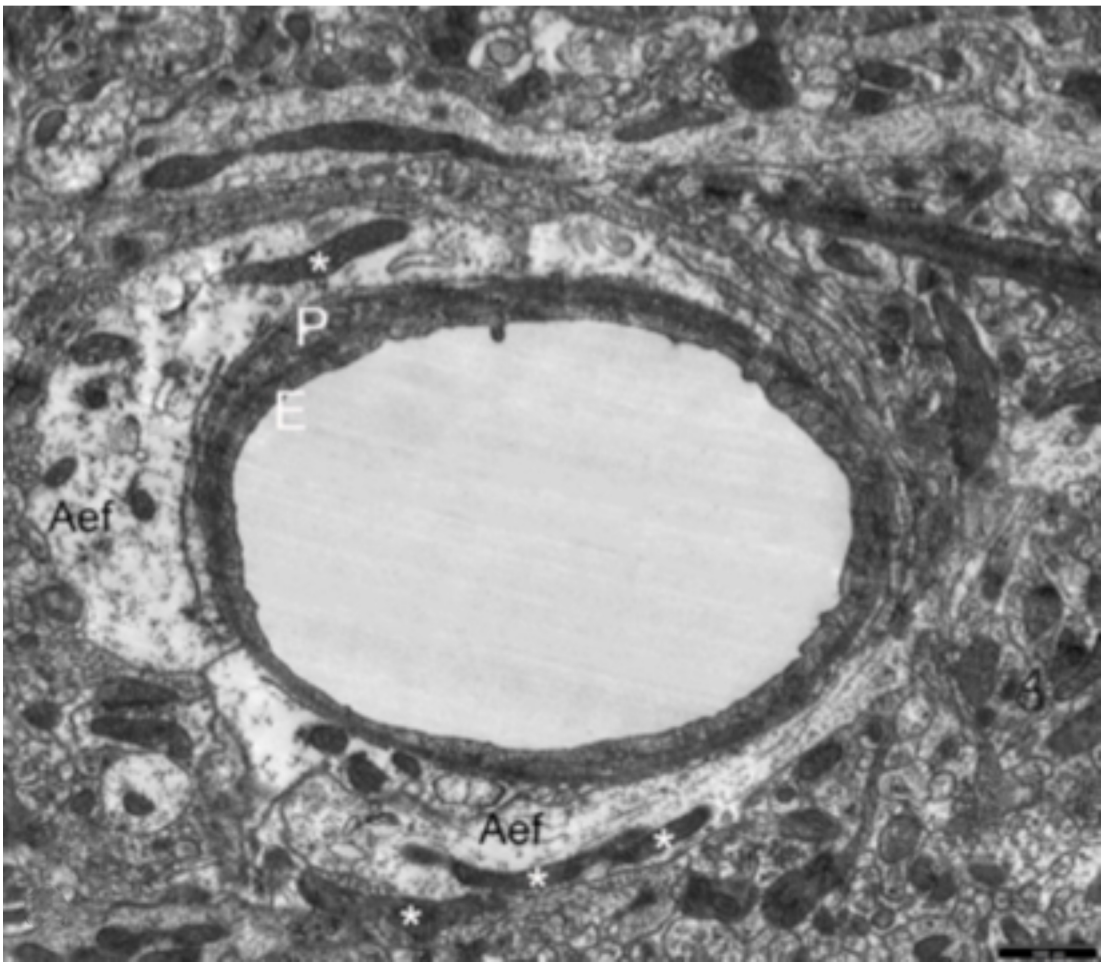

Şekil 4.6 LPS enjeksiyonu ile Nİ indüklenmiş hayvanda hiperakut dönemde GLp'nin TEM görüntüsü. LPS uygulaması sonrası akut dönemde (4. saatte) astrositik son ayaklarda (Aef) şişme gözlenmektedir. Son ayakların distal kutuplarına doğru sinsityal oluşum (*) gösteren mitokondriyonlar izlenmektedir, P: Perisit, E: Endotel ölçek=1 mikron, X7750.

Glia Limitans Süperfisiyalis (GLs)

GLs'nin, GLp'ye göre teknik açılardan gözlemlenmesi daha zordur. Literatürde bu bölgeyi en iyi gözlemleyen araştırmacılardan Feig ve Haberly (10), 2009 yılında yayımladıkları yazılarında yüzey bağlantılı astrositlerin yoğun olduğu

piriform korteks alanlarını GLs'nin daha iyi gözlemlenebilecek yerleri olarak tanımlamışlardır. Biz de onların belirttiği alanlardan kesitler hazırlayarak, bu bölgelerin görüntülenmelerindeki en sıkıntılı teknik problem olan doku katlanmalarını en aza indirmeye çalışarak GLs'yi kontrol ve Nİ modelindeki haliyle görüntüledik.

GLs'nin LPS enjeksiyonu sonrası 0. saatte yapılan incelemesinde literatüre (10) uygun olarak pia mater'in hemen altında astrosit yüzeyel uzantısının bazal membranı ve bu yapının altında da glial sınırlayıcı membran (GLM, GLs) izlenmektedir (Şekil 4.7). Yine aynı alanda astrositin yüzeyel uzantısıyla yakın ilişkide olan ve birlikte GLp'yi oluşturacakları komşu yüzeyel bir vasküler yapının endoteli (E) izlenmektedir.



Şekil 4.7. Kontrol (LPS enjeksiyonu yapılmış hayvanda 0. saatte) GLs'nin TEM görüntüsü. (A) yüzey bağlantılı astrosit'in (A) yüzeyel uzantısı, hemen üzerinde pia mater (P) ve astrositin yüzeyel uzantısına komşu yüzeyel bir vasküler yapının endoteli (E) izlenmektedir. ölçek=2 mikron. Sağ mikrografta (B) yüzey bağlantılı astrosit'in bazal laminası (BL, siyah oklar) ve glial sınırlayıcı membran (GLM, GLs, kırmızı oklar) izlenmektedir. ölçek=1 mikron.

LPS enjeksiyonu sonrası 4. saatte oluşan inflamatuar yanıt yüzey bağlantılı astrositin nöropil tarafındaki sitoplazmasında daha belirgin olmakla birlikte tüm sitoplazmik alanlarda ödematöz değişiklikler olarak izlenmiştir (Şekil 4.8). Glial sınırlayıcı membranın hemen altında mikro veziküller gözlenmiştir. Herbiri 20-40 nm'lik bir veya iki vezikül ya da vezikül kümeleri şeklinde görülmektedir (Şekil 4.9A ve 4.10B). Yine GL'nin nöropilin en üst kısmında ince bir çizgi şeklinde görülmesini sağlayan glial fibriller (GF) uzunlamasına izlenmektedir (Şekil 4.9B). LPS'nin akut etkisine bağlı olarak ödematöz değişiklikler ve enerji metabolizmasının artışına bağlı olarak birleşen mitokondriyonlardan oluşan sinsityal yapılar görülmektedir (Şekil 4.11A ve B).



Şekil 4.8. LPS enjeksiyonu yapılmış hayvanda 4. saatte GLs'nin TEM görüntüsü.

Nİ'nun 4. saatinde yüzey bağlantılı astrositin nöropil tarafındaki sitoplazmasında daha belirgin olmakla birlikte sitoplazmik alanlarda ödematöz inflamatuar değişiklikler (siyah oklar). Glia limitans süperfisiyalis yapısının intakt olduğu saptanmıştır (beyaz oklar), ölçek=2 mikron, X 7750.

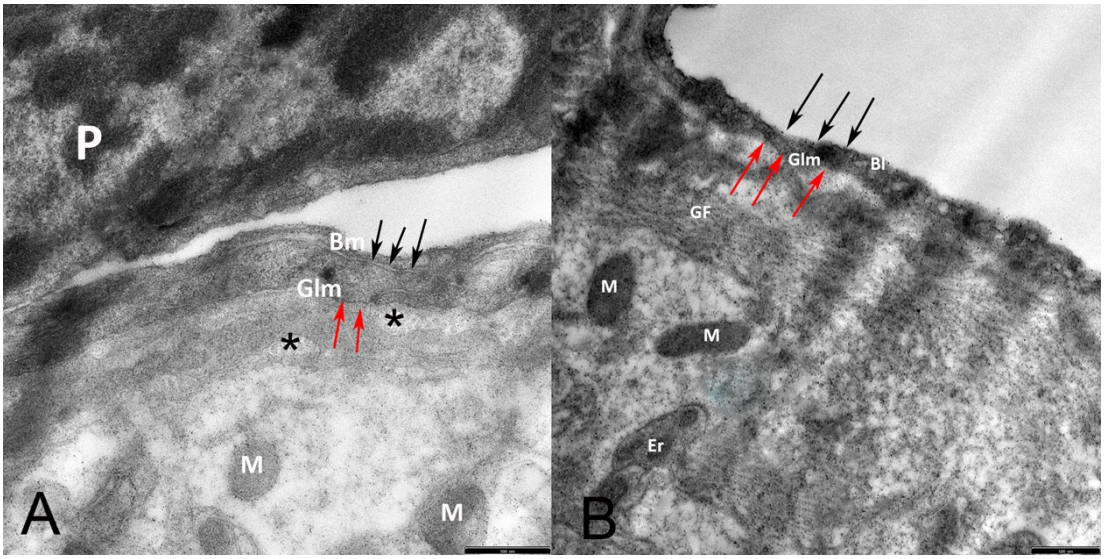

Şekil 4.9. LPS ile indüklenmiş Nİ modelinde 4. saatte GLs'nin TEM görüntüsü. (A) Mikrografta yine GLs'yi oluşturan yüzey bağlantılı astrosit'in bazal laminası (Bm, siyah oklar) ve glial sınırlayıcı membrane (Glm, GLs, kırmızı oklar) görülmektedir. Burada Glm'nin hemen altında mikro veziküller (*) görülmektedir. ölçek=500 nm, (x7750). (B) GL'ın GFAP (Glial fibriller asidik protein) boyamasında nöropilin en üst kısmında ince bir çizgi şeklinde görülmesini sağlayan glial fibriller (GF) izlenmektedir. A ve B de LPS'nin akut etkisine bağlı olarak ödematöz değişiklikler belirgindir ölçek=500 nm, (x7750) Er: Endoplazmik retikulum, M: Mitokondriyon, P: Piamater.



Şekil 4.10. LPS ile indüklenmiş Nİ modelinde 4. saatte GLs'nin ve subarachnoid alandaki vasküler yapının TEM mikrografları (Şekil 4.8 ve 4.9 ile aynı saate ait farklı 2 alandan alınan görüntüler). Burada GL ve pial hücreye ek olarak alandaki bir vasküler yapıda var**.** (A) piriform korteks'te yüzeyel glia limitansı oluşturan astrositik son ayak (Aef), pial hücre (P) ve subaraknoid aralıktaki bir vasküler yapı (V) ölçek=500 nm, (x7750). (B) piriform korteks'te yüzeyel glia limitans'ta pial hücrenin hemen altında glia limitans bazal membranının (siyah oklar) altında yerleşmiş muhtemelenpro-inflamatuar sitokinleri içeren veziküler yapılar (beyaz oklar) ölçek=500 nm, (x7750) (n=4).

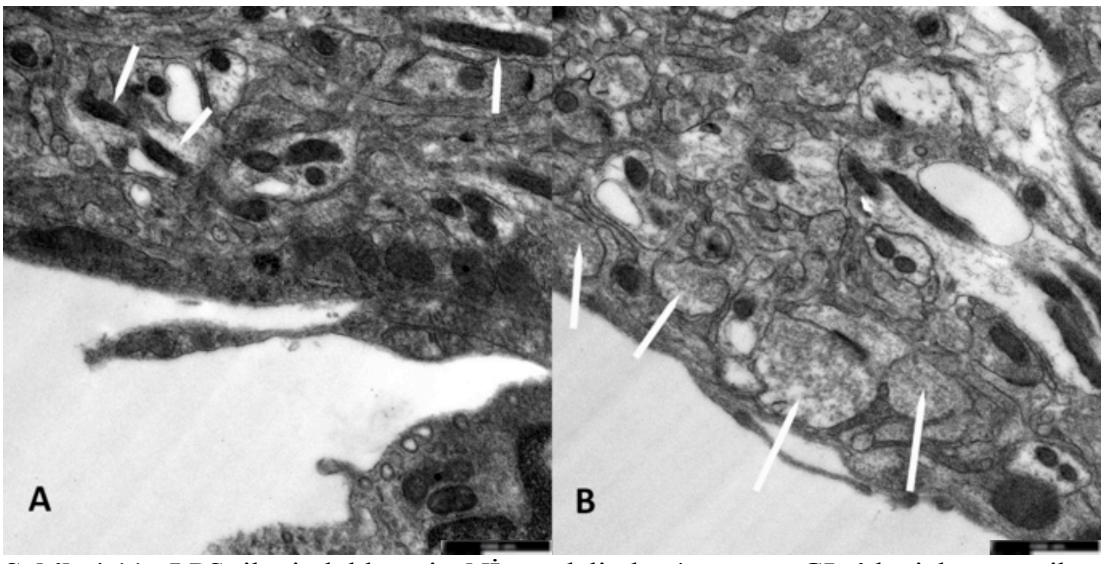

Şekil 4.11. LPS ile indüklenmiş Nİ modelinde 4. saatte GLs'de izlenen mikro veziküller ve sinsityal mitokondriyonlara ait TEM mikrografları. (A) çekirdekten

uzak yüzeyel çıkıntılarda inflamasyona bağlı enerji tüketimi artışına bağlı sinsityal mitokondriyonlar (beyaz oklar) oluşmuş ölçek=500 nm, (x16700). (B) yine yüzeye en yakın konumda içi inflamatuar elemanlarla dolu olduğu düşünülen veziküller (beyaz oklar) izlenmektedir ölçek=500 nm, (x16700) (n=4).

4.3. İmmunogold geçirimli elektron mikroskopisi (TEM) bulguları

Pro-inflamatuar sitokinlerden TNFα'nın glia limitans'ta ifade edildiği akut dönem olan LPS ile indüklenmiş Nİ modelinde 4. saat'te yüzeyel ve perivasküler glia limitans bölümlerinde bu sitokinin salınımı ve yerleşimine ait incelemeleri immünogold işaretleme yöntemi ile gerçekleştirilmiştir (Şekil 4.12, 4.13 ve 4.14).

Piriform kortekste GLs'deki yüzey bağlantılı astrositlerin yüzeyinde daha önceki TEM görüntülerinde gösterilmiş olan GL'nin hemen altında salgı mikro veziküllerinin içinde nanogold parçacıklarıyla işaretlenmiş TNFα antikorları izlenmektedir (Şekil 4.12B). Benzer biçimde glia limitans'ın hemen üstündeki pial yapılarda da veziküler ve dağınık şekilde nanogold parçacıklarıyla işaretlenmiş TNFα antikorları gözlemlenmiştir (Şekil 4.12C).

Benzer şekilde piriform korteksin daha derin alanlarında GLp'de hem glial fibrillerden yoğun astrositik son ayaklarda hem de vasküler yapılarda nanogold parçacıklarıyla işaretlenmiş TNFα antikorları izleniyor (Şekil 4.13). Yine LPS'nin akut etkisine bağlı olarak ödematöz değişiklikler ve enerji metabolizmasının artışına bağlı olarak birleşen mitokondrilerden oluşan sinsityal yapılar görülmektedir (Şekil 4.13A). Bu bölgede sadece astrositik yapılar ve onları ilgilendiren alanlarda değil, nöropil içerisindeki nöronal ve aksonal yapılarda da nanogold parçacıklarıyla işaretlenmiş TNFα antikorları gözlemlenmiştir (Şekil 4.14).

Çalışmamızda Nİ'de gözlenen diğer pro-inflamatuar sitokinler IL1β ve IL6'da da immunogold TEM incelemesinin yapılması denenmiştir fakat teknik nedenlerle uygun işaretleme ve gözlemleme sağlanamamıştır.



Şekil 4.12. LPS ile indüklenmiş Nİ modelinde 4. saatte GLs immunogold işaretleme mikrografları (A); piriform korteks yüzeyel glia limitans ve hemen üzerindeki pial

yapılarda TNFα immunogold işaretlemesi ölçek=1 mikron, (x6000). (B); yüzeyel glia limitanstaki (Şekil 4.12A'daki kırmızı diktörtgen alan) yüzey bağlantılı astrositlerin yüzeyel kısımlarında daha önceki TEM görüntülerinde de gözlenmiş olan veziküllerin içinde nanogold parçacıklar (10 nm) ölçek=500 nm, (x21560). (C); glia limitans'ın hemen üzerindeki pial yapılarda (Şekil 4.12A'daki siyah elipsoid alan) veziküler ve dağınık serbest şekillerde nanogold parçacıklar (10 nm) izleniyor ölçek=500 nm, (X21560).

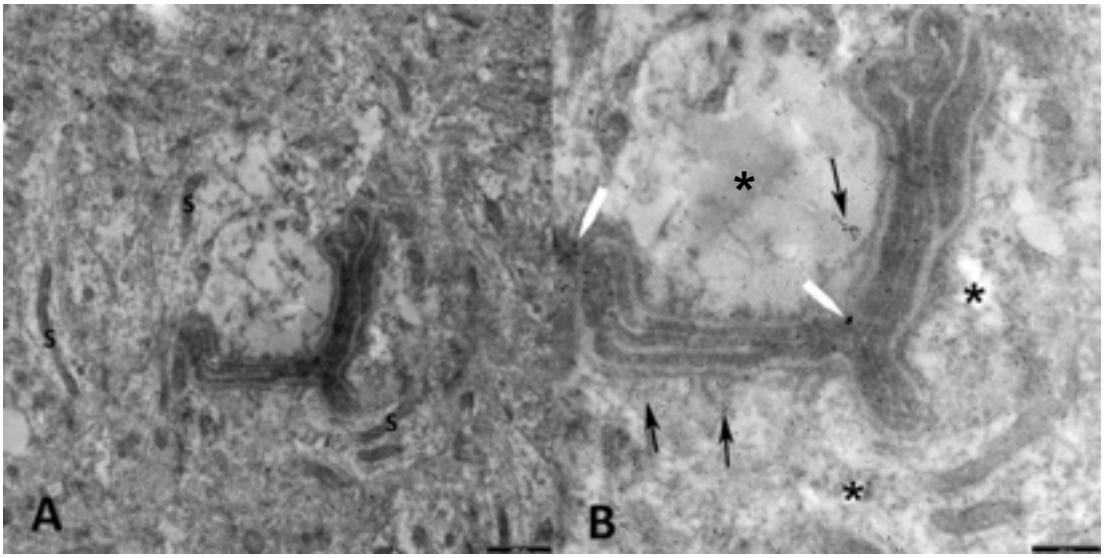

Şekil 4.13. LPS ile indüklenmiş Nİ modelinde 4. saatte GLp immunogold işaretleme mikrografları (A) GLp'te LPS'nin akut etkisine bağlı olarak enerji metabolizmasının artışına bağlı birleşen mitokondriyonlardan oluşan sinsityal yapılar (S) görülmektedir ölçek=1 mikron, (x10000). (B) Astrositik son ayaklarda ödematöz değişiklikler (*) izlenmektedir. Yine astrositik son ayaklar (siyah oklar) ve vasküler yapılarda (beyaz oklar) nanogold parçacıklar (10 nm) görülmektedir ölçek= 500 nm, (x21560).

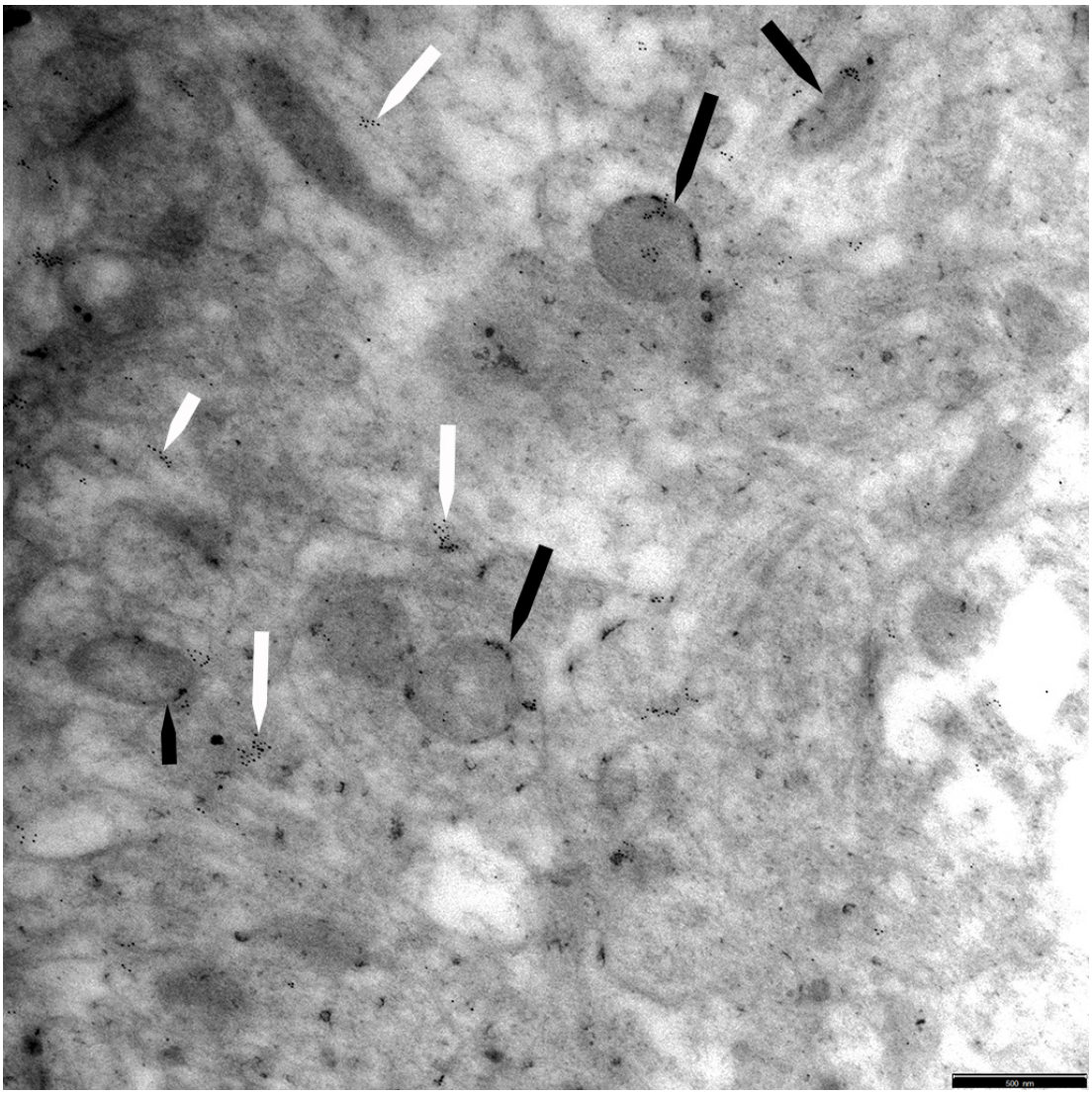

Şekil 4.14. LPS ile indüklenmiş Nİ modelinde 4. saatte yüzeyel nöropil immunogold işaretleme mikrografı. Aynı alandaki bir astrositte hem hücre içi organellerde (olası lizozomlar, siyah oklar), hem de astrositin sitoplazmasında serbest halde (beyaz oklar) nanopartiküller izleniyor ölçek= 500 nm, (x21560).

4.4. İmmünohistokimya (İHK) bulguları

Öncelikle LPS ile indüklenen Nİ'de pro-inflamatuar sitokinlerin salınımıyla başlayan astroglial yanıtın en önemli iki hücresi olan astrositler ve mikrogliaların aktivasyonu incelenmiştir. Astrositler (Şekil 4.15) GFAP ile ve mikroglialar (Şekil 4.16) Iba1 (ionize kalsiyum bağlayıcı adaptör molekül 1) ile işaretlenmiştir.

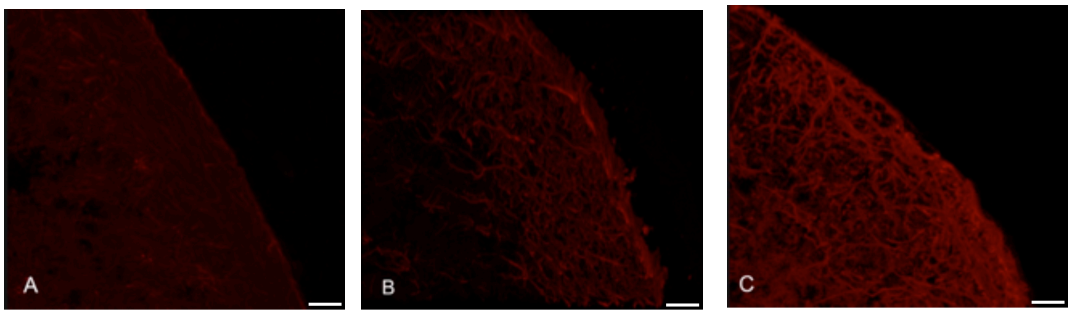

Şekil 4.15. LPS enjeksiyonu sonrası astrositik aktivasyonu belirten GFAP ifadesine ait mikrograflar. LPS enjeksiyonu sonrası GL'de GFAP pozitif astrositlerin (kırmızı) arttığı ve bu aktivasyonun saate bağlı olarak fazlalaştığı izlenmektedir. İSV LPS uygulanmasından sonraki 0. (A), 2. (B) ve 4. (C) saatlerdeki astrositlerin GFAP ifadeleri görüntülenmiştir ölçek= 20 mikrometre (x400).

Astrositik aktivitenin tüm kortikal alanda hem yüzeyel hem de perivasküler (internal) GL'de olduğu gözlenmiştir. 0. ve 2. saatlerde yüzeyel GL'yi oluşturan, yüzey bağlantılı astrositlerin yüzeyel kısımlarının meydana getirdiği glial fibriler yapıda, daha sonra 4. saatle birlikte bu yapılara ek olarak çoğunlukla yüzey astrositlerinin inen vertikal uzantılarında ve diğer tüm astrositik uzantılarda artmış GFAP ifadesi izlenmiştir.

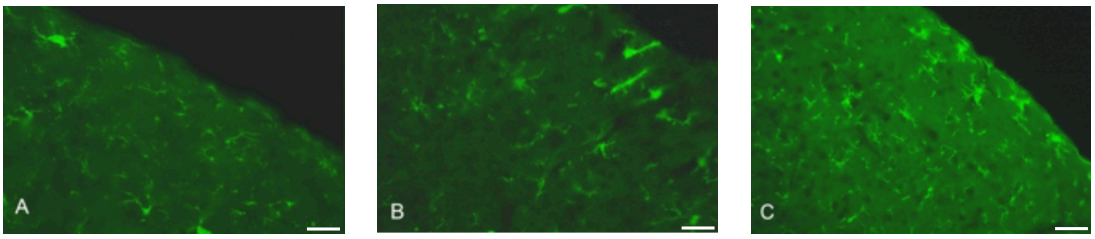

Şekil 4.16. LPS enjeksiyonu sonrası mikrogliaların Iba1 ifadesine ait mikrograflar. LPS enjeksiyonu sonrası GL'de ve parenkimde mikrogliaların Iba1 ile işaretlendiği (yeşil) ve saate bağlı olarak işaretlenmenin arttığı, aktifleştiklerini gösterecek şekilde

giderek ameboid hal aldığı görülmektedir. İSV LPS uygulanmasından sonraki 0. (A), 2. (B) ve 4. (C) saatlerde mikroglia Iba1 antikoru (yeşil) ile işaretlenmiştir ölçek= 20 mikrometre (x400).

Proinflamatuar sitokinlerin kaynağı olan mikroglialar ve astrositlerin aktivasyonu izlendikten sonra, aynı zaman aralıklarında yüzey bağlantılı astrositlerin yüzeyel kısımlarının oluşturduğu GLs'de ve damarların çevresindeki astrositik son ayakların oluşturduğu GLp'de pro-inflamatuar sitokinler olan TNFα (Şekil 4.17), IL1β (Şekil 4.18) ve IL6'nın (Şekil 4.19) ifadeleri incelenmiştir.

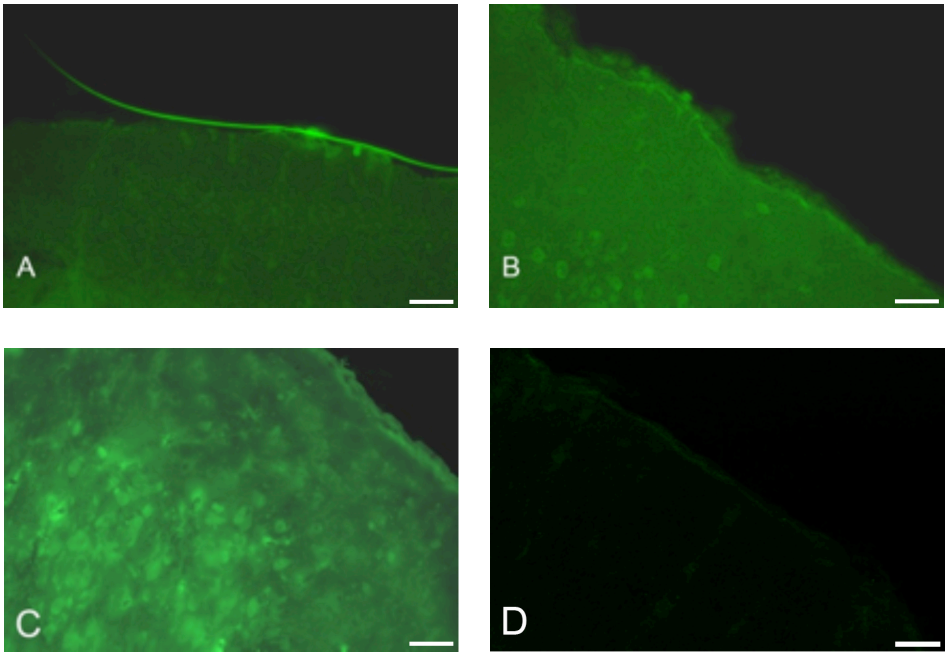

Şekil 4.17. LPS ve salin İSV enjeksiyonu sonrası TNFα ifadesine ait mikrograflar. İSV LPS uygulanmasından sonraki 0. (A), 2. (B) ve 4. (C) saatlerde ve kontrol grubu olan İSV salin uygulaması sonrası 4. saatteki (D) beyin kesitleri anti-TNFα antikoru (yeşil) ile işaretlenmiştir. TNFα ifadesinin GL'de zamana bağlı kademeli olarak arttığı saptanmıştır. 2. ve 4. saatlerde parenkimal hücrelerde diffüz ve sitoplazmik bir şekil almıştır. Kontrol grubunda GLs'de işaretlenmenin zayıf olduğu ve hücresel işaretlenme görülmediği izlenmiştir. Ölçek= 20 mikrometre (x400).

TNFα ifadesi hem nöropil yüzeyinde hem de daha derin kortikal alanlarda çekirdekte saptanırken 4. saatte daha diffüz ve sitoplazmik bir şekil almıştır. Bu gözlemimiz akut fazın sonuna doğru çekirdekten sitoplazmaya yer değişimi ve hatta

hücresel içeriğin hücrelerarası mesafeye yayılmasıyla işaretlenmede değişiklik olduğu şeklinde yorumlanabilir.

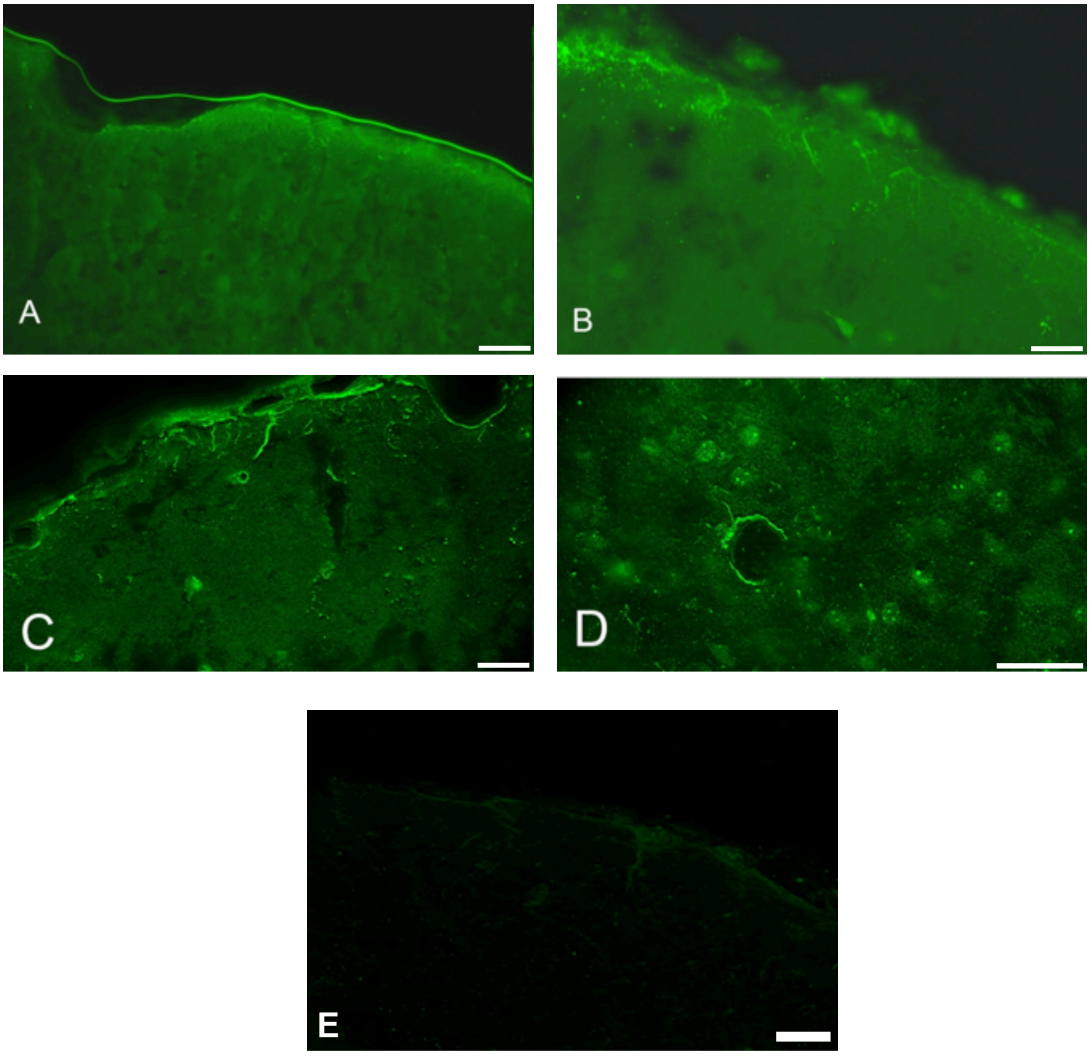

Şekil 4.18. LPS ve salin İSV enjeksiyonu sonrası IL1β ifadesine ait mikrograflar. İSV LPS uygulanmasından sonraki 0. (A), 2. (B), 4. (C, D) saatlerde ve kontrol grubu olan İSV salin uygulaması sonrası 4. saatteki (E) beyin kesitleri anti-IL1β antikoru (yeşil) ile işaretlenmiştir. IL1β ifadesinin GL'de zamana bağlı olarak arttığı saptanmıştır. Ayrıca ilk saatlerde parenkimal hücrelerde az da olsa sitoplazmik işaretlenme gözlenirken 4. saatte belirgin olarak nükleer işaretlenme gözlenmektedir. Kontrol grubunda GLs'de işaretlenmenin zayıf olduğu ve hücresel işaretlenme

görülmediği dikkat çekmektedir. Ölçek= 20 mikrometre, A, B, C, E (x400) ve D (x670).

IL1β incelemesinde, akut dönemde giderek artan şekilde GLs'yi oluşturan yüzey bağlantılı astrositlerdeki GFAP ifadesiyle uyumlu GLs'de IL1β ifadesi artmıştır (Şekil 4.18A, B, C). 0. saatte sitoplazmik iken 2. saatte ve daha belirgin olarak 4. saatte nükleer olduğu gözlenmektedir. Benzer şekilde GLp'de de yine bu yapıyı oluşturan astrositik son ayaklara uygun şekilde IL1β ifadesi artmıştır (Şekil 4.18D).

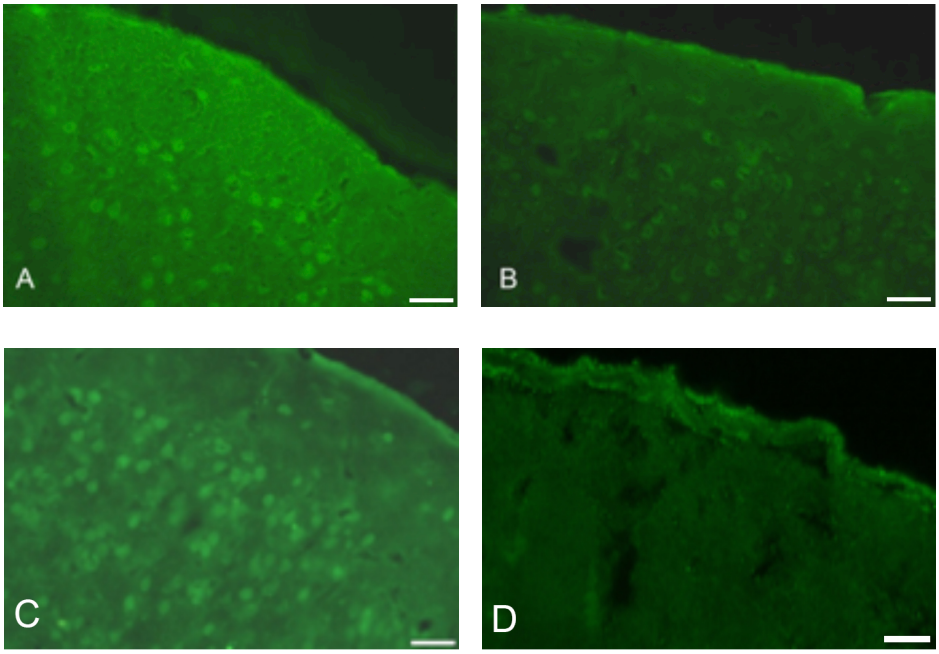

Şekil 4.19. LPS ve salin İSV enjeksiyonu sonrası IL6 ifadesine ait mikrograflar. İSV LPS uygulanmasından sonraki 0. (A), 2. (B) ve 4. (C) saatlerde ve kontrol grubu olan İSV salin uygulaması sonrası 4. saatteki (D) beyin kesitleri anti-IL6 antikoru (yeşil) ile işaretlenmiştir. IL6 ifadesinin zamana bağlı parenkimal hücrelerde kademeli olarak arttığı saptanmıştır ancak GL'de belirgin değişiklik izlenmemiştir. Kontrol grubunda GLs'de işaretlenmenin zayıf olduğu ve hücresel işaretlenme görülmediği saptanmıştır. Ölçek= 20 mikrometre (x400).

IL6, TNFα işaretlenmesine benzer bir biçimde akut fazda hem nöropil yüzeyinde hem de daha derin kortikal alanlarda çekirdekte daha fazla saptanırken 2.

saatte daha diffüz ve sitoplazmik bir şekil almıştır. Bu gözlemimiz de akut fazın sonuna doğru çekirdekten sitoplazmaya yer değişimi ve hatta hücresel içeriğin hücrelerarası mesafeye yayılmasıyla işaretlenmede değişiklik olduğu şeklinde yorumlanabilir.

İHK ve TEM bulgularında akut dönemde en belirgin hücresel aktivasyon ve pro-inflamatuar sitokin ifadesinin 4. saat olduğu gözlenmiştir. Pro-inflamatuar sitokinlerin sentezlenip salıverilmelerinin sonrasında GL'deki olası etkilerini gözlemleyebilmek için IL1β, TNFα ve IL6'ya ait 3 reseptörün (IL1R1 (Şekil 4.20 ve 4.21), TNFRI (Şekil 4.22 ve 4.23) ve TNFRII (Şekil 4.24 ve 4.25)) GL'deki ifadesi hücresel aktivasyonun ve sitokinlerin ifadesinin en belirgin olduğu LPS ile indüklenmiş Nİ modelinde 4. saatte incelenmiştir.

IL1R1 ifadesi LPS enjeksiyonu sonrası 4. saatte literatüre (49) uygun biçimde piriform korteksin nörogliyal hücreden zengin 1. tabakasında çekirdek çevresinde sitoplazmik olarak izlenmiştir (Şekil 4.20). GFAP işaretlemesi ile yapılan kolokalizasyon çalışmasında IL1R1 ifadesinin astrositik uzantılarda izlenmediği, bu bölgedeki astrosit ve bölgedeki diğer hücrelerin (nöron ve mikroglialar) perinükleer sitoplazmik olarak izlendiği görülmüştür (Şekil 4.21).

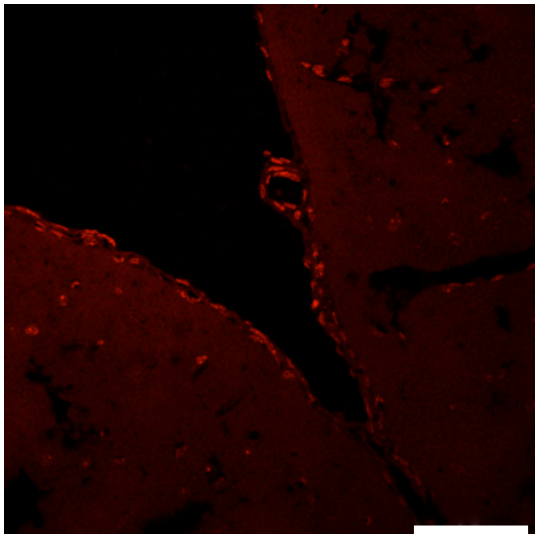

Şekil 4.20. LPS enjeksiyonu sonrası kortikal IL1R1 görüntülemesi. İSV LPS uygulanmasından sonraki 4. saatte IL1R1 ifadesi izlenmektedir. Piriform korteksin nöroglial hücreden zengin 1. tabakasında özellikle yüzeyel bağlantılı astrositlerin

çekirdeklerinin çevresinde sitoplazmik olarak ifade edildiği izlenmiştir. Ölçek=75 mikrometre.

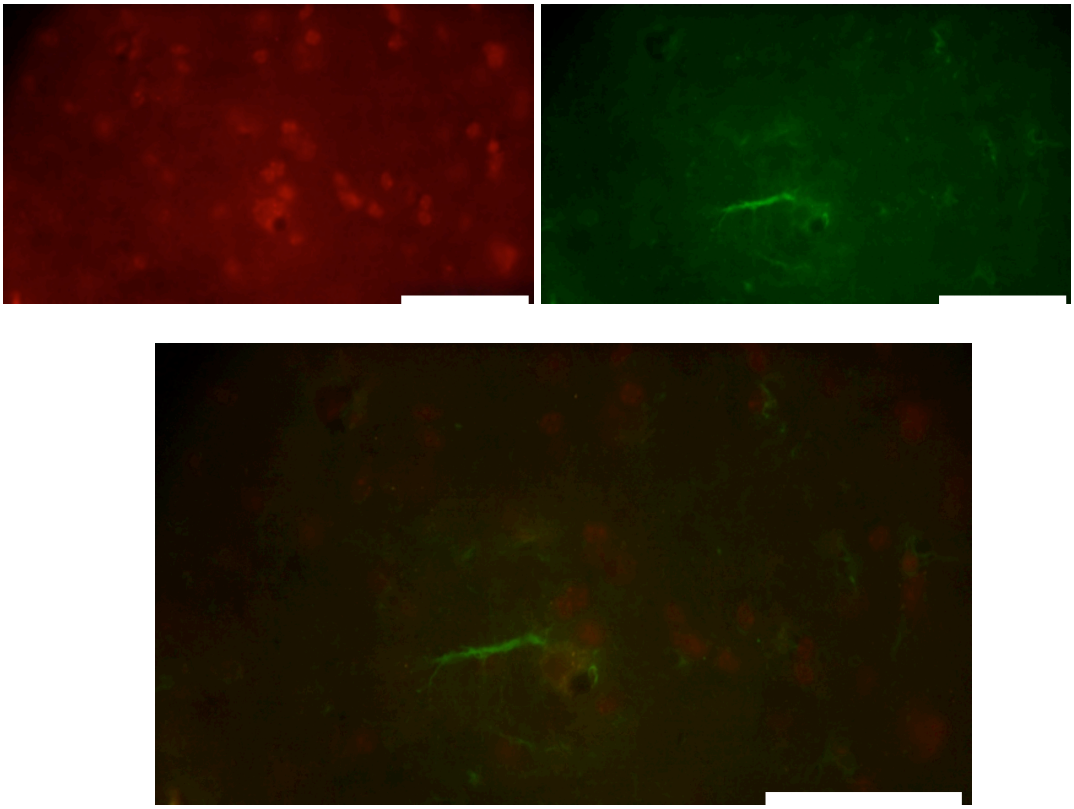

Şekil 4.21: LPS enjeksiyonu sonrası 4. saatte GFAP işaretlemesi ile yapılan IL1R1 kolokalizasyon görüntüleri. İSV LPS uygulanmasından sonraki 4. saatte sol üstte IL1R1 (kırmızı), sağ üstte astrositin (GFAP, yeşil) son ayakları muhtemelen GLp'e ait bir bölgeyi oluşturacak şekilde bir damarı sarmalamaktadır. Alttaki birleştirilmiş mikrografta astrositlerin özellikle sitoplazmik kısmında IL1R1 kolokalize olduğu ancak glial çıkıntılarda bulunmadığı saptanmıştır. LPS enjeksiyonu sonrası GLp'de IL1R1 ifadesinin astrositlerin sitoplazmalarında olduğu görülmektedir ölçek=50 mikrometre.

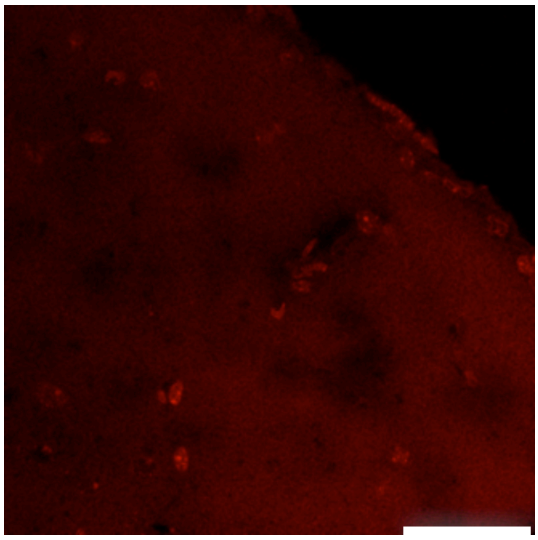

Şekil 4.22. LPS enjeksiyonu sonrası kortikal TNFR1 görüntülemesi. İSV LPS uygulanmasından sonraki 4. saatte TNFR1 ifadesi (kırmızı) izlenmektedir. Nİ'nin 4. saatinde TNFR1 ifadesi hem GLs hem de GLp'de sitoplazmik olarak izlenmiştir ölçek=50 mikrometre.

Nİ'nin 4. saatinde TNFR1 ifadesinin reseptörün dual karakterinde (sitotoksik, apoptotik ve survival-hayatta kalma) daha öne çıkan sitotoksik ve apoptotik özelliğiyle uyumlu olarak hem GLs hem de GLp'de çekirdek çevresinde sitoplazmik olarak izlenmiştir (Şekil 4.22). GFAP işaretlemesi ile yapılan kolokalizasyon çalışmasında TNFR1 ifadesinin astrositik uzantılarda izlenmediği, IL1R1'e benzer şekilde bu bölgedeki astrosit ve diğer hücrelerde (nöron ve mikroglialar) perinükleer sitoplazmik olarak izlendiği görülmüştür (Şekil 4.23).

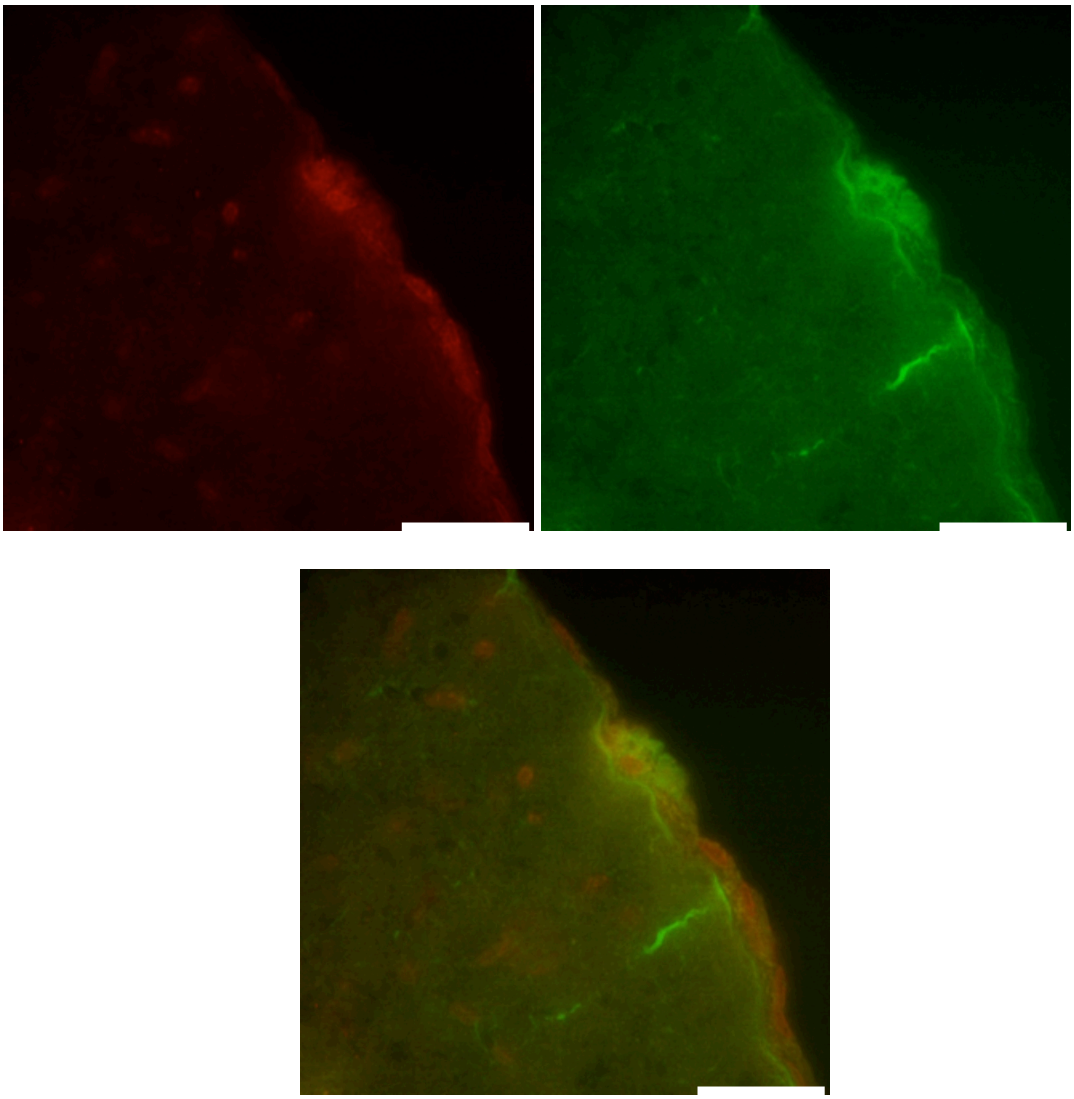

Şekil 4.23. LPS enjeksiyonu sonrası 4. saatte GFAP işaretlemesi ile yapılan TNFR1 kolokalizasyon görüntüleri. İSV LPS uygulanmasından sonraki 4. saatte sol üst mikrografta TNFR1 (kırmızı), sağ üst mikrografta GFAP (yeşil) ve alttaki mikrografta astrositlerin ve bölgedeki diğer hücrelerin (nöron ve mikroglialar) bilhassa sitoplazmik kısmında kolokalizasyon gösteren TNFR1 ve GFAP ifadeleri izlenmektedir. TNFR1 ifadesinin astrositik uzantılarda izlenmediği, IL1R1'e benzer şekilde bu bölgedeki astrosit ve diğer hücrelerin (nöron ve mikroglialar) perinükleer sitoplazmik olarak izlendiği görülmüştür. Ölçek=50 mikrometre.

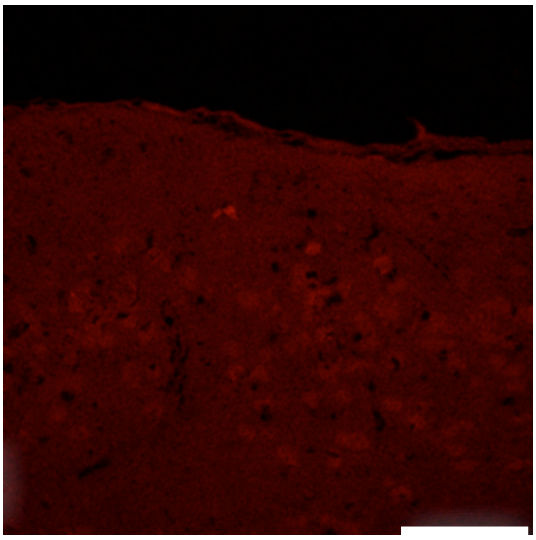

Şekil 4.24. LPS enjeksiyonu sonrası kortikal TNFR2 görüntülemesi. İSV LPS uygulanmasından sonraki 4. saatte TNFR2 ifadesi (kırmızı) izlenmektedir. GLs'de belirgin bir TNFR2 ifadesi izlenememiştir ölçek=50 mikrometre.

LPS enjeksiyonu sonrası 4. saatte TNFR2 ifadesine bakıldığında reseptörün sadece survival karakterli ve MSS hücreleri dışında endoteliyal hücrelerde de eksprese ediliyor olması nedeniyle bu zaman diliminde GLs'de belirgin bir ifadesi olmayabilir (Şekil 4.24). GLp'de ise GFAP işaretlemesi ile yapılan kolokalizasyon çalışmasında görüldüğü gibi (Şekil 4.25) TNFR2 ifadesinin GLs'dekine benzer şekilde astrositik son ayaklarda değil daha çok endoteliyal hücrelerde izlendiği gözlenmiştir.

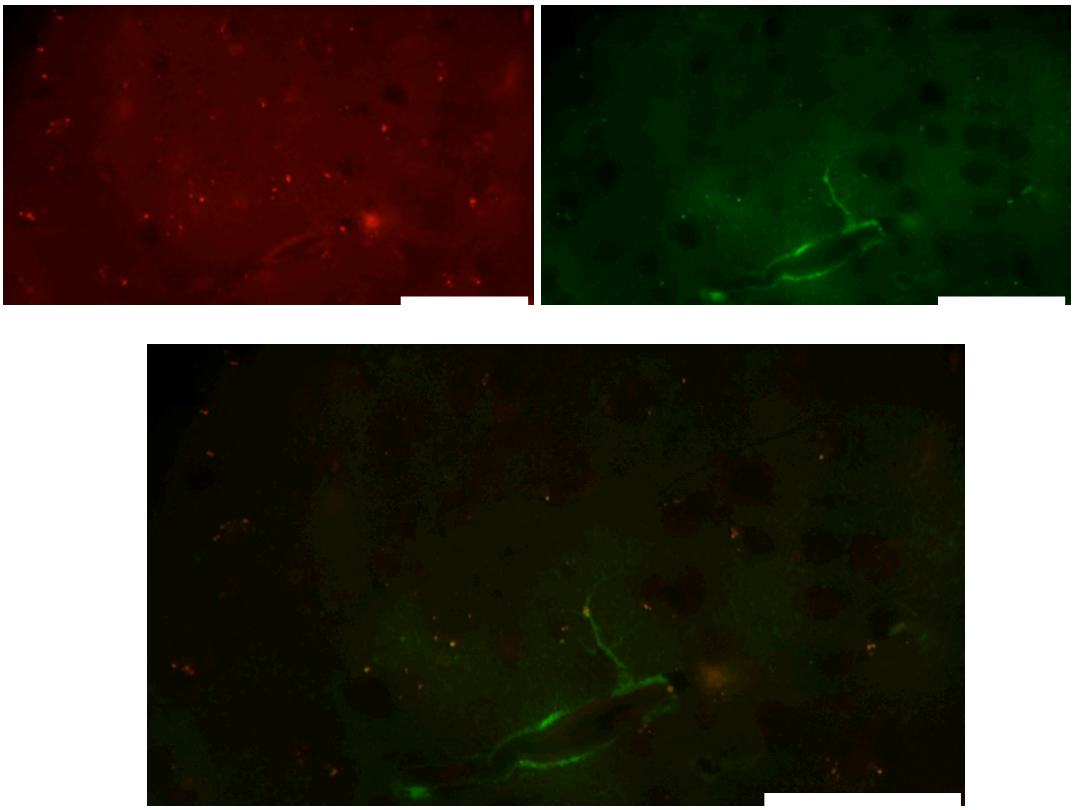

Şekil 4.25. LPS enjeksiyonu sonrası 4. saatte GFAP işaretlemesi ile yapılan TNFR2 kolokalizasyon görüntüleri. İSV LPS uygulanmasından sonraki 4. saatte sol üst mikrografta TNFR2 (kırmızı), sağ üst mikrografta GFAP (yeşil) ve alttaki mikrografta GLp'de TNFR2 ve GFAP ifadelerinin kolokalizasyon göstermedikleri, astrositik son ayaklarda değil daha çok endoteliyal hücrelerde izlendiği gözlenmiştir. Ölçek=50 mikrometre.

4.5. Western Blotlama

Pro-inflamatuar sitokinlerden IL6 (Şekil 4.26), IL1β (Şekil 4.27) ve TNFα (Şekil 4.28) miktarını incelemek için Nİ'nin 4. saatinde GL'yi içeren yüzeyel korteks dokusunda (n=3) ve nöropilden beyin omurilik sıvısı (BOS)'na geçişlerini incelemek için de cisterna magna'dan alınan beyin-omurilik sıvısı örneklerinde Western blotlama yapılmıştır.

IL6 ve IL1β örnekleri, Nİ'nin 0. saatindeki farelerin GL'sini içeren yüzeyel korteks dokusu örnekleriyle (n=3) karşılaştırıldığında Nİ'nin 4. saatinde istatiksel olarak anlamlı olarak arttığı ($p<0,05$) bulunmuştur (Şekil 4.26 ve 4.27). TNFα'da ise belirgin değişiklik saptanamamıştır ($p=0,25$) (Şekil 4.28). BOS örneklerinde sitokinler teknik veya zamanlama nedenleriyle saptanamamıştır.

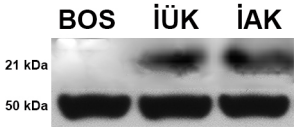

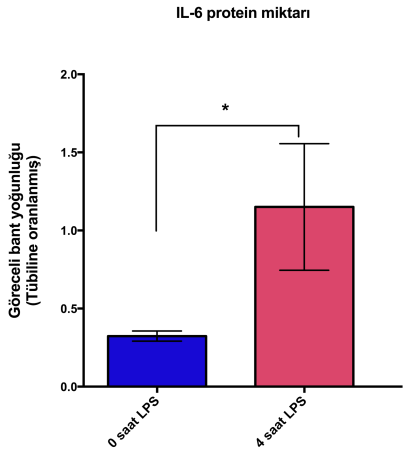

Şekil 4.26. Nİ modelinde beyin-omurilik sıvısında ve GL'yi içeren yüzeyel korteks dokusunda 4. saatte IL6 ifadesinin Western blotlama ile incelenmesi. IL6 moleküler ağırlık bandı 21 kDa, αtübülin moleküler ağırlık bandı 50 kDa BOS: Beyin-omurilik sıvısı, İÜK: LPS çalışma grubunun aynı taraf (ipsilateral) üst (parietal) korteks alanı, İAK: LPS çalışma grubunun aynı taraf alt (priform) korteks alanı.

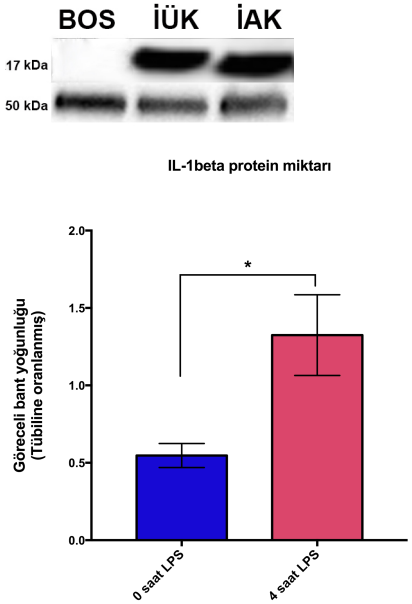

Şekil 4.27. Nİ modelinde beyin-omurilik sıvısında ve GL'yi içeren yüzeyel korteks dokusunda 4. saatte IL1β ifadesinin Western blotlama ile incelenmesi. IL1β moleküler ağırlık bandı 17 kDa, αtübülin moleküler ağırlık bandı 50 kDa BOS: Beyin-omurilik sıvısı, İÜK: LPS çalışma grubunun aynı taraf (ipsilateral) üst (parietal) korteks alanı, İAK: LPS çalışma grubunun aynı taraf alt (priform) korteks alanı.

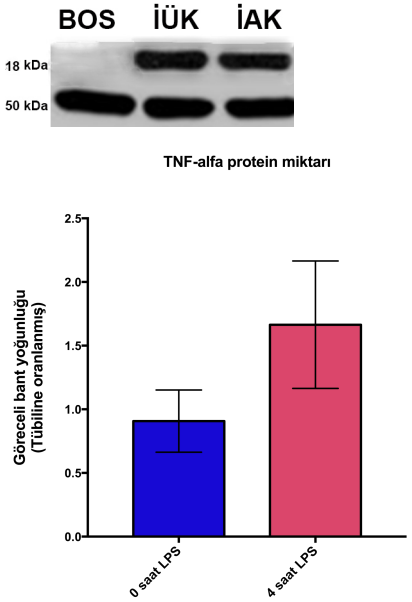

Şekil 4.28. Nİ modelinde beyin-omurilik sıvısında ve GL'yi içeren yüzeyel korteks dokusunda 4. saatte TNFα ifadesinin Western blotlama ile incelenmesi. TNFα

moleküler ağırlık bandı 18 kDa, αtübülin moleküler ağırlık bandı 50 kDa BOS: Beyin-omurilik sıvısı, İÜK: LPS çalışma grubunun aynı taraf (ipsilateral) üst (parietal) korteks alanı, İAK: LPS çalışma grubunun aynı taraf alt (priform) korteks alanı.

5. TARTIŞMA

Nörodejeneratif hastalıklar, yaş ortalaması giderek artan günümüz toplumları için en önemli sağlık sorunları arasındadır. Bu hastalıkların etyopatogenezinin anlaşılmasında Nİ'ye dayanan nörodejenerasyon hipotezi son 20-30 yıl içinde daha belirgin hale gelmiştir. Bu hipotez önceleri daha çok MSS'nin yerel immün hücreleri olarak bilinen mikrogliaların aktivasyonu ve bunun sonucu tetiklenen bir dizi hücreler arası ve hücre içi olaylar sonucunda nöronların etkilenmesi ve kaybı hipotezi ile açıklanmaya çalışılmıştır. Daha sonra MSS'de en kalabalık hücre grubu olan astrositlerin de bu olaylar üzerinde direkt ya da indirekt etki ve düzenlemeleri olabileceği fikrinden hareketle çalışmalar bu yöne doğru da ilerletilmiştir (50).

Çalışmamızda Swiss albino farelerde İSV LPS ile indüklenen Nİ modeli kullanılmıştır. İnsandaki nörodejeneratif süreçteki Nİ'yi en iyi şekilde taklit eden hayvan modeli olarak kabul edilen İSV LPS uygulaması, önceki çalışmalarda farklı nörodejeneratif hastalıkları modellemek için sıklıkla kullanılmıştır (11-23). Ancak çalışmamızda farklı olarak ND hastalıklardakine benzer ama akut dönemdeki (LPS uygulaması sonrası 2. ve 4. saatlerde) inflamatuar değişklikler özellikle GL ve astrositler açısından incelenmiştir. Literatürde İSV LPS Nİ fare modelleri incelendiğinde O55:B5 suşundan (12, 16, 24, 25) sonra en çok kullanılan LPS suşunun O127:B8 (11, 15, 17, 19, 21, 22) olduğu gözlemlenmiştir. Biz de araştırmamızda önce O55:B5 suşunu, akut dönemde oluşturduğu doku hasarı yüksek olunca da O127:B8 suşunu kullanarak Nİ modelimizi oluşturduk. Hayvan modelini daha özgün ve etkili kullanabilmek için, genel Nİ modeli için kullanılan bu iki suşun dışında LPS olarak E. Coli O11:B4 (51) ve O26:B6 (52, 53, 54) suşlarının da çalışmalarda kullanıldığı bilinmektedir.

Oluşturduğumuz Nİ modelinde kurguladığımız hipotezin literatürdeki diğer ND hastalık hayvan modellerinden temelde iki ana farkı vardır. Birincisi, bugüne kadarki çalışmalarda çoğunlukla periferden nöropile doğru ilerleyen ve genellikle KBB yıkımı ve dolaşımdaki inflamatuar hücrelerin dokuya girmesi ile oluşan Nİ araştırılmıştır ancak biz İSV LPS uygulamasıyla ND hastalıkların etyopatogenezine daha benzer olduğu düşünülen bir durumu araştırdık. Modelimizde KBB'yi by-pass

edecek şekilde beyin parenkiminden başlayıp perivasküler ve subaraknoid alanlara doğru ilerleyerek MSS'nin hücrelerinin birbirleriyle etkileşim gösterdiği bir inflamatuar süreç incelenmiştir. İkinci olarak, son 20-30 yılda daha da güçlenen genel Nİ hipotezinde inflamatuar süreç hep MSS'nin doğal immünitesinden sorumlu yerleşik hücresi mikrogliaların indüklenmesiyle başlaması şeklindeyken, biz astrositleri ve GL'yi önceleyen bir bakış açısıyla çalışmamızı planladık ve tamamladık. Son 10 yıldaki literatürle daha da güçlenen, nöroektodermal kökenli, ölüm reseptörü aracılı programlı hücre ölümüne dirençli, nöronların metabolik destekçisi, kan-beyin bariyerini oluşturup devamlılığını sağlayan ve MSS'inin immün yanıtını düzenleyen astrositler, Nİ'nun başlangıcında ve ilerlemesinde de etkindir. Büyük bir kısmını astrositik son ayakların oluşturduğu çok potansiyel bir sağaltıcı hedef olarak gördüğümüz modifiye KBB olan GL, astrositlerin son ayaklarının ve parenkimal bazal membranın oluşturduğu hem beyin dokusu, hem vasküler yapılar, hem de beyin zarları ile çok sıkı bir ilişki içerisinde olan özelleşmiş bir yapıdır. Periferik dokulardan immün hücrelerin nöral dokuya geçişinde sınırlayıcı bir bariyer görevi de olan GL, beyin parenkiminden kaynaklanan Nİ'deki hücreler ve dokular arası ilişkilerin daha iyi anlaşılmasında potansiyel bir çalışma alanı olarak öne çıkmıştır (7).

Çalışmamızda TEM görüntülemesiyle nöropilin en yüzeyel tabakası olduğu için doku katlanma problemi gösteren ve zor görüntülenen GLs elektriksel yüklü gridler kullanılarak tüm detayı ile başarıyla görüntülenebilmiştir. Gerek GLs gerekse GLp'de inflamasyonun ana bulgusu olan ödematöz değişiklikler ve enerji kullanımının artışına bağlı mitokondriyal sinsityum oluşumları, İSV LPS sonrası özellikle GL'ı oluşturan astrositik son ayaklarda izlenmiş fakat bu ödematöz değişikliklerin Nİ'nin bu erken döneminde vasküler yapıyı etkilemediği, damarın çapının ve endotel bütünlüğünün bozulmadığı gözlenmiştir.

Literatürde az kullanılan fakat özgünlüğü çok yüksek bir metod olan immünogold elektron mikroskopisini kullandığımız bu tez çalışmamızda, TEM görüntülemelerimizde İSV LPS ile indüklenen Nİ modelinin akut fazında özellikle GLs'de GL bazal membranına çok yakın sekretuvar mikro veziküller

görüntülenmiştir. Anti-TNFα antikoru ile immunogold işaretlemede bu veziküller içinde TNFα olduğu da saptanmıştır.

GL'yi ultrasüktüktürel olarak inceleyen araştırma sayısı oldukça düşüktür. Feig ve Haberly (10) sıçan piriform korteksinde GLs'nin ana iskeletini oluşturan yüzey bağlantılı astrositleri tanımlamışlar ve bu hücrelerin yüzeyel kısımlarındaki GL bazal membranı ve bu membranın arkasına yerleşmiş hiperdens vezikülleri göstermişler. Rash ve arkadaşları (55) su metabolizaması ve ozmoregülasyonda önemli rol oynadığı düşünülen ve esas olarak astrositlerin GL'yi oluşturan kapillerleri çevreleyen son ayaklarında ifade edilen Aquaporin 4 su kanallarını immünogold elektron mikroskopisi ile göstermişlerdir. Bezzi ve arkadaşları'da (56) aynı modaliteyi kullanarak astrositlerde glutamat ekzositozu ile yarışan bir veziküler kompartmanı göstermişlerdir. Morris ve arkadaşları (57) lenfatik sıvının beyin parenkimindeki seyrini inceledikleri araştırmada GL'ın ve komşuluğundaki vasküler yapıların tüm ultrastrüktürel detaylarını (özellikle kapiller duvardaki iç ve dış bazal membranlar ve GL bazal membranını TEM mikrografları ile görüntüleyerek) ortaya koyarak, cisterna magna'dan nanogold partikülleri vererek GLp'de kapiller seviyedeki lenfatik akışı tanımlamışlardır. Andrae ve arkadaşları (58) GL ve onun bazal membranını hem yabanıl hem de meninkslerin oluşumu ve GL basal membranının bütünlüğü için önemli olan PDGF knock-out transgenik farelerde TEM ile detaylıca göstermiş, transgenik hayvanlarda GL'nin bazal membranının yapısını koruyamadığını ve sinir dokusunun bu hattı geçerek meningeal bölgede izlendiğini belirtmişlerdir. Choe ve arkadaşları (59) sıçan supraoptik nükleus'u ventral GL'sindeki astrositleri incelemişler. Burada protoplazmik, lamellar ve fibröz astrositler içerisinde fizyolojik değişikliklere çok önemli morfolojik plastisite gösteren özel bir astrosit grubu bulmuşlardır.

Son yıllarda astrositlerin pro-inflamatuar fonksiyonlarını arttıran ve/veya düzenleyen sitokinler sınıflandırılırken çalışmamızda kullandığımız IL1β ve TNFα öne çıkarılmış, hem pro- hem de anti- inflamatuar özellikleri olduğu bilinen IL6 daha çok anti-inflamatuar özellikleriyle literatürde yer bulmuştur (30). Çalışmamızda pro-inflamatuar sitokinlerin literatürde Nİ sürecinin ana aktörü olarak görülen ve

üzerinde çok çalışılmış mikroglialardan ziyade Nİ sürecindeki astrositler ve onların oluşturduğu GL üzerine etkileri incelenmiştir.

Literatürde İSV LPS ile indüklenen Nİ modeli kullanılarak, pro-inflamatuar sitokinlerin ifadelerinin çalışıldığı pek çok araştırma bulunmaktadır (11, 21, 22, 26, 60-62). Huang ve arkadaşları (11) İSV E. Coli O127:B8 LPS suşu ile yaptıkları çalışmada bizim çalışmamızdakine (İSV LPS sonrası 2. ve 4. saatlerde) benzer biçimde Nİ'nin hiper-akut döneminde (İSV LPS sonrası 2. ve 8. saatlerde) gerek yetişkin gerekse yaşlı farelerde hem serebellumda hem de hipokampusda kontrol salin farelerine göre pro-inflamatuar sitokinlerin (IL1β, IL6 ve TNFα) mRNA ifadelerini istatiksel olarak anlamlı artmış bulmuşlardır. Bu artış IL1β ve TNFα için hipokampusda IL6 için serebellumda daha çoktur. Bu çalışmada ayrıca beyin inflamasyon işaretleyici olan TLR2 ve astroglial sistemde LPS'nin indüklediği Nİ sinyal iletimini düzenleyen TLR4 reseptörlerinin mRNA ifadeleri salin kontrollere göre yaşlı farelerde daha çok olacak biçimde hem yaşlı hem de erişkin farelerde istatiksel olarak anlamlı biçimde artmıştır.

Lawson ve arkadaşları (21) İSV E. Coli O127:B8 LPS suşu ile enjeksiyon sonrası 24. saatte tiriptofan yıkıcı enzim IDO1'in indüklediği depresyon benzeri davranışların ve pro-inflamatuar sitokinlerin (IL1β, IL6 ve TNFα) mRNA ifadelerini istatiksel olarak anlamlı artmış olduğunu bulmuş fakat bu artışın keşifci lokomotor aktiviteyi azaltmadığını tespit etmişlerdir. Aynı araştırmacılar benzer bir çalışmada (22) İSV LPS ile indüklenen depresyon benzeri davranışın gelişmesi için IL1β'yı pro-IL1β'dan aktif hale getiren IL dönüştürücü enzimin (ICE) gerekli olduğunu bulmuşlardır. Bu bulgu nörodejeneratif süreçte aktif pro-inflamatuar sitokinlerin rolünün önemini bir kez daha kanıtlar niteliktedir.

Pro-inflamatuar sitokinlerin ve bilhassa IL1'in Nİ'deki önemli rolü 2010'lu yıllardaki bu çalışmalardan 15-20 yıl önce de araştırmacılar tarafından ifade edilmiştir. Quan ve arkadaşları (26) İSV E. Coli O127:B8 LPS suşu ile enjeksiyon sonrası 2. saatte beyin sapı ve diencephalon'da, 6. saatte ise tüm beyin bölgelerinde IL1 ifadesini tespit etmişler fakat plazmada tespit edememişlerdir.

Bugüne kadarki literatürde İSV LPS ile indüklenen Nİ modellerinde akut dönemde ifadesi artan pro-inflamatuar sitokinlerin (IL1β, IL6, TNFα) hücresel kaynağı yönünde mikrogliaları önceleyen çalışmalar çoğunluktaydı. Fakat deney desenleri, hücre kültürleri ve moleküler tekniklerdeki gelişmeler ışığında son 10 yılda MSS'nin en kalabalık hücre grubu olan nöronların metabolik destekçisi, kan-beyin bariyerini oluşturup devamlılığını sağlayan ve MSS'inin immün yanıtını düzenleyen astrositlerin de en az mikroglialar kadar Nİ'un akut döneminde etkili olduklarını gösteren çalışmalar yayınlanmaktadır. Bunlardan en önemlilerinden birisi Kannan ve arkadaşlarının (48) yaptığı çalışmadır. Bu çalışmada araştırmacılar E.Coli O111:B4 LPS suşu ile indüklenmiş primer mikroglia ve astrosit kültürlerinde 0., 4., 8., 12. ve 24. saatlerde pro-inflamatuar sitokinlerin (IL1β ve TNFα) mRNA seviyelerini aynı zaman dilimlerinde ve birlikte anlamlı olarak artmış bulmuşlardır. Bu artış mikroglialar için 4. saatten 24. saate giderek azalan bir seyir gösterirken astrositler için tersine 4. saatten 24. saate giderek artan bir seyir göstermektedir.

Moleküler tekniklerle sitokinler ve reseptörlerinin mRNA düzeyinde ifadelerini tanımlamak ve yorumlamak her zaman gerçekte olan süreci tam olarak yansıtmayabilir. mRNA ifadesinin artışı her zaman proteinde artışla birliktelik göstermeyebilir. Bu yüzden bu proteinlerdeki değişimleri araştırırken Western blotlama ve görüntüleme modalitelerinden faydalanmak yararlı olacaktır.

Çalışmamızda yapılan Western blotlama çalışmalarında GL'yi içeren yüzeyel kortikal beyin dokusundan oluşturulan örneklerde IL_6 ve $IL_{1\beta}$ ifadeleri, Nİ'nun 4. saatinde 0. saatine göre istatiksel olarak anlamlı olarak arttığı ($p<0,05$) gözlenmiş; TNF_{α}'da ise anlamlı bir değişiklik saptanamamıştır ($p=0,25$). Bu sitokinler, cisterna magna'dan alınan BOS örneklerinde teknik nedenlerle veya zamanlama nedeniyle saptanamamıştır.

Ayrıca İHK yöntemlerle pro-inflamatuar sitokinlerden IL1β ifadesinin GL'de zamana bağlı olarak arttığı saptanmıştır. Bu artış ilk saatlerde parenkimal hücrelerde az da olsa sitoplazmik işaretlenme şeklinde gözlenmiş, 4. saatte belirgin olarak nükleer işaretlenme şeklinde bulunmuştur. Yine GLs'de GFAP ile kolokalizasyon gösterecek şekilde yüzey bağlantılı astrositlerin hem yüzeyel hem de inen

kısımlarında diffüz olarak ifade edildiği izlenmiştir. Berta ve arkadaşları (63) fare dorsal gangliyonlarında astrositik IL1β ifadesini İHK yöntemleriyle göstermişlerdir. Yine Ji ve arkadaşları (64) sıçan spinal astrositlerinde IL1β ve IL1R ifadelerini GFAP kolokalizasyonu ile birlikte göstermişlerdir.

TNFα ifadesi, Nİ akut döneminde (2. ve 4. saatlerde) GLs ve derin kortikal yapılarda artan noktasal sitoplazmik ekspresyon (yüzey bağlantılı astrositlerin yüzeyel ve derin uzantılarında gözlemlenmiyor) göstermiş, akut fazın sonunda daha çok sitoplazmik ve muhtemelen sitokin'in hücrelerarası alana geçişine bağlı olarak diffüz bir şekilde izlenmiştir. Shen ve arkadaşları (65) sıçan omuriliğinde intratekal LPS indüksiyonu sonrası TNFα ifadesini İHK yöntemlerle göstermişlerdir. Bu çalışmada TNFα astrosit ve nöronlardan çok bir mikroglia işaretleyicisi olan CD11 ile kolokalizasyon göstermiştir. Huang ve arkadaşları (66) ise rodent omuriliği astrositlerinde p-mTOR TNFα yolağını İHK yöntemleriyle işaretlemişler ve bu yolağın bloklanarak anti-nöroinflamatuar bir etki yaratılabileceğini söylemişlerdir.

IL6, TNFα işaretlenmesine benzer bir biçimde akut fazda hem nöropil yüzeyinde hem de daha derin kortikal alanlarda çekirdekte daha fazla saptanırken 2. saatte daha diffüz ve sitoplazmik bir şekil almıştır. Bu gözlemimiz de akut fazın sonuna doğru çekirdekten sitoplazmaya yer değişimi ve hatta hücresel içeriğin hücrelerarası mesafeye yayılmasıyla işaretlenmede değişiklik olduğu şeklinde yorumlanabilir. Teh ve arkadaşları (67) IL1β ile indüklenen insan reaktif astrositlerinde en çok artan sitokinlerden olan IL6 ifadesini İHK yöntemleriyle çalışmışlardır. Li ve arkadaşları (68) da reaktif astrositlerde IL6 kolokalizasyonunu İHK yöntemleriyle incelemişlerdir.

Sitokin reseptörlerinin GL'de ifadeleri İHK yöntemleriyle incelenerek, IL1R'nün daha çok diffüz şekilde GLs'de astrositlerin GFAP pozitif fibrillerine uygun biçimde horizontal uzantılarında ve TNFRI ve TNFRII'nin de sitokinin kendi ekspresyon şekline uygun olarak noktasal şekilde hem GLs'de astrositlerin daha çok yatay kısımlarında hem de GLp'de son ayaklarda ve sitoplazmik olarak ifade edildikleri gözlemlenmiştir. He ve arkadaşları (69) nitrogliserinle indüklenen migren fare modelinde NLRP3 inflamazomunda IL1β ve IL1R'nin ifadesini İHK

yöntemleriyle araştırmışlar ve bu reseptörün astroglial hücrelerden daha çok derin kortikal tabakalardaki nöronlarda ifade edildiklerini gözlemlemişlerdir.

Sonuç olarak bu tez çalışmasında, İSV LPS ile indüklenen Nİ fare modelinde nörodejeneratif hastalıklardakine benzer ama farklı olarak akut dönemde (2. ve 4. saatlerde) proinflamatuar sitokinler (IL1β, IL6, TNFα) ve reseptörleri (tümör nekrosis faktör reseptörü 1, 2 - TNFR1, TNFR2, interlökin 1 reseptörü - IL1R), moleküler (Western blotlama) ve görüntüleme (immünohistokimyasal işaretlemeler, aşırımlı (transmission) ve immunogold elektron mikroskopi) yöntemleriyle ilk defa GL'nin hem perivasküler (GLp), hem de teknik zorluklar nedeniyle daha zor görüntülenebilen süperfisiyal (GLs) kısımlarında araştırılmıştır. Nİ'nin erken döneminde astrositlerde ve GL'de inflamatuar değişikliklerin ortaya çıktığı ve ND hastalık süreçlerinde en az mikroglia kadar astrositlerin de önemli olduğu bulunmuştur.

6. SONUÇ VE ÖNERİLER

- Bu tez çalışmasında, İSV LPS (E. Coli O127:B8) ile Swiss albino farelerde Nİ modeli oluşturulmuştur.
- İSV LPS ile indüklenen Nİ fare modelinde yani ND hastalıklardakine benzer inflamatuar yanıt, GLs ve GLp'de hiper-akut dönemde (2. ve 4. saatlerde) araştırılmış, pro-inflamatuar sitokinler ve reseptörlerinin ifadeleri incelenmiştir.
- TEM çalışmalarında nöropilin en yüzeyel tabakası olduğu için doku katlanma problemi gösteren ve görüntülenmesi zor olan GLs elektriksel yüklü gridler kullanılarak tüm detayı ile başarıyla görüntülenebilmiştir. Gerek GLs gerekse GLp'de inflamasyonun ana bulgusu olan ödematöz değişiklikler ve enerji kullanımının artışına bağlı mitokondriyal sinsityum oluşumları, İSV LPS sonrası özellikle GL'yi oluşturan astrositik son ayaklarda izlenmiş fakat bu ödematöz değişikliklerin Nİ'nin bu erken döneminde vasküler yapıyı etkilemediği gözlenmiştir.
- Yine TEM görüntülemelerimizde İSV LPS sonrası özellikle GLs'de GL bazal membranına çok yakın sekretuvar mikro veziküller izlenmiştir. Anti- TNFα ile immunogold işaretlemede bu veziküller içinde TNFα olduğu saptanmıştır.
- Pro-inflamatuar sitokinlerden IL1β ifadesinin GL'de zamana bağlı olarak arttığı saptanmıştır. Ayrıca ilk saatlerde parenkimal hücrelerde az da olsa sitoplazmik işaretlenme gözlenirken 4. saatte belirgin olarak nükleer işaretlenme gözlenmektedir. GLs'de GFAP ile kolokalizasyon gösterecek şekilde yüzey bağlantılı astrositlerin hem yüzeyel hem de inen kısımlarında diffüz olarak ifade edildiği bulunmuştur.
- Pro-inflamatuar sitokinlerden TNFα, Nİ modelinde akut dönemde (2. ve 4. saatlerde) GLs ve bazı derin kortikal yapılarda artan noktasal sitoplazmik ekspresyon (yüzey bağlantılı astrositlerin yüzeyel ve derin uzantılarında gözlemlenmiyor) göstermiş, akut fazın sonunda daha çok sitoplazmik ve muhtemelen sitokinin hücrelerarası alana geçişine bağlı olarak diffüz bir şekilde izlenmiştir.

- IL6, TNFα işaretlenmesine benzer bir biçimde akut fazda hem nöropil yüzeyinde hem de daha derin kortikal alanlarda çekirdekte daha fazla saptanırken 2. saatte daha diffüz ve sitoplazmik bir şekil almıştır. Bu gözlemimiz de akut fazın sonuna doğru çekirdekten sitoplazmaya yer değişimi ve hatta hücresel içeriğin hücrelerarası mesafeye yayılmasıyla işaretlenmede değişiklik olduğu şeklinde yorumlanabilir.
- Sitokin reseptörlerinin GL'de ifadeleri immünohistokimyasal yöntemlerle incelenerek, IL1R'nün daha çok diffüz şekilde GLs'de astrositlerin GFAP pozitif fibrillerine uygun biçimde horizontal uzantılarında ve TNFRI ve TNFRII'nin de sitokinin kendi ekspresyon şekline uygun olarak noktasal şekilde hem GLs'de astrositlerin daha çok yatay kısımlarında hem de GLp'de son ayaklarda ve sitoplazmik olarak ifade edildikleri gözlemlenmiştir.
- Western blotlama çalışmalarında GL'yi içeren yüzeyel kortikal beyin dokusundan oluşturulan örneklerde IL6 ve IL1β ifadelerinin, Nİ'nin 0. saatindeki farelerin GL'sini içeren yüzeyel korteks doku örnekleriyle karşılaştırındığında Nİ'nin 4. saatinde istatiksel olarak anlamlı olarak arttığı ($p<0,05$) değerlendirilmiştir. TNFα'da ise anlamlı değişiklik saptanamamıştır ($p=0,25$). Bu sitokinler, cisterna magna'dan alınan BOS örneklerinde teknik nedenlerle veya zamanlama nedeniyle saptanamamıştır.

Bu çalışmayla ilgili ileri hedef olarak planlanan araştırmalar:

- Diğer sitokinlerin ve reseptörlerinin GL'de immünogold ile işaretlenmesi,
- İHK görüntülemelerinde parenkimde işaretlenen hücrelerin tiplendirilmesinin yapılması,
- Pro-inflamatuar sitokin ve reseptörlerinin Nİ'nin kronik dönemlerindeki GL'deki düzeylerinin belirlenmesi, İHK ve TEM görüntülemelerinin yapılması,
- LPS ile indüklenen Nİ sürecindeki pro-inflamatuar sitokinlerin oluşum yolağındaki NFκβ gibi moleküllerin de araştırılması şeklindedir.

7. KAYNAKLAR

1 Farooqui AA. Neurochemical aspects of neurotraumatic and neurodegenerative diseases. New York, Springer; 2010.

2 Lyman M, Lloyd DG, Ji X, Vizcaychipi MP, Ma D. Neuroinflammation: the role and consequences. Neurosci Res. 2014; 79:1-12.

3 Van Eldik LJ, Thompson WL, Ralay Ranaivo H, Behanna HA, Martin Watterson D. Glia proinflammatory cytokine upregulation as a therapeutic target for neurodegenerative diseases: function-based and target-based discovery approaches. Int Rev Neurobiol. 2007; 82:277-96.

4 Walters A, Phillips E, Zheng R, Biju M, Kuruvilla T. Evidence for neuroinflammation in Alzheimer's disease. Progress in Neurology and Psychiatry. 2016; 20(5):25-31.

5 Almad A, Maragakis NJ. A stocked toolbox for understanding the role of astrocytes in disease. Nat Rev Neurol. 2018; 14(6):351-362.

6 Kothur K, Wienholt L, Brilot F, Dale RC. CSF cytokines/chemokines as biomarkers in neuroinflammatory CNS disorders: A systematic review. Cytokine. 2016; 77:227-37.

7 Owens T, Bechmann I, Engelhardt B. Perivascular spaces and the two steps to neuroinflammation. J Neuropathol Exp Neurol. 2008; 67(12):1113-21.

8 Man S, Ubogu EE, Ransohoff RM. Inflammatory cell migration into the central nervous system: a few new twists on an old tale. Brain Pathol. 2007; 17(2):243-50.

9 Quintana FJ. Astrocytes to the rescue! Glia limitans astrocytic endfeet control CNS inflammation. J Clin Invest. 2017; 127(8):2897-2899.

10 Feig SL, Haberly LB. Surface-associated astrocytes, not endfeet, form the glia limitans in posterior piriform cortex and have a spatially distributed, not a domain, organization. J Comp Neurol. 2011; 519(10):1952-69.

11 Huang Y, Henry CJ, Dantzer R, Johnson RW, Godbout JP. Exaggerated sickness behavior and brain proinflammatory cytokine expression in aged mice in response to intracerebroventricular lipopolysaccharide. Neurobiol Aging. 2008; 29(11):1744-53.

12 Aid S, Parikh N, Palumbo S, Bosetti F. Neuronal overexpression of cyclooxygenase-2 does not alter the neuroinflammatory response during brain innate immune activation. Neurosci Lett. 2010; 478(3):113-8.

13 Aid S, Silva AC, Candelario-Jalil E, Choi SH, Rosenberg GA, Bosetti F. Cyclooxygenase-1 and -2 differentially modulate lipopolysaccharide-induced blood-brain barrier disruption through matrix metalloproteinase activity. J Cereb Blood Flow Metab. 2010; 30(2):370-80.

14 Butchi NB, Pourciau S, Du M, Morgan TW, Peterson KE. Analysis of the neuroinflammatory response to TLR7 stimulation in the brain: comparison of multiple TLR7 and/or TLR8 agonists. J Immunol. 2008; 180(11):7604-12.

15 Bonow RH, Aïd S, Zhang Y, Becker KG, Bosetti F. The brain expression of genes involved in inflammatory response, the ribosome, and learning and memory is altered by centrally injected lipopolysaccharide in mice. Pharmacogenomics J. 2009; 9(2):116-26.

16 Choi SH, Aid S, Choi U, Bosetti F. Cyclooxygenases-1 and -2 differentially modulate leukocyte recruitment into the inflamed brain. Pharmacogenomics J. 2010; 10(5):448-57.

17 Fu X, Zunich SM, O'Connor JC, Kavelaars A, Dantzer R, Kelley KW. Central administration of lipopolysaccharide induces depressive-like behavior in vivo and activates brain indoleamine 2,3 dioxygenase in murine organotypic hippocampal slice cultures. J Neuroinflammation. 2010; 7:43.

18 Burton MD, Sparkman NL, Johnson RW. Inhibition of interleukin-6 trans-signaling in the brain facilitates recovery from lipopolysaccharide-induced sickness behavior. J Neuroinflammation. 2011; 8:54.

19 Grin'kina NM, Karnabi EE, Damania D, Wadgaonkar S, Muslimov IA, Wadgaonkar R. Sphingosine kinase 1 deficiency exacerbates LPS-induced neuroinflammation. PLoS One. 2012; 7(5): e36475.

20 Erickson MA, Hartvigson PE, Morofuji Y, Owen JB, Butterfield DA, Banks WA. Lipopolysaccharide impairs amyloid β efflux from brain: altered vascular sequestration, cerebrospinal fluid reabsorption, peripheral clearance and transporter function at the blood-brain barrier. J Neuroinflammation. 2012; 9:150.

21 Lawson MA, Parrott JM, McCusker RH, Dantzer R, Kelley KW, O'Connor JC. Intracerebroventricular administration of lipopolysaccharide induces indoleamine-2,3-dioxygenase-dependent depression-like behaviors. J Neuroinflammation. 2013; 10:87.

22 Lawson MA, McCusker RH, Kelley KW. Interleukin-1 beta converting enzyme is necessary for development of depression-like behavior following intracerebroventricular administration of lipopolysaccharide to mice. J Neuroinflammation. 2013; 10:54.

23 Zhang XY, Cao JB, Zhang LM, Li YF, Mi WD. Deferoxamine attenuates lipopolysaccharide-induced neuroinflammation and memory impairment in mice. J Neuroinflammation. 2015; 12:20.

24 Kellom M, Basselin M, Keleshian VL, Chen M, Rapoport SI, Rao JS. Dose-dependent changes in neuroinflammatory and arachidonic acid cascade markers with synaptic marker loss in rat lipopolysaccharide infusion model of neuroinflammation. BMC Neurosci. 2012; 13:50.

25 Ory D, Planas A, Dresselaers T, Gsell W, Postnov A, Celen S ve arkadaşları. PET imaging of TSPO in a rat model of local neuroinflammation induced by intracerebral injection of lipopolysaccharide. Nucl Med Biol. 2015; 42(10):753-61.

26 Quan N, Sundar SK, Weiss JM. Induction of interleukin-1 in various brain regions after peripheral and central injections of lipopolysaccharide. J Neuroimmunol. 1994; 49(1-2):125-34.

27 Sugino K, Dohi K, Yamada K, Kawasaki T. The role of lipid peroxidation in endotoxin-induced hepatic damage and the protective effect of antioxidants. Surgery. 1987; 101(6):746-52.
28 Glass CK, Saijo K, Winner B, Marchetto MC, Gage FH. Mechanisms underlying inflammation in neurodegeneration. Cell. 2010; 140(6):918-34.

29 Wang WY, Tan MS, Yu JT, Tan L. Role of pro-inflammatory cytokines released from microglia in Alzheimer's disease. Ann Transl Med. 2015; 3(10):136.
30 Sofroniew MV. Astrocyte barriers to neurotoxic inflammation. Nat Rev Neurosci. 2015; 16(5):249-63.
31 Dong Y, Benveniste EN. Immune function of astrocytes. Glia. 2001; 36(2):180-90.

32 Bechmann I, Galea I, Perry VH. What is the blood-brain barrier (not)? Trends Immunol. 2007; 28(1):5-11.
33 Song JH, Bellail A, Tse MC, Yong VW, Hao C. Human astrocytes are resistant to Fas ligand and tumor necrosis factor-related apoptosis-inducing ligand-induced apoptosis. J Neurosci. 2006; 26(12):3299-308.

34 Gürer G, Gursoy-Ozdemir Y, Erdemli E, Can A, Dalkara T. Astrocytes are more resistant to focal cerebral ischemia than neurons and die by a delayed necrosis. Brain Pathol. 2009; 19(4):630-41.

35 Farina C, Aloisi F, Meinl E. Astrocytes are active players in cerebral innate immunity. Trends Immunol. 2007; 28(3):138-45.

36 Kawai T, Akira S. The role of pattern-recognition receptors in innate immunity: update on Toll-like receptors. Nat Immunol. 2010; 11(5):373-84.
37 Núñez Miguel R, Wong J, Westoll JF, Brooks HJ, O'Neill LA, Gay NJ ve arkadaşları. A dimer of the Toll-like receptor 4 cytoplasmic domain provides a specific scaffold for the recruitment of signalling adaptor proteins. PLoS One. 2007; 2(8):e788.
38 John GR, Lee SC, Song X, Rivieccio M, Brosnan CF. IL-1-regulated responses in astrocytes: relevance to injury and recovery. Glia. 2005; 49(2):161-76.

39 Myers RR, Campana WM, Shubayev VI. The role of neuroinflammation in neuropathic pain: mechanisms and therapeutic targets. Drug Discov Today. 2006; 11(1-2):8-20.

40 Urschel K, Cicha I. TNF-α in the cardiovascular system: from physiology to therapy. Int J Interferon Cytok Med Res. 2015; 7:9-25

41 Rubio-Perez JM, Morillas-Ruiz JM. A review: inflammatory process in Alzheimer's disease, role of cytokines. ScientificWorldJournal. 2012; 2012:756357.

42 Risbud MV, Shapiro IM. Role of cytokines in intervertebral disc degeneration: pain and disc content. Nat Rev Rheumatol. 2014; 10(1):44-56.

43 Spooren A, Mestdagh P, Rondou P, Kolmus K, Haegeman G, Gerlo S. IL-1β potently stabilizes IL-6 mRNA in human astrocytes. Biochem Pharmacol. 2011; 81(8):1004-15.

44 Nishimoto N, Kishimoto T. Interleukin 6: from bench to bedside. Nat Clin Pract Rheumatol. 2006; 2(11):619-26.

45 Johnson RW, Gheusi G, Segreti S, Dantzer R, Kelley KW. C3H/HeJ mice are refractory to lipopolysaccharide in the brain. Brain Res. 1997; 752(1-2):219-26.

46 Milatovic D, Zaja-Milatovic S, Montine KS, Horner PJ, Montine TJ. Pharmacologic suppression of neuronal oxidative damage and dendritic degeneration following direct activation of glial innate immunity in mouse cerebrum. J Neurochem. 2003; 87(6):1518-26.

47 Montine TJ, Milatovic D, Gupta RC, Valyi-Nagy T, Morrow JD, Breyer RM. Neuronal oxidative damage from activated innate immunity is EP2 receptor-dependent. J Neurochem. 2002; 83(2):463-70.

48 Kannan V, Brouwer N, Hanisch UK, Regen T, Eggen BJ, Boddeke HW. Histone deacetylase inhibitors suppress immune activation in primary mouse microglia. J Neurosci Res. 2013; 91(9):1133-42.

49 Ingiosi AM, Opp MR. Sleep and immunomodulatory responses to systemic lipopolysaccharide in mice selectively expressing interleukin-1 receptor 1 on neurons or astrocytes. Glia. 2016; 64(5):780-91.

50 Wood PL. Neuroinflammation: Mechanisms and management. New Jersey, Humana Press; 2003.

51 Gordon R, Anantharam V, Kanthasamy AG, Kanthasamy A. Proteolytic activation of proapoptotic kinase protein kinase Cδ by tumor necrosis factor α death receptor signaling in dopaminergic neurons during neuroinflammation. J Neuroinflammation. 2012; 9:82.

52 Sayyah M, Kaviani B, Khoshkholgh-Sima B, Bagheri M, Olad M, Choopani S ve arkadaşları. Effect of chronic intracerebroventricluar administration of lipopolysaccharide on connexin43 protein expression in rat hippocampus. Iran Biomed J. 2012; 16(1):25-32.

53 Delattre AM, Carabelli B, Mori MA, Kempe PG, Rizzo de Souza LE, Zanata SM ve arkadaşları. Maternal Omega-3 Supplement Improves Dopaminergic System in Pre- and Postnatal Inflammation-Induced Neurotoxicity in Parkinson's Disease Model. Mol Neurobiol. 2016.

54 Boissé L, Mouihate A, Ellis S, Pittman QJ. Long-term alterations in neuroimmune responses after neonatal exposure to lipopolysaccharide. J Neurosci. 2004; 24(21):4928-34.

55 Rash JE, Yasumura T, Hudson CS, Agre P, Nielsen S. Direct immunogold labeling of aquaporin-4 in square arrays of astrocyte and ependymocyte plasma membranes in rat brain and spinal cord. Proc Natl Acad Sci U S A. 1998; 95(20):11981-6.

56 Bezzi P, Gundersen V, Galbete JL, Seifert G, Steinhäuser C, Pilati E ve arkadaşları. Astrocytes contain a vesicular compartment that is competent for regulated exocytosis of glutamate. Nat Neurosci. 2004; 7(6):613-20.

57 Morris AW, Sharp MM, Albargothy NJ, Fernandes R, Hawkes CA, Verma A ve arkadaşları. Vascular basement membranes as pathways for the passage of fluid into and out of the brain. Acta Neuropathol. 2016; 131(5):725-36.

58 Andrae J, Gouveia L, Gallini R, He L, Fredriksson L, Nilsson I ve arkadaşları. A role for PDGF-C/PDGFRα signaling in the formation of the meningeal basement membranes surrounding the cerebral cortex. Biol Open. 2016; 5(4):461-74.

59 Choe KY, Prager-Khoutorsky M, Farmer WT, Murai KK, Bourque CW. Effects of Salt Loading on the Morphology of Astrocytes in the Ventral Glia Limitans of the Rat Supraoptic Nucleus. J Neuroendocrinol. 2016; 28(4).

60 Layé S, Gheusi G, Cremona S, Combe C, Kelley K, Dantzer R ve arkadaşları. Endogenous brain IL-1 mediates LPS-induced anorexia and hypothalamic cytokine expression. Am J Physiol Regul Integr Comp Physiol. 2000; 279(1):R93-8.

61 Henry CJ, Huang Y, Wynne A, Hanke M, Himler J, Bailey MT ve arkadaşları. Minocycline attenuates lipopolysaccharide (LPS)-induced neuroinflammation, sickness behavior, and anhedonia. J Neuroinflammation. 2008; 5:15.

62 Gayle D, Ilyin SE, Flynn MC, Plata-Salamán CR. Lipopolysaccharide (LPS)- and muramyl dipeptide (MDP)-induced anorexia during refeeding following acute fasting: characterization of brain cytokine and neuropeptide systems mRNAs. Brain Res. 1998; 795(1-2):77-86.

63 Berta T, Liu T, Liu YC, Xu ZZ, Ji RR. Acute morphine activates satellite glial cells and up-regulates IL-1β in dorsal root ganglia in mice via matrix metalloprotease-9. Mol Pain. 2012; 8:18.

64 Ji XT, Qian NS, Zhang T, Li JM, Li XK, Wang P ve arkadaşları. Spinal astrocytic activation contributes to mechanical allodynia in a rat chemotherapy-induced neuropathic pain model. PLoS One. 2013; 8(4):e60733.

65 Shen A, Zhou D, Shen Q, Liu HO, Sun L, Liu ve arkadaşları. The expression of tumor necrosis factor-alpha (TNF-alpha) by the intrathecal injection of lipopolysaccharide in the rat spinal cord. Neurochem Res. 2009; 34(2):333-41.

66 Huang SY, Sung CS, Chen WF, Chen CH, Feng CW, Yang SN ve arkadaşları. Involvement of phosphatase and tensin homolog deleted from chromosome 10 in rodent model of neuropathic pain. J Neuroinflammation. 2015; 12:59.

67 Teh DBL, Prasad A, Jiang W, Ariffin MZ, Khanna S, Belorkar A ve arkadaşları. Transcriptome Analysis Reveals Neuroprotective aspects of Human Reactive Astrocytes induced by Interleukin 1β. Sci Rep. 2017; 7(1):13988.

68 Li L, Liu J, Suo WZ. GRK5 deficiency exaggerates inflammatory changes in TgAPPsw mice. J Neuroinflammation. 2008; 5:24.

69 He W, Long T, Pan Q, Zhang S, Zhang Y, Zhang D ve arkadaşları. Microglial NLRP3 inflammasome activation mediates IL-1β release and contributes to central sensitization in a recurrent nitroglycerin-induced migraine model. J Neuroinflammation. 2019;16(1):78.

8. EKLER

HACETTEPE ÜNİVERSİTESİ
HAYVAN DENEYLERİ YEREL ETİK KURULU

06100 Sıhhiye-Ankara
Telefon: 0 (312) 305 1090-1082 • Faks: 0 (312) 310 0580
www.etikkurul.hacettepe.edu.tr/index_hdk.php

Sayı: B.30.2.HAC.0.05.06.00/ 90

08 Aralık 2011

HAYVAN DENEYLERİ YEREL ETİK KURUL KARARI

TOPLANTI TARİHİ	:	06.12.2011 (SALI)
TOPLANTI SAYISI	:	2011/7
DOSYA KAYIT NUMARASI	:	2011/64
KARAR NUMARASI	:	2011/64-1
ARAŞTIRMA YÜRÜTÜCÜSÜ	:	Doç. Dr. İlkan Tatar
HAYVAN DENEYLERİNDEN SORUMLU ARAŞTIRMACI	:	Prof. Dr. Yasemin Gürsoy Özdemir, Doç. Dr. Müge Özkan Yemişçi,
YARDIMCI ARAŞTIRMACILAR	:	Sevda Lüle
ONAYLANAN HAYVAN TÜRÜ ve SAYISI	:	18 adet Swiss albino fare, 18 adet FVB/N-Tg(GFAPGFP)14Mes/J fare, 18 adet B6;CBA-Tg(Thy1-CFP/COX8A)S2Lich/J fare
ONAY GEÇERLİLİK SÜRESİ	:	24 ay

Üniversitemiz Tıp Fakültesi Anotomi Anabilim Dalı öğretim üyelerinden Doç. Dr. İlkan Tatar'ın hayvan deneylerinden sorumlu araştırmacısı olduğu 2011/64 dosya numaralı ve ***"Lipopolisakkaritle Oluşturulan Nöroinflamasyon Modelinde Pro-İnflamatuar Sitokinlerin ve Yolaklarının Glia Limitans Üzerine Etkileri"*** isimli çalışma Hayvan Deneyleri Yerel Etik Kurulu Yönergesi'ne göre uygun bulunarak oy birliği ile onaylanmasına karar verilmiştir.

Sorumlu araştırmacı deneylere başlangıç tarihini Etik Kurula bildirmekle yükümlüdür

Prof. Dr. Hakan S. ORER
Etik Kurul Başkanı

BELGENİN ASLI TÜBİTAK'DA BULUNMAKTADIR.

Ek1. Hayvan Deneyleri Yerel Etik Kurul Kararı

Dijital Makbuz

Bu makbuz ödevinizin Turnitin'e ulaştığını bildirmektedir. Gönderiminize dair bilgiler şöyledir:

Gönderinizin ilk sayfası aşağıda gönderilmektedir.

Gönderen:	İlkan Tatar
Ödev başlığı:	LİPOPOLİSAKKARİTLE OLUŞTURU..
Gönderi Başlığı:	Temel Nörolojik Bilimler (Neuroscien…
Dosya adı:	tatar_tez_03092019.docx
Dosya boyutu:	22.69M
Sayfa sayısı:	75
Kelime sayısı:	10,325
Karakter sayısı:	70,827
Gönderim Tarihi:	03-Eyl-2019 03:24PM (UTC+0300)
Gönderim Numarası:	1166600698



T.C.
HACETTEPE ÜNİVERSİTESİ
SAĞLIK BİLİMLERİ ENSTİTÜSÜ

LİPOPOLİSAKKARİTLE OLUŞTURULAN NÖROİNFLAMASYON MODELİNDE PRO-İNFLAMATUAR SİTOKİNLERİN VE YOLAKLARININ GLİA LİMİTANS ÜZERİNE ETKİLERİ

Dr. İlkan TATAR

TEMEL NÖROLOJİK BİLİMLER PROGRAMI

DOKTORA TEZİ

ANKARA
2019

Copyright 2019 Turnitin. Tüm hakları saklıdır.

Temel Nörolojik Bilimler (Neurosciences)

ORIJINALLIK RAPORU

%4	%2	%0	%4
BENZERLIK ENDEKSI	İNTERNET KAYNAKLARI	YAYINLAR	ÖĞRENCI ÖDEVLERI

BIRINCIL KAYNAKLAR

1	Submitted to Hacettepe University Öğrenci Ödevi	%2
2	www.openaccess.hacettepe.edu.tr:8080 İnternet Kaynağı	<%1
3	Submitted to TechKnowledge Turkey Öğrenci Ödevi	<%1
4	hastanedemo.hacettepe.edu.tr İnternet Kaynağı	<%1
5	Makarand V. Risbud, Irving M. Shapiro. "Role of cytokines in intervertebral disc degeneration: pain and disc content", Nature Reviews Rheumatology, 2013 Yayın	<%1
6	Submitted to Istanbul University Öğrenci Ödevi	<%1
7	Hulya Karatas, Sefik Evren Erdener, Yasemin Gursoy-Ozdemir, Gunfer Gurer, Figen Soylemezoglu, Andrew K Dunn, Turgay	<%1

Ek2. Dijital Makbuz ve Orjinallik Raporu

9. ÖZGEÇMİŞ

Doç. Dr. İlkan Tatar

Hacettepe Üniversitesi Tıp Fakültesi'nden 2000 yılında mezun oldu. Anatomi uzmanlığını 2005 yılında Prof. Dr. Meserret Cumhur'un danışmanlığında 'Sağlıklı erişkin bireylerde yüksek çözünürlüklü (3T) MRG ile N. Opticus'un intraorbital parçasının bilgisayar destekli 3 boyutlu rekonstrüksiyonu ve hacminin hesaplanması' isimli tezle Hacettepe Üniversitesi Tıp Fakültesi Anatomi AD'da tamamladı. 2011 yılından bu yana aynı anabilim dalında Doçent olarak görev yapmaktadır. Esas olarak nöroanatomi, 3 boyutlu anatomik modelleme, klinik, cerrahi ve kesitsel anatomi alanlarında çalışarak, 2006 yılından itibaren ilgili dersleri mezuniyet öncesi ve sonrası olacak şekilde Hacettepe Üniversitesi Tıp, Diş Hekimliği, Eczacılık ve Sağlık Bilimleri Fakültelerinde ve Hacettepe Üniversitesi Sağlık Bilimleri Enstitüsü vermektedir. 2009 yılından itibaren Hacettepe Üniversitesi Nörolojik ve Psikiyatrik Bilimler Enstitüsünde Temel Nörolojik Bilimler doktora programını temel ilgi alanı nöroinflamasyon olarak sürdürmektedir. 2008 yılında Medical University of South Carolina Charleston, SC'da Prof. Bilgen ile rodent MRG modaliteleri, 2009 yılında University of Wisconsin Madison, WI'da Prof. Başkaya ile DTI (difüzyon tensör görüntüleme)- MRG konularında TÜBİTAK doktora sonrası araştırmacısı olarak çalışmıştır. 2013 yılında University of Washington, Seattle, WA'da YÖK bursiyeri olarak Prof. Murphy ile kemirgenlerde histon-asetilasyonu inhibitörleri üzerine çalışmıştır. 2011 yılından itibaren 50'nin üzerinde ulusal ve uluslararası cerrahi anatomi ve becerisi eğitim aktivitesinde düzenleyici ve eğitmen olarak görev almıştır. Hacettepe Üniversitesi Transgenik Hayvan Teknolojileri Uygulama ve Araştırma Merkezlerinin yönetim kurulu üyeliğini sürdürmektedir. Bir uluslararası (Avrupa Birliği Erasmus+, 3 Boyutlu Anatomik Modellerin Tıp Eğitiminde kullanılması konusunda), bir ulusal (TÜBİTAK 1001, Nöroinflamasyon konusunda) ve çok sayıda Bilimsel Araştırmalar Proje birimi projesinde yürütücülük yapmıştır. Tamamlanmış dört tez danışmanlığı bulunmaktadır. 60'ın üzerinde uluslararası yayını ve 800'ün üzerinde uluslararası atfı bulunmaktadır. Evli ve bir kız çocuğu babasıdır.