

**TÜRKİYE CUMHURİYETİ**  
**HACETTEPE ÜNİVERSİTESİ**  
**RADYOLOJİ ANABİLİM DALI**

**PERKÜTAN HEPATİK PERFÜZYON İLE KEMOSATURASYON İŞLEMİNİN ORTA-  
UZUN DÖNEM SONUÇLARININ DEĞERLENDİRİLMESİ**

**Dr. Osman Öcal**

**UZMANLIK TEZİ**

**Olarak Hazırlanmıştır**

**Danışman**

**Prof. Dr. Bora Peynircioğlu**

**ANKARA**

**2019**

## TEŐEKKÜR

Radyoloji eđitimim süresince bilgi ve deneyimlerini benimle paylaşarak eđitimime katkıda bulunan başta Hacettepe Üniversitesi Tıp Fakóltesi Radyoloji Anabilim Dalı Başkanı Prof. Dr. Deniz AKATA olmak üzere şahsında Radyoloji Anabilim Dalı tüm öđretim üyelerine en içten teşekkürlerimi sunarım.

Uzmanlık tezimin oluşumunun her aşamasında hiçbir yardımını esirgemeyen Prof. Dr. Bora PEYNİRCİOđLU'na gerek uzmanlık tezim için harcadığı zaman ve emek, gerekse de radyoloji eđitimime katkıları sebebi ile çok teşekkür ederim.

Tezimin hazırlanmasında çok değerli katkıları olan Prof. Dr. Barbaros ÇİL'e ve Uzm. Dr. Gonca ELDEM'e, Anestezi Anabilim Dalı öđretim görevlileri Prof. Dr. Heves KARAGÖZ'e ve Medikal Onkoloji Bölümünden Prof. Dr. Saadettin Kılıçkap ve Prof. Dr. Şuayib Yalçın'a teşekkür ederim.

Eđitimim boyunca desteklerini esirgemeyen tüm araştırma görevlisi arkadaşlarıma, tüm radyoloji teknisyenleri ve hemşirelerine emekleri için teşekkür ederim.

Ayrıca; tüm hayatım boyunca bana her zaman destek olan aileme ve eşime gösterdikleri anlayış ve sevgi için teşekkür ederim.

**Dr. Osman Öcal**

## ÖZET

**Amaç:** Bu çalışmada alternatif tedavi seçenekleri tüketilmiş “karaciğer metastazı” bulunan hastalarda perkütan hepatik perfüzyon ile kemosaturasyon tedavisinin teknik özelliklerinin, etkinliğinin, yan etkilerinin ve sağ kalım üzerine etkisinin değerlendirilmesi amaçlanmıştır.

**Gereç ve Yöntem:** Çalışmaya Mart 2016 – Şubat 2017 tarihleri arasında Hacettepe Üniversitesi Radyoloji Anabilim Dalı Vasküler Girişimsel Radyoloji bölümünde perkütan hepatik perfüzyon ile kemosaturasyon yapılan 2’si üveal melanom ve 1’i kolorektal karsinom tanılı 3 hasta dahil edildi. Tedavi özellikleri, klinik bulgular ve tedavi öncesi ve sonrasında görüntüleme bulguları ile laboratuvar sonuçları değerlendirildi.

**Bulgular:** Her hastaya 2 seans olmak üzere toplam 6 seans perkütan hepatik perfüzyon işlemi yapılmış olup teknik başarı oranı %100’dür. Ortalama melfalan dozu 190.8 mg olup ortalama infüzyon süresi 29.8 dakikadır. İşlem sonrası hastanede yatış süresi ortalama 3.3 gün olup tedavi ilişkili mortalite görülmemiştir. Tedavi seansları sonrası 2 hastada kısmi yanıt ve 1 hastada stabil hastalık görülmüş olup ilk seans işlem sonrası ortalama karaciğer progresyonsuz sağ kalım süresi 43 hafta ve genel sağ kalım ortalama 63.6 hafta idi.

**Sonuçlar:** Perkütan hepatik perfüzyon ile kemosaturasyon karaciğer dominant metastazı bulunan üveal melanom ya da kolorektal kanserli hastalarda alternatif tedavi yolları tüketildikten sonra güvenle kullanılacak bir lokal-bölgesel tedavi yöntemidir. Çalışmamızda başka tedavi şansı bulunmayan metastatik olgularda 63.6 hafta sağ kalımın düşük toksisite ile sağlanabildiği gösterilmiştir. Perkütan hepatik perfüzyon ile kemosaturasyonun tedavi basamaklarındaki yerinin ve diğer kanser türlerinin tedavisindeki etkinliğinin değerlendirilebilmesi için geniş prospektif çalışmalara ihtiyaç duyulmaktadır.

**Anahtar Kelimeler:** Perkütan hepatik perfüzyon, kemosaturasyon, üveal melanom, kolorektal kanser.

## ABSTRACT

**Purpose:** The aim of this study to evaluate technical specifications, efficacy, safety and impact on survival of chemosaturation with percutaneous hepatic perfusion in patients with liver metastasis in whom all the alternative treatments were failed.

**Material and Method:** Three patients with hepatic metastasis who underwent percutaneous hepatic perfusion between March 2016 – February 2017 were included in this study. Two of the patients had uveal melanoma and other patient had colorectal carcinoma. Patient and treatment characteristics, clinical findings, imaging and laboratory results were evaluated.

**Results:** Three patients had a total of six procedures with two for each. The technical success rate was 100% and the mean melphalan dose was 190.8 mg. No procedural death was observed. Patients were hospitalized for a mean of 3.3 days after procedures. Grade 3 and 4 complications were seen after 50% and 33.3% of procedures, respectively. Two patients showed partial response and other patient showed stable disease after procedures, and mean hepatic progression-free survival was 43 weeks. Overall survival from the first procedure was 63.6 weeks in our cohort.

**Conclusions:** Our results show chemosaturation with PHP offers a promising minimally invasive treatment option in uveal melanoma or colorectal carcinoma patients with unresectable liver metastases. In our study, percutaneous hepatic perfusion had a survival of 63.8 weeks in salvage therapy of advanced stage metastatic disease which progressed after all other alternative treatments. It is a relatively safe procedure and its toxicities can be manageable with close surveillance and appropriate medical therapies.

Key words: Percutaneous hepatic perfusion, chemosaturation, uveal melanoma, colorectal cancer.

## İÇİNDEKİLER

	Sayfa
TEŞEKKÜR	i
ÖZET	ii
ABSTRACT	iii
İÇİNDEKİLER	iv
SİMGELER VE KISALTMALAR	v
ŞEKİLLER	vii
TABLolar	viii
1. GİRİŞ	1
2. GENEL BİLGİLER	2
2.1. Perkütan Hepatik Perfüzyon	2
2.1.1 PHP Teknik Özellikleri	3
2.1.1.1. Hepatik Arter Anatomisi	3
2.1.1.2. Hepatik Venöz Anatomi	3
2.1.1.3. Hasta Seçimi	4
2.1.1.4. PHP ile kemosaturasyon	6
2.1.1.5. Takip ve Görüntüleme	11
2.1.1.6. Komplikasyonlar	12
2.2. Karaciğer Metastazlarında Diğer Tedavi Seçenekleri	15
2.2.1. Cerrahi	15
2.2.2. Kemoterapi	16
2.2.3. Lokal-Bölgesel Tedaviler	17
2.2.3.1. Ablasyon	17
2.2.3.2. Hepatik Arter İnfüzyon Tedavisi	19
2.2.3.3. Transarteriyel Kemoembolizasyon	20
2.2.3.4. Transarteriyel Radyoembolizasyon	20
2.3. Üveal Melanom	22
2.3.1. Üveal Melanom Epidemiyoloji ve Risk Faktörleri	22

2.3.2. Üveal Melanomda Klinik Bulgular ve Patoloji	22
2.3.3. Üveal Melanomda Tanı	23
2.3.4. Üveal Melanomda Evrelendirme	24
2.3.5. Üveal Melanomda Tedavi	25
2.4. Kolorektal Kanser	26
2.4.1. Kolorektal Kanser Epidemiyolojisi ve Risk Faktörleri	26
2.4.2. Kolorektal Kanserde Klinik Bulgular ve Patoloji	27
2.4.3. Kolorektal Kanserde Tanı	28
2.4.4. Kolorektal Kanserde Evrelendirme	29
2.4.5. Kolorektal Kanserde Tedavi	29
3. GEREÇ-YÖNTEM	31
3.1. Hasta Bilgileri	31
3.2. İşlem Öncesi	32
3.3. İşlem	33
3.4. İşlem Sonrası Takip	34
3.5. İstatistiksel Analiz	34
4. BULGULAR	35
4.1. Hasta Özellikleri	35
4.2. PHP	38
4.3. Toksisite	39
4.4. Tedavi Yanıtı	43
4.5. Sağ kalım	43
5. TARTIŞMA	45
6. SONUÇLAR	50
7. KAYNAKLAR	51

## SİMGELER VE KISALTMALAR

İHP	İzole Hepatik Perfüzyon
PHP	Perkütan Hepatik Perfüzyon
VKİ	Vena kava inferiyor
BT	Bilgisayarlı tomografi
MRG	Manyetik rezonans görüntüleme
PET	Pozitron emisyon tomografisi
ACT	Aktive edilmiş pıhtılaşma zamanı
RECIST	Solid Tümörlerde Cevap Değerlendirme Kriterleri
CTCAE	Olaylar için Temel Terminoloji Kriteri
ÜM	Üveal melanom
KRK	Kolorektal karsinom
RF	Radyofrekans
HAİ	Hepatik arter infüzyon
TAKE	Transarteriyel kemoembolizasyon
TARE	Transarteriyel radyoembolizasyon
DEBIRI	İrinotekan yüklü ilaç salınımlı partikül
MM	Malign melanom
AJCC	American Joint Committee on Cancer
FDG	Fluoro-2-deoksi-glikoz
ECOG	Eastern Cooperative Oncology Group
CEA	Karsinoembriyonik antijen

## ŞEKİLLER

	<b>Sayfa</b>
Şekil 2.1. PHP ile kemosaturasyon şematik gösterimi	8
Şekil 2.1. Perkütan hepatik perfüzyon tedavisinde mikrokater yeri	9
Şekil 2.2. Çift balonlu kateterin (A) şişirilmesi ve (B) kontrol görüntüleme	10



## TABLolar

	<b>Sayfa</b>
Tablo 2.1 CTCAE 5.0 sürümüne göre karaciğer ve hematolojik toksisite evrelemesi	14
Tablo 4.1. Olgu 1 toksisite	40
Tablo 4.2. Olgu 2 toksisite	41
Tablo 4.3. Olgu 3 toksisite	42

## 1. GİRİŞ

Karaciğer birçok organın malign tümörlerinde etkilenmekte olup mortalite sıklıkla karaciğer tutulumuna bağlı olmaktadır. Karaciğer tutulumunun tedavisinde cerrahi rezeksiyon ilk seçenek olmakla birlikte hastaların büyük bir kısmının cerrahi rezeksiyona uygun olmaması lokal ve bölgesel tedavilerin geliştirilmesine neden olmuştur. Ayrıca karaciğerin hepatic arter ve portal ven yoluyla dual beslenmesi ve tümör hücrelerinin kanlanması sağlıklı karaciğer dokusunun aksine daha çok hepatic arter yoluyla olması bölgesel tedavilerin düşük yan etkiler ile etkin bir şekilde kullanılmasını sağlamaktadır.

İzole hepatic perfüzyon (İHP) hepatic damarların laparotomi ile kontrol edilerek karaciğere yüksek doz kemoterapi verilmesini sağlayan cerrahi yöntemdir. Çeşitli kanser tiplerinde etkin bir biçimde kullanılmakla birlikte cerrahiye bağlı yüksek morbidite ve mortalite ile ilişkilidir. Perkütan hepatic perfüzyon (PHP) ile kemoterapi hepatic venöz dönüşü perkütan yolla yerleştirilmiş çift balonlu kateter ile izole edilirken, yine perkütan olarak hepatic artere yerleştirilen kateter ile kemoterapi verilmesini sağlayan yeni tanımlanmış minimal invaziv bir yöntemdir. PHP ile İHP'nin cerrahi teknik ile ilişkili komplikasyonları elimine edilirken, düşük yan etki ve daha kısa hastaneye yatış gerekliliği sağlanmaktadır. PHP çeşitli kanser tiplerinde sağ kalımı uzatmakta olup, bazı hastalarda tümör yükünü azaltarak küratif tedavilerin uygulanmasına imkân sağlayabilmektedir. Dünya literatüründe PHP en sık üveal melanom tedavisinde kullanılmakla birlikte çok farklı metastatik tümörün tedavisi ile ilgili çalışmalar devam etmektedir.

Bu çalışmada cerrahiye uygun olmayan karaciğer metastazları olan hastalarda PHP ile kemoterapi tedavisinin etkinliğinin ve yan etkilerinin değerlendirilmesi amaçlanmıştır.

## 2. GENEL BİLGİLER

### 2.1. Perkütan Hepatik Perfüzyon

İzole hepatic perfüzyon rezeksiyona uygun olmayan izole karaciğer metastazlarının tedavisinde ilk olarak 1961'da tanımlandı. İHP karaciğerin sistemik dolaşımdan izole edilerek yüksek doz kemoterapinin sadece karaciğere verilmesini ve sistemik yan etkilerin minimuma indirilmesini sağlamaktadır. İHP işlemi için önce vena kava inferior (VKİ) tamamen serbestlenerek renal venlerin süperiyorundan ve diyaframın inferiyorundan klemplenmekte ve böylece karaciğerin venöz dönüşü sistemik dolaşımdan izole edilmektedir. Bunu takiben hepatic venlerden VKİ'ye dökülen kan by-pass makinesi yardımı ile ekstrakorporeal filtrelere yönlendirilmekte ve bu sırada hepatic arterden verilen kemoterapötik ilaçlar filtrelerde süzöldükten sonra sistemik dolaşıma geri verilmektedir. Bu tekniğin diğere bölgesel tedavilere temel üstünlüğü karaciğerdeki tüm metastazların (görüntüleme yöntemleri ile saptanamayacak kadar küçük olanlar da dâhil) aynı anda tedavi edilmesini sağlamasıdır. Cerrahiye uygun olmayan üveal melanom (ÜM) ve kolorektal karsinom (KRK) karaciğer metastazlarında İHP sonrası radyolojik cevap oranı %50-60 olarak bildirilmiştir (1-4). Ancak laparotomi gerekliliği, VKİ'un cerrahi olarak açığa çıkarılarak serbestlenmesi ve hepatic arter yaralanması işleme bağı yüksek morbidite ve mortaliteye neden olmaktadır (5). Ayrıca cerrahi sonrası yapışıklıklar nedeniyle İHP sadece bir kez uygulanabilmektedir.

Perkütan hepatic perfüzyon (PHP) perkütan yolla yerleştirilen balon ve kateterler ile kemotürasyonu sağlamakta olup cerrahi ilişkili komplikasyonları önlemekte ve İHP'nin aksine işlemin tekrarlanabilir olmasına olanak sağlamaktadır. Yapılan çalışmalar PHP'nin çeşitli primer ve metastatik karaciğer kanserlerinin tedavisinde düşük hepatic ve sistemik yan etkiye sahip olduğunu ve sağ kalımı uzattığını göstermiştir (6, 7).

## **2.1.1. PHP Teknik Özellikleri**

### **2.1.1.1. Hepatik arter anatomisi**

Çölyak trunkus abdominal aortanın ilk dalı olup en sık olarak sol gastrik arter, ortak hepatik arter ve splenik arter olmak üzere üç dala ayrılır. Ortak hepatik arter gastroduodenal dalını verdikten sonra ana hepatik arter olarak devam eder ve portal hilusa ulaştıktan sonra sağ ve sol hepatik arter dallarını verir. Hepatik arter dallanması sık varyasyon göstermekte olup klasik anatomi hastaların %61'inde görülmektedir (8). Sol hepatik arter sağa göre daha sık varyasyon göstermekle birlikte en sık karşılaşılan varyasyon sağ hepatik arterin süperiyor mezenterik arterden replase olmasıdır (8). Sağ ya da sol hepatik arterde varyasyon izlenmesi durumunda dallardan biri embolize edilerek intraarteriyel infüzyon intrahepatik kollateraller yoluyla diğer daldan yapılabilir (9).

### **2.1.1.2. Hepatik venöz anatomi**

Karaciğer venöz drenajı sağ, orta ve sol hepatik venler yoluyla T8 düzeyinde VKİ'a olmakta iken kaudat lob daha inferiyorda direk olarak VKİ'a açılmaktadır. Sağ hepatik ven segment 5,6 ve 7'yi drene etmekte olup ana trunkusun uzunluğuna göre 4 tipi tanımlanmıştır (10). Hastaların yaklaşık %18'inde segment 6'yi drene eden ven (inferiyor sağ hepatik ven) ayrı olarak VKİ'a açılmaktadır (11). Orta ve sol hepatik ven %65-85 ortak trunkus olarak drene olmaktadır. Orta hepatik ven temel olarak segment 4a, 4b ve 8'i drene etmekte olup segment 5 de orta hepatik vene açılabilir. Nadiren segment 5 ve 8'i drene eden ile segment 4'ü drene eden ven VKİ'a ayrı açılmaktadır (orta hepatik ven yokluğu). Sol hepatik ven segment 2 ve 3'ü drene ederken segment 4a da kısmen sol hepatik vene drene olmaktadır. Segment 4a'nın sol hepatik vene drene olduğu hastaların %50'sinde

segment 4'ün bir kısmı umbilikal fissürde seyreden umbilikal ven (Scissural ven) yoluyla drene olmaktadır (12).

### **2.1.1.3. Hasta seçimi**

Diğer tedavi seçeneklerinin hastalığı kontrol altına almakta yetersiz kaldığı karaciğer dominant metastatik hastalığı olan ve sağ kalımın en önemli belirleyicisinin karaciğer tutulumu olduğu olgular PHP için adaydır. PHP işleminin etkinliği ve toksisitenin minimuma indirilmesi için doğru hasta seçimi kritik bir role sahiptir. PHP için hastanın cerrahi rezeksiyona uygun olmayan metastatik karaciğer kanseri olması ve multidisipliner onkoloji konseyi tarafından hastanın PHP adayı olduğunun değerlendirilmesi gerekmektedir. Tüm hastalar işlem öncesi klinik değerlendirmeden geçmeli, tam kan sayımı, biyokimya ve koagülasyon parametreleri kontrol edilmeli ve ekokardiyografi yapılmalıdır. Karaciğere yönelik BT ya da MRG ile karaciğer tutulumun yaygınlığı, vasküler yapılarla ilişkisi ve kanlanması değerlendirilmesi ile tüm vücut BT ya da PET-BT ile karaciğer dışı tümör yükü değerlendirilmelidir. Beyin MRG ile metastaz varlığı değerlendirilmeli ve işlem sırasında kanama riski oluşturan lezyon varlığı ekarte edilmelidir. Klinik gereklilik durumunda kemik sintigrafisi yapılmalıdır. Karaciğer tümör yükünün %50-60'ı geçtiği hastalarda artmış karaciğer yetmezliği riski açısından dikkatli olunması gerekmektedir. Portal hipertansiyon ya da ensefalopatinin eşlik ettiği ileri evre siroz hastalarında PHP tedavisinden kaçınılmalıdır. Hastanın aşağıdaki hematolojik değerleri kontrol edilmeli ve hasta yeterli karaciğer ve böbrek fonksiyonlarına sahip olmalıdır:

- Child-Pugh A
- Total bilirubin < 3.0 mg/dL
- Alanin ve aspartat transaminaz normalin 5 katından düşük
- Serum kreatinin < 1.5 mg/ dL ya da glomerüler filtrasyon hızı > 60 mL/dakika/1.73 m<sup>2</sup>
- Hemoglobin > 9 g/dL
- Absolü nötrofil sayısı > 1.3 hücre/μL
- Trombosit sayısı > 80.000 /μL

PHP kontrendikasyonları:

- Child-Pugh B ya da C siroz veya eşlik eden portal hipertansiyon bulguları
- Geçici iskemik atak öyküsü
- Kalp yetmezliği (ejeksiyon fraksiyonu < %40)
- Genel anesteziye uygun olmayacak düzeyde pulmoner hastalık
- Vücut ağırlığı < 35 kg (PHP kateterinin anatomik ve fizyolojik kısıtlılıkları nedeniyle)
- Antihistaminik ve steroid ile kontrol edilemeyen iyotlu kontrast madde alerjisi
- Melfalan alerjisi
- Heparin ilişkili trombositopeni hikayesi
- Kanama bozukluğu
- Kafa içi kanama riski oluşturan patoloji (tedavi edilmemiş beyin metastazı)
- Gastrinoma hikayesi

PHP işleminden en az 1 hafta öncesinde hazırlık anjiyografisi yapılması ve karaciğer arteriyel anatomisinin belirlenerek ekstrahepatik infüzyon açısından risk oluşturan dalların embolizasyonu önerilmektedir. Daha önce hepatic arter yoluyla tedavi almış hastalarda (Transarteriyel kemoembolizasyon, Transarteriyel radyoembolizasyon, Hepatic arter infüzyon tedavisi) eski anjiyografi görüntüleri incelenerek bu basamak atlanabilir. Gastroduodenal arter embolizasyonu rutin olarak önerilmemekte olup yeterli uzunlukta hepatic arter varlığında patent bırakılabilir.

Hastalar işlemden bir gün önce hastaneye yatırılmalı ve uygun hidrasyon başlanarak işlem öncesi sıvı yüklemesi yapılmalıdır. Anjiyotensin dönüştürücü enzim inhibitörleri 2 gün önceden kesilmeli ve diğer antihipertansif ilaçlar da işlem gününde verilmemelidir. Gastrit riskini önlemek için işlemden 3 gün önce proton pompası inhibitörleri ve tümör lizis sendromu profilaksisi için allopurinol başlanmalıdır. Hepatobiliyer cerrahi ya da ablasyon hikayesi bulunan hastalarda profilaktik antibiyotik verilmelidir.

#### **2.1.1.4. PHP ile kemosaturasyon**

Tüm PHP işlemleri anjiyografi odasında anestezi, girişimsel radyoloji ve perfüzyonistten oluşan ekip tarafından genel anestezi altında yapılmaktadır. İşlem öncesi invaziv kan basıncı takibi için radyal arter kateteri ve hidrasyon ile anestetik ve vazopressör ilaçlar için sol internal juguler yoluyla santral kateter yerleştirilmektedir. İşlem süresince hipotermiyi önlemek için hasta hava battaniyeleri ile hasta ısıtılmalıdır. Genel anesteziyi takiben sol femoral artere 5 F, sağ femoral ve internal juguler vene sırasıyla 18 ve 10 F vasküler kılıf yerleştirilmektedir. Çift duvar penetrasyonuna bağlı kanama komplikasyonları önlemek için tüm ponksiyonların ultrasonografi kılavuzluğunda ve tek duvar ponksiyonu ile

yapılması önerilmektedir. Kateterizasyonun tamamlanmasının ardından Aktive Edilmiş Pıhtılaşma Zamanı (ACT) > 400 olacak şekilde hasta heparinize edilmelidir. Çölyak trunkus ve süperiyör mezenterik arter anjiyogramları elde olunmalı, hedef dışı embolizasyon riski oluşturan dal izlenmesi durumunda embolize edilmeli ve infüzyon sırasındaki mikrokater yeri belirlenmelidir (Şekil 1). Daha sonra 16 F çift balonlu kateter (Delcath Systems Inc., Queensbury, New York, ABD) sağ femoral vendeki 18 F vasküler kılıf yoluyla kraniyal balon sağ atriyumda olacak şekilde yerleştirilmeli ve %50 dilüye kontrast madde ile şişirilerek VKİ'dan sağ atriya drenajı engelleyecek şekilde kavoatriyal bileşkeye oturtularak retraksiyonda tutulmalıdır. Bunu takiben kaudal balon %10 dilüye kontrast madde ile şişirilmesini takiben lümeden kontrast verilerek hepatik venöz dönüşün sistemden izole olduğu kontrol edilmelidir (Şekil 2). İki balon arasındaki kateter bölgesindeki fenestrasyonlar vasıtasıyla hepatik venöz dönüş ekstrakorporeal by-passa alınmakta ve filtrelerde süzöldükten sonra sağ juguler vendeki vasküler kılıf yoluyla sistemik dolaşıma geri verilmektedir. Balonların şişirilmesi sırasında ve ekstrakorporeal hemofiltrasyon başlatıldığında ciddi hipotansiyon gelişmekte olup yoğun hidrasyon ve vazopressör desteği (epinefrin ve norepinefrin) ile kan basıncı sabitlenmelidir. İşlem boyunca alt ekstremitenin venöz dönüşü çift balonlu kateterin ayrı bir lümeni yoluyla olmaktadır.

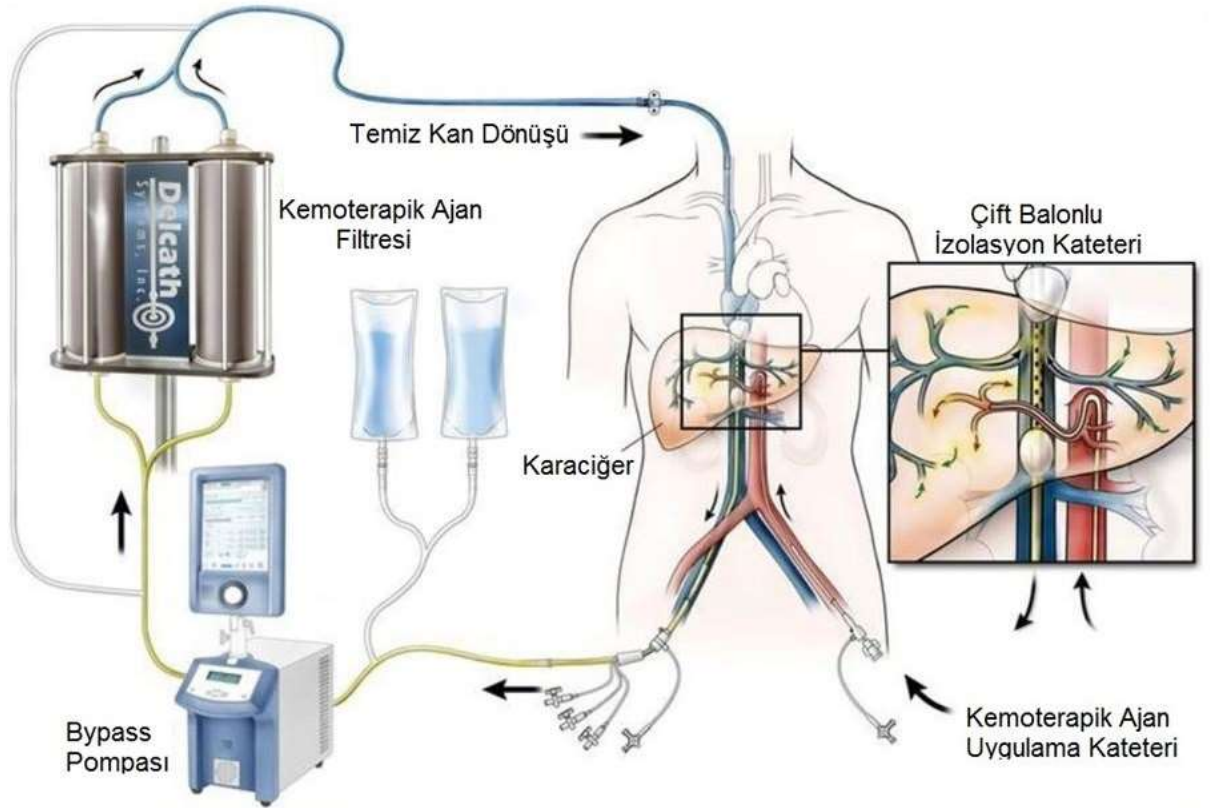
Karaciğer venöz dönüşü izole edilip by-pass başlatıldıktan sonra hepatik artere yerleştirilmiş mikrokater yoluyla ideal vücut ağırlığına göre hesaplanan 3 mg/kg melfalan (maksimum doz limiti 220 mg olacak şekilde) verilmektedir. İnfüzyon süresince mikrokater yerini ve hepatik arterde vazospazm varlığını kontrol etmek için aralıklı olarak anjiyografiler elde olunmalı ve spazm izlenmesi durumunda hepatik artere perlinganit



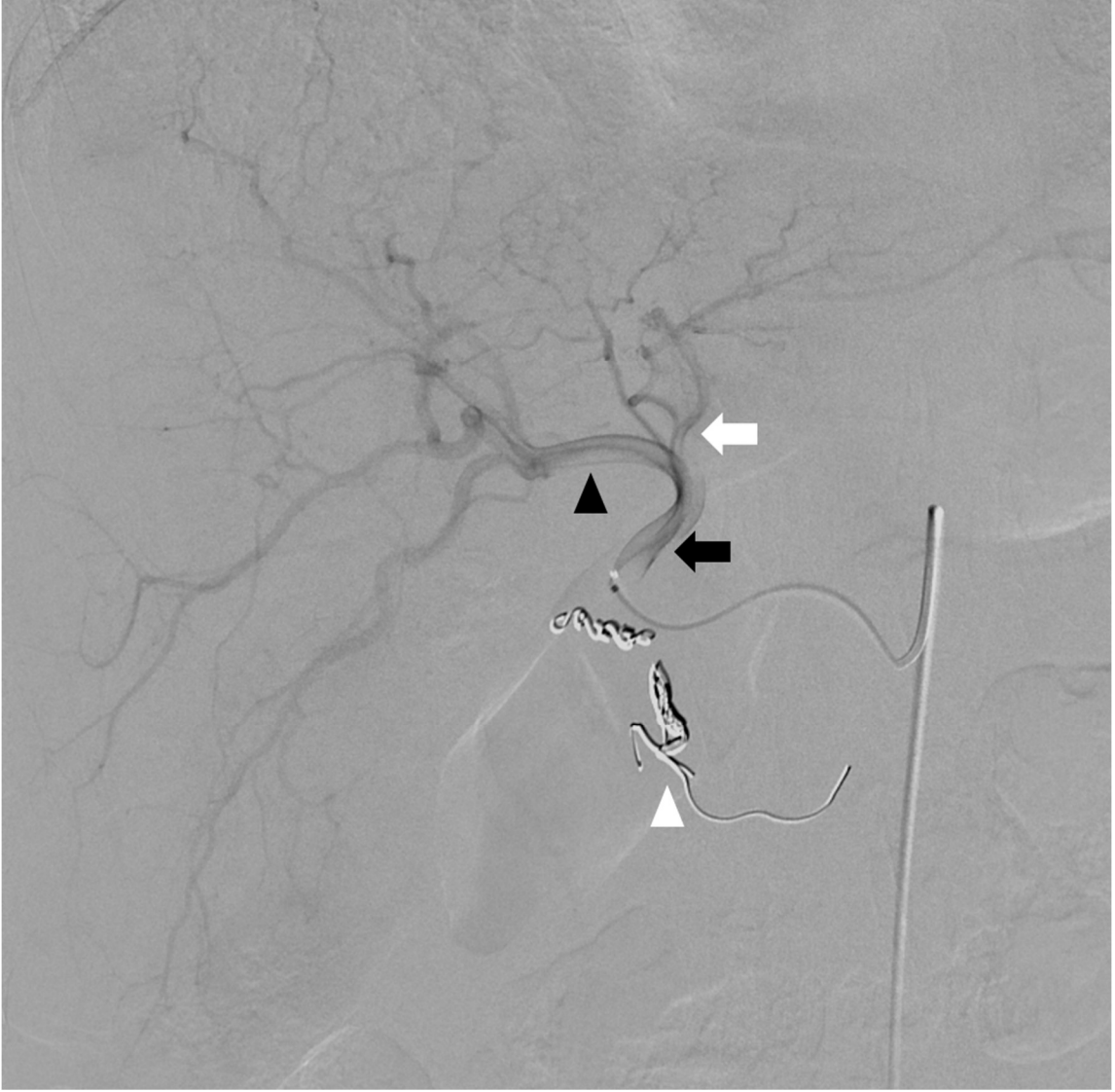
verilmelidir. Kemoterapi infüzyonu tamamlandıktan sonra venö-venöz by-pass 30 dakika boyunca devam ettirilerek karaciğerde kalan melfalan da süzülmelidir.

Melfalan infüzyonu ve filtrasyonu tamamlandıktan sonra protamin sülfat ile heparin çevrilmeli ve filtrede süzülen koagülasyon faktörlerini replase etmek amacı ile kan ürünleri verilmelidir. İşlem sonrası hasta yoğun bakıma devredilmeli ve koagülasyon parametreleri normale döndükten sonra vasküler kılıflar çekilerek hemostaz sağlanmalıdır. Hemostaz manuel kompresyon ile sağlanırken, arter girişi için vasküler kapama cihazları kullanılabilir.

Şekil 2.1. PHP ile kemosaturasyon şematik gösterimi

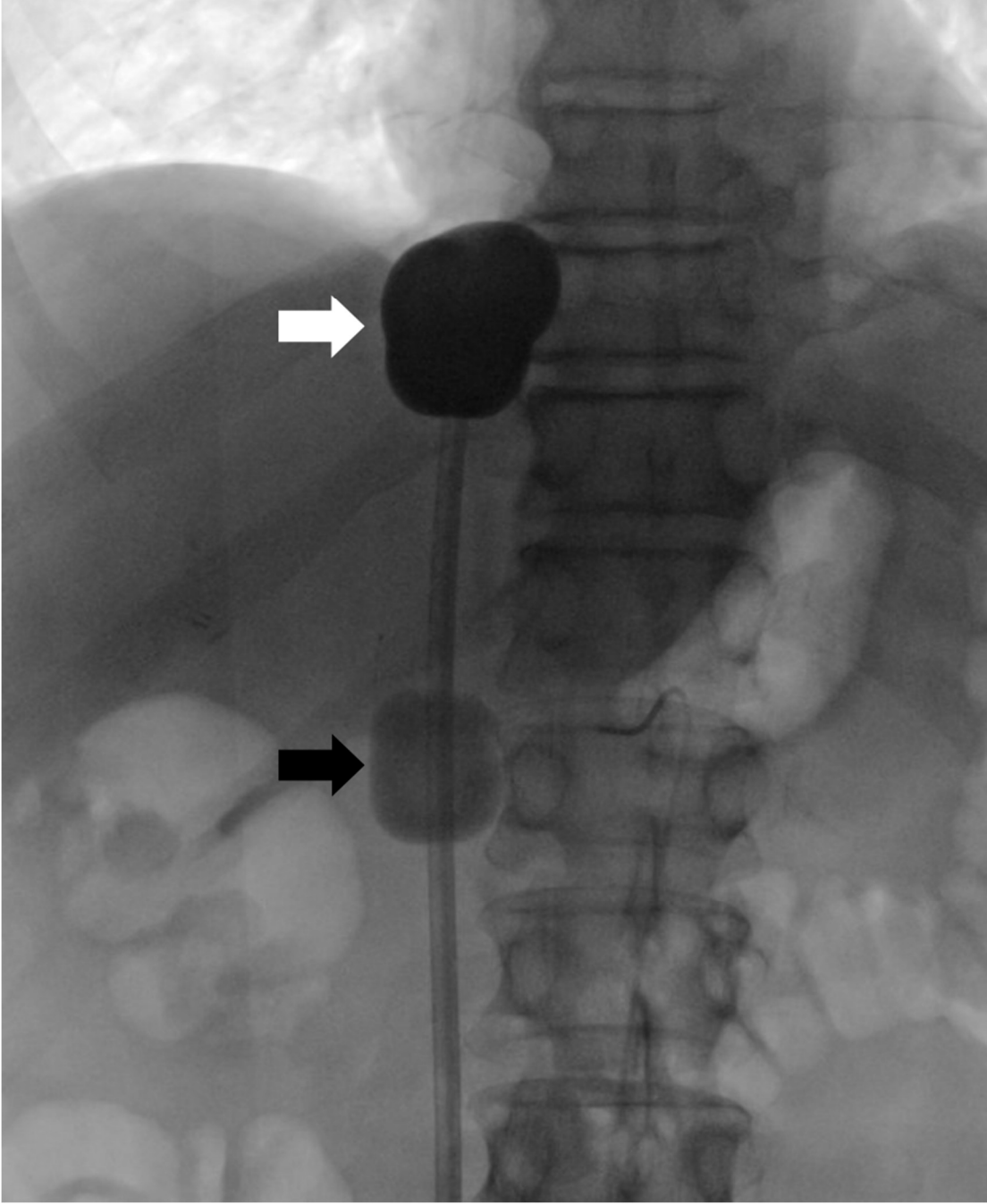


Şekil 2.2. Perkütan hepatik perfüzyon tedavisinde mikrokateter yeri

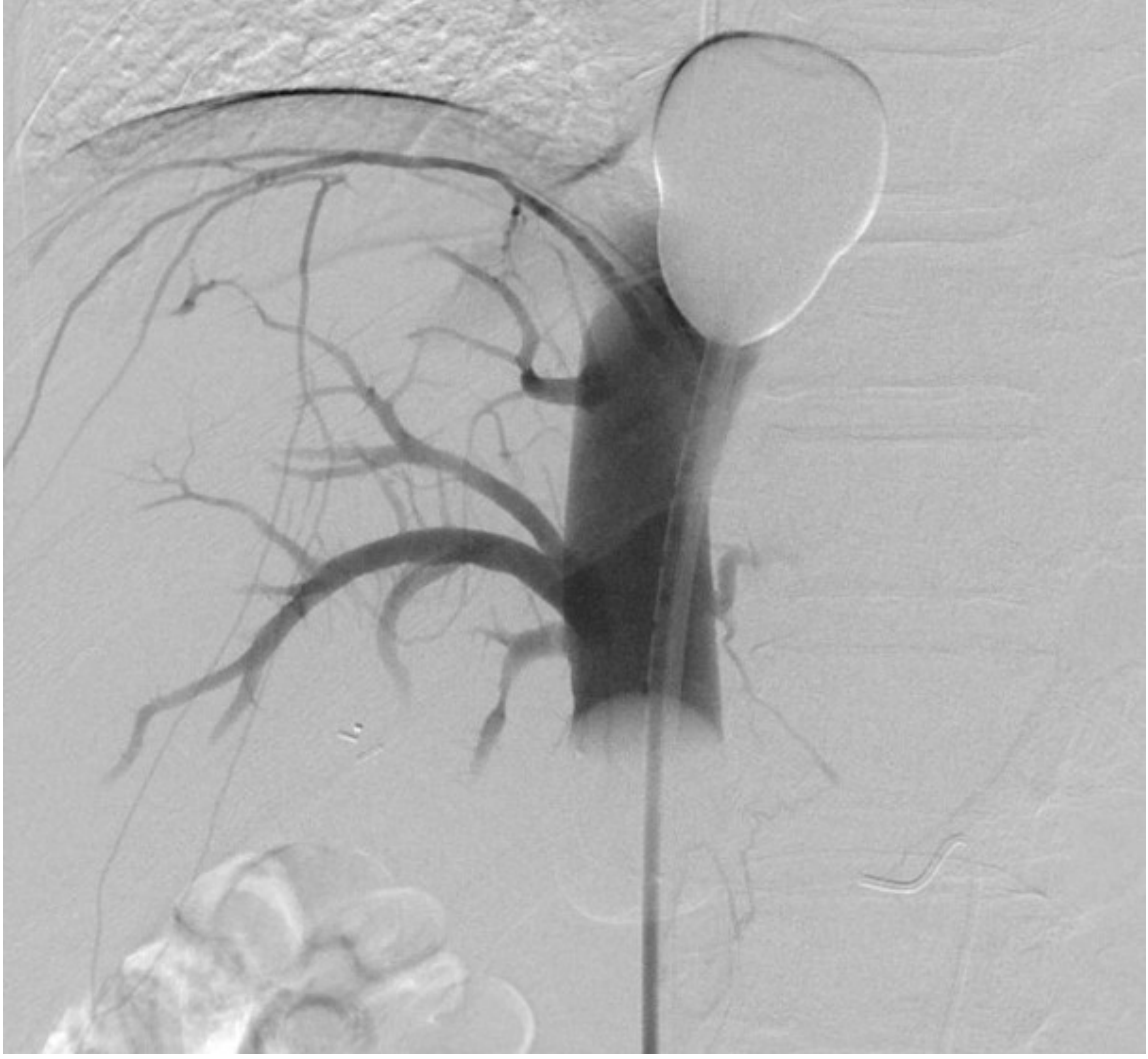

Mikrokateter ucu proper hepatik arterde (siyah ok) sonlanmakta olup sol (beyaz ok) ve sağ (siyah okbaşı) hepatik arterlere aynı anda infüzyon yapılması planlanmıştır. Daha önce radyoembolizasyon sırasında yerleştirilen koiller (beyaz okbaşı) izlenmekte.

Şekil 2.3. Çift balonlu kateterin (A) şişirilmesi ve (B) kontrol görüntüleme



(A) %50 dilüye kontrast madde ile şişirilmiş kraniyal balon (beyaz ok) retraksiyonda tutulmakta ve kavoatriyal bileşkenin şekli almakta. Kaudal yerleşimli balon (siyah ok) ise hepatik venlerin inferiorunda kalacak şekilde %10 dilüye kontrast madde ile şişirilmekte.



(B) İki balon arasındaki fenestrasyonlar yoluyla elde olunan venografide hepatik venlerin doluşu izlenmekte. Kontrast madde balonlar arasında kalmakta olup hepatik venler sistemik dolaşımdan izole edilmiş durumda.

#### **2.1.1.5. Takip ve görüntüleme**

Karaciğerdeki metastatik hastalığın kontrolü için literatürde, her hastada 6-12 hafta ara ile en az 2 seans olmak üzere 3-4 seans PHP önerilmektedir. PHP sonrası tedavi ile ilişkili sitopeni başta olmak üzere olası komplikasyonların erken tanı ve tedavisi için taburculuk

sonrası ilk 2 hafta içerisinde 3'er gün arayla hastalar kontrole çağırılarak tam kan sayımı elde olunmaktadır. Hastalar aktif tedavi süresinde  $6 \pm 2$  haftalık görüntüleme takiplerine çağırılırken tedavi bitiminden sonra aylık klinik ve 2 aylık görüntüleme kontrollerine devam edilir. PHP tedavisine yanıt olduğu ve yeni ekstrahepatik metastaz gelişmediği sürece PHP 6-12 hafta aralıklarla tekrarlanabilir.

Kesitsel görüntülemelerde tümör yanıtının değerlendirilmesinde RECIST (Solid Tümörlerde Cevap Değerlendirme Kriterleri) kriterleri kullanılmaktadır. İlk olarak 2000 yılında tanımlanan kriterler 2009 yılında revize edilmiş olup günümüzde RECIST 1.1 kullanılmaktadır. Tümör vasküleritesini hedef alan biyolojik ajanların kullanıma girmesi ile tümör cevabı değerlendirilmesinde bazıları tümör spesifik yeni kriterler tanımlanmış olmakla birlikte PHP sonrası takipte RECIST 1.1 kullanılmaktadır. RECIST 1.1'e göre:

- Tam yanıt: Lezyonlar kayboldu. Yeni lezyon yok.
- Kısmi yanıt: > %30 küçülme. Yeni lezyon yok.
- Stabil hastalık: Diğer kriterleri sağlamayan olgular.
- Progresif hastalık: > %20 büyüme. Yeni lezyonlar.

#### **2.1.1.6. Komplikasyonlar**

PHP sonrası en sık görülen komplikasyonlar kemik iliği baskılanmasına bağlı gelişen nötropeni, trombositopeni ve anemidir. Literatürde kemik iliği baskılanması PHP tedavisi sonrası hastaların yaklaşık %75'inde görülmekte olup, sitopeninin en ağır olduğu dönem genellikle 10-14. günlerdir. PHP sonrası ilk 2 gün içerisinde granülosit stimüle edici faktör analoglarının (filgrastim) başlanması önerilmektedir. Semptomatik anemi ve ciddi

trombositopeni transfüzyon gerektirebilmektedir. İlk 2 hafta boyunca düzenli tam kan sayımı yapılmalıdır.

Çok sayıda ve geniş kalibreli vasküler kılıf kullanılmasına ve yüksek doz heparin infüzyonu nedeniyle anjiyografiye bağlı komplikasyonlar görülebilmektedir. PHP sırasında görülen ciddi hipotansiyon iskemik komplikasyonlara yol açabilmektedir. Hipotansiyon genellikle kısa süreli olup agresif hidrasyon ve vazopressörler ile kontrol edilmelidir. PHP ilişkili mortalite oranı %0-13 arasında bildirilmiştir.

Komplikasyonlar Olaylar için Temel Terminoloji Kriteri (CTCAE, Common Terminology Criteria for Adverse Events) sürüm 5.0 sınıflamasına göre değerlendirilmiştir (13). Bu sınıflamaya göre komplikasyonlar aşağıdaki gibi sınıflandırılmaktadır.

- Evre 1: Hafif; asemptomatik ya da hafif semptomlar; klinik ya da tanısal izlem, müdahale gerekli değil.
- Evre 2: Orta; minimal, lokal ya da non-invaziv müdahale gerekli.
- Evre 3: Ağır ya da tıbbi önemli; hastaneye yatış gerekli.
- Evre 4: Yaşamı tehdit eden sonuçlar; acil müdahale gerekli.
- Evre 5: Komplikasyona bağlı ölüm.

PHP sonrası sık görülen komplikasyonlar CTCAE 5.0 sürümüne göre aşağıdaki gibi sınıflanmaktadır:

Tablo 2.1. CTCAE 5.0 sürümüne göre karaciğer ve hematolojik toksisite evrelemesi

	Evre 1	Evre 2	Evre 3	Evre 4	Evre 5
ALT <sup>1</sup> (U/L)	<3.0	3< <5	5< <20	20<	-
AST <sup>1</sup> (U/L)	<3.0	3< <5	5< <20	20<	-
GGT <sup>1</sup> (U/L)	<2.5	2.5< <5	5< <20	20<	-
ALP <sup>1</sup> (U/L)	<2.5	2.5< <5	5< <20	20<	-
T.Bilirubin <sup>1</sup> (mg/dL)	<1.5	1.5< <3.0	3.0< <10.0	10.0<	-
Alb (g/dL)	<3	2< <3	<2	-	-
Kre <sup>1</sup> (mg/dL)	<1.5	1.5< <3.0	3.0< <6.0	6.0<	-
Hb (g/dL)	10.0< <N	8.0< <10.0	<8.0	-	-
Nötrofil (/µL)	1500< <N	1000< <1500	500< <1000	<500	-
Plt (/µL)	75.000< <N	50< <75	25< <50	<25	-
INR	1.2< <1.5	1.5< <2.5	2.5<	-	-

<sup>1</sup>Belirtilen ölçüm için normal değerin üst limitinin katı olarak

## 2.2. Karaciğer metastazlarında diğer tedavi seçenekleri

### 2.2.1. Cerrahi

Cerrahi rezeksiyon karaciğer metastazlarının tedavisinde en etkin yöntemdir (14). Cerrahi tedavide ana biliyer ve vasküler yapıların korunması ile R0 rezeksiyon hedeflenmektedir. Ancak rezektabilite metastazların sayısı ve lokasyonuna, rezeksiyon sonrası kalan karaciğer dokusu hacmine ve fonksiyonuna bağlıdır.

**Kolorektal karsinom** metastazlarında cerrahi rezeksiyon sonrası 10 yıllık sağ kalım oranı %25'e ulaşmaktadır (15). Senkron karaciğer metastazlarında yaklaşım tartışmalıdır. Tek seansta hem karaciğer metastazlarının hem de primer kolon kitlesinin çıkarılması hasta için daha az stres oluşturmakta ve hastanede kalış süresini kısaltmakla birlikte cerrahi sonrası komplikasyonlar kemoterapiyi geciktirebilmektedir (16). Ayrıca adjuvan kemoterapi alan hastalarda daha fazla karaciğer dokusu korunabilmektedir (17). Ayrıca bazı çalışmalar tek seans yaklaşımının mortaliteyi artırdığını göstermektedir (17, 18). İki evreli cerrahide temel sorun kemoterapiye yanıtızsız metastazlarda progresyon nedeniyle cerrahi şansının kaybedilmesi ihtimalidir. Cerrahi tedavide bir diğer yaklaşım ise kemoterapi öncesi sadece karaciğer lezyonlarının eksizyonu ve bunu takiben kemoterapi sonrası primer tümörün eksizyonudur. Bu yaklaşımın temel gerekçesi metastatik KKK olgularında mortalitenin primer kitleden daha çok karaciğer metastazlarına bağlı olmasıdır (16). Ancak yapılan çalışmalarda ilk olarak karaciğer lezyonlarının eksizyonu ile önce primer kitle eksizyonu yapılması arasında sağ kalım açısından anlamlı farklılık bulunmamıştır (19).

**Üveal melanom** olgularında karaciğer tutulumunun yaygınlığı cerrahi rezeksiyona engel olmaktadır. Altı yüz iki ÜM olgusunun uzun dönem takip edildiği bir çalışmada takipte karaciğer metastazı gelişen hastaların sadece %22'sinde R0 rezeksiyon elde edilebilmiştir.



R0 rezeksiyon yapılabilen olgularda ortalama sağ kalım 25 aya ulaşmakta iken R2 rezeksiyon yapılan olgularda 16 ayda kalmaktadır (20).

### 2.2.2. Kemoterapi

**Kolorektal karsinom** hastalarının yarısında hastalık seyri süresince metastaz görülmekte olup metastatik KRK olgularının semptomatik tedavi ile yaşam beklentisi 5-6 ay civarındadır (21). İleri evre KRK hastalarında sistemik kemoterapinin amacı semptomların palyasyonu, yaşam kalitesinin yükseltilmesi ve sağ kalımın uzatılmasıdır. 1990'larda floropirimidin monoterapisi standart tedavi olup ortalama sağ kalım 12 ay düzeyinde bildirilmiştir (22). 2000'lerin başlarında bu tedaviye oksaliptatin ve irinotekanın eklenmesiyle sağ kalım 24 aya kadar yükselmiştir (23). Vasküler endotelial büyüme faktörü (VEGF) ve epidermal büyüme faktörü reseptörlerini (EGFR) hedef alan monoklonal antikörlerin piyasaya girmesi ile birlikte sistemik tedavilerin ortalama sağ kalımı 36'ya kadar yükselmiş olup 5 yıllık sağ kalım %20'lere ulaşmıştır. Günümüzde kolon kanseri tedavisinde kullanılan kemoterapi seçenekleri çok genişlemiş olup floropirimidinler (FU), kapesitabin, S-1, tegafur-urasil, irinotekan, oksaliptatin, anti-EGFR (setuksimab, panitumumab), anti-VEGF (bevacizumab, ramucirumab), rekombinan füzyon protein (aflibercept), tirozin kinaz inhibitörleri (regorafenib), antimetabolitler (TAS-102), immünoterapi (nivolumab, pembrolizumab) ilaçlarının en etkin kombinasyonuna yönelik çalışmalar devam etmektedir. Primer tümörün ve metastazların yeri, tümörün mutasyon özellikleri, hasta performansı, tedaviden beklenti (palyatif ya da küratif) ve tümörün görüntüleme özellikleri uygun kombinasyonun kararlaştırılmasında kullanılmaktadır. Örneğin RAS/BRAF mutasyonu varlığında ya da tümör sağ kolon yerleşimli ise anti-VGFR

(bevacizumab), RAS/BRAF mutasyonu negatif ya da tümör sol kolon yerleşimli ise anti-EGFR (setuksimab ya da panitumumab) temel sitotoksik ilaçlara ek olarak kullanılmaktadır (24). Görüntüleme bulguları ayrıca tedavinin etkinliğinin ön görülmesinde kullanılabilir. Kolon karsinomu için kemoterapi alan hastalarda tedavi öncesi BT’de lezyon dansitesinin 61 HU’nin üzerinde olmasının tümörde erken dönemde küçülme ve uzamış sağ kalım ile ilişkisi olduğu gösterilmiştir (25).

**Üveal melanom** tedavisinde metastatik hastalarda dacarbazine, temozolomide gibi ilaçlar kullanılmakla birlikte, çalışmalar kemoterapinin semptomatik tedaviye sağ kalım açısından üstünlük sağlamadığını göstermektedir (26). Geliştirilen yeni ilaçlara rağmen 5 yıllık sağ kalımda 25 yıllık süreçte belirgin ilerleme sağlanamamıştır (27). Yüksek riskli ÜM hastalarında interferon-alfa-2a tedavisinin metastaz gelişmesini önleyemediği ve sağ kalıma etkisi olmadığı gösterilmiştir (28). MAPK ve PI3K yollarını hedef alan çok sayıda immünoterapi çalışması ise devam etmektedir. Antijen sunan hücrelerdeki CTLA4 ve B7.1 arasındaki kontrol noktasını hedef alan antikor ipilimumab kutanöz melanom tedavisinde etkin olarak kullanılırken, ÜM hastalarında yanıt oranı %0-5 civarındadır (29, 30).

### **2.2.3. Lokal – Bölgesel Tedaviler**

#### **2.2.3.1. Ablasyon**

Görüntüleme kılavuzluğunda tümör ablasyonu geri dönüşümsüz hücre hasarı oluşturarak fokal tümör tedavisinde kullanılan minimal invaziv yöntemlerdir. Temel olarak termal enerji kullanılmakla birlikte non-termal enerji ya da kimyasal (alkol) enjeksiyon da kullanılmaktadır. En sık kullanılan termal ablasyon yöntemi radyofrekans (RF) ablasyon

olmakla birlikte mikrodalga ya da kriyoablasyon de kullanılmaktadır. Yeterli tümör kontrolü sağlayabilmek için lezyon çapı 3 cm'den küçük olmalı ve tümör çevresinde en az 5 mm normal doku da ablasyon sınırına dahil edilmelidir (31).

**Kolorektal karsinomun** karaciğer metastazı tedavisinde termal ablasyon sıklıkla kullanılmaktadır. Mikrodalga ablasyon ile karaciğer rezeksiyonunu karşılaştıran bir çalışmada sağ kalım açısından fark bulunmamıştır (32). Aynı çalışmada ablasyon işlemleri laparotomi eşliğinde yapılmasına rağmen rezeksiyon grubuna göre kan kaybında belirgin azalma izlenmiş olup ablasyon grubundaki hiçbir hastada kan ürünleri transfüzyonu ihtiyacı olmamıştır. KRK karaciğer metastazlarında RF ablasyon sonrası sağ kalım 36 ay ve lokal rekürrens oranı %39 olarak bildirilmiş olup lokal rekürrens lezyon çapı ile ilişkilidir (33). Ancak lezyon çapı 5 cm'den altında lezyonlarda lokal rekürrens oranları %6'ya düşmektedir (34). 2010 yılında yayınlanan bir derlemede KRK metastazlarında kriyoablasyon, mikrodalga ve RF ablasyon sonrası 5 yıllık sağ kalım oranları sırasıyla %17, %16 ve %24'tür (35).

**Üveal melanom** metastazları karaciğerde sıklıkla yaygın tutulum göstermesi nedeniyle ablasyona uygun olmamakta olup literatürde bu konuda az sayıda çalışma bulunmaktadır. Retrospektif olarak cerrahi eksizyon ve RF ablasyon tedavisi alan karaciğer metastatik ÜM hastalarını karşılaştıran bir çalışmada sağ kalım açısından fark bulunmamış olsa da cerrahi grupta metastaz sayısı ve karaciğerin her iki lobunun tutulumun daha sık olması sonuçların genellenmesini engellemektedir (36). ÜM tedavisinde rezeksiyon ve ablasyon sonrası sağ kalımda karaciğer dışı tutulum varlığı en önemli kötü prognoz belirtecidir (37).

### 2.2.3.2. Hepatik Arter İnfüzyon Tedavisi

Hepatik arter infüzyon (HAİ) tedavisi primer ya da metastatik karaciğer tümörlerinin primer beslenmesinin hepatic arter yoluyla olmasından faydalanarak karaciğer lezyonlarına yüksek doz kemoterapi infüzyonunda kullanılmaktadır. Kateteri hepatic arterde sonlanan port subkütan olarak yerleştirilerek düzenli aralıklarla kemoterapi infüzyonu yapılmaktadır. Arter giriş yeri için genellikle subklavyen arter ve dalları tercih edilmektedir. Kateter ucunun pozisyonunun değişmesi ve hedef dışı embolizasyonu önlemek için kateter ucu koil ve sıvı ajanlarla embolize edildikten sonra gastroduodenal artere yerleştirilmekte ve kateterin yan deliği yoluyla kemoterapi infüzyonu yapılmaktadır. Arter ponksiyonu ilişkili komplikasyonlar sık olup bunun dışında hepatic arter trombozu, kateter ucunun yer değiştirmesi, serebral iskemi görülebilmektedir (38).

**Kolorektal karsinom** hastalarında HAİ tedavisinde temel olarak 5-floro-2-deoksiüridin (FUDR) kullanılmakta olup bir çalışmada sistemik tedavi ile kombine edildiğinde yaygın metastatik olguların yaklaşık yarısı rezeksiyona uygun hale gelmiş olup daha önceden kemoterapi almamış olgularda ortalama sağ kalım 50.8 ay olarak bildirilmiştir (39). HAİ tedavisi ile sistemik kemoterapiye göre daha düşük yan etki ile sağ kalımda anlamlı iyileşme sağladığı gösterilmekle birlikte tekniğe bağlı komplikasyonlar kullanımı sınırlamaktadır (40).

**Üveal melanom** olguları genellikle kemoterapi dirençli olduğu için HAİ tedavisi nadir olarak uygulanmaktadır. ÜM hastalarında fotemustine tedavisinin intravenöz ya da hepatic artere infüzyonunun karşılaştırıldığı 171 hastalık faz 3 çalışmada progresyonsuz sağ kalımda artış sağlanmasına rağmen genel sağ kalımda fark izlenmemiştir (41).

### 2.2.3.3. Transarteriyel Kemoembolizasyon (TAKE)

Konvansiyonel lipiodol bazlı TAKE ve ilaç salınımlı partikül TAKE hem tümör beslenmesinin kesilmesi hem de kontrollü lokal kemoterapi infüzyonu ve minimal sistemik toksisite ile tümör kontrolü sağlamaktadır.

**Kolorektal karsinom** tedavisinde irinotekan yüklü ilaç salınımlı partikül TAKE (DEBIRI) ile intravenöz irinotekan, fluorourasil ve lökoverin tedavilerini karşılaştıran faz 3 çalışmada TAKE sonrası sağ kalım ortalama 22 ay olup TAKE'nin kemoterapiye göre 7 ay daha uzun sağ kalım sağladığı gösterilmiştir (42).

**Üveal melanom** tedavisinde 201 hastadan oluşan retrospektif çalışmada sistemik kemoterapi alan hastalarda yanıt oranı %1'in altında kalırken kemoembolizasyon %36 yanıt ve ortalama 6 ay lokal kontrol sağlamıştır (43). Ancak sağ kalımda anlamlı artış sağlanamamıştır. Karaciğer tümör yükü %20'nin altında olan hastalar kemoembolizasyona daha iyi yanıt verirken, %75'in üzerinde olan hastalarda majör komplikasyonlar daha sık görülmektedir (44, 45).

### 2.2.3.4. Transarteriyel Radyoembolizasyon (TARE)

Transarteriyel radyoembolizasyon (Yttrium 90 tedavisi ya da Selektif İnternal Radyoterapi), HAI ve TAKE gibi karaciğerin dual beslenmesinden faydalanarak hepatik artere yerleştirilen kateter yoluyla radyoaktif Yttrium 90 (Y90) yüklü partiküllerinin tümör yatağına verilmesine dayanmaktadır. Böylece radyosensitif sağlıklı karaciğer dokusu korunurken tümör dokusu yüksek doz radyasyona maruz kalmakta ve arteriyel beslenmesi

mikrovasküler düzeyde azaltılmaktadır. Günümüzde piyasada cam bazlı ve resin bazlı olmak üzere iki farklı RE ajanı yer almaktadır.

***Kolorektal karsinom*** olgularında kemoterapi dirençli karaciğer metastazlarında TARE semptomatik tedaviyle karşılaştırıldığında sağ kalımda belirgin iyileşme sağlamaktadır (46). Merkezimizde yapılan bir çalışmada TARE sonrası ortalama sağ kalım 12.8 ay olup reçine partiküllerin cam partiküllere göre sağ kalımda üstün olduğu gösterilmiştir (47). Yakın zamanda tamamlanan üç randomize kontrollü çalışma oksaliplatin bazlı kemoterapinin TARE ile kombinasyonunun sağ kalım açısından iyileşme sağlamadığını göstermekle birlikte bu çalışmalarda %40'a varan ekstrahepatik metastaz varlığı ve sadece kemoterapi grubunda erken karaciğer progresyonu izlenmesi doğru hasta seçimiyle metastatik kolon kanseri olgularının TARE'den fayda görebileceğini göstermektedir (48). Ayrıca sağ kolon kaynaklı tümörlerde kemoterapinin TARE ile kombine edilmesinin sadece kemoterapiye göre sağ kalımda anlamlı artış sağladığı gösterilmiştir (49).

***Üveal melanom*** karaciğer metastazlarının tedavisinde TARE literatürü kısıtlıdır. Bir çalışmada TARE sonrası beklenen sağ kalımda uzama izlenmekle birlikte radyolojik yanıt izlenen hastaların sadece %10'unda tümör yükünde gerileme görülmüştür (50). TARE ile immünoterapi kombinasyonuna rağmen tedavi altında progresyon oranı %36-54 olarak bildirilmiştir (51, 52).

## **2.3. Üveal Melanom**

### **2.3.1. Üveal Melanom Epidemiyolojisi ve Risk Faktörleri**

Dünya genelinde 2018 yılında yaklaşık 287000 hasta malign melanom (MM) tanısı almış olup 60000'den fazla hasta MM nedeniyle kaybedilmiştir (53). Üveal melanom (ÜM), tüm melanom olgularının yaklaşık %3'ünü oluşturmakta olup erişkinlerde gözün en sık primer malign tümördür. Üveal melanom hastalarının seyri sırasında yaklaşık %50'sinde metastatik hastalık görülmektedir ve metastatik üveal melanom olgularının %50-95'inde karaciğer tutulumu görülmektedir (54-57). Metastatik üveal melanom olgularında ortalama sağ kalım 4-5 ay ve 1 yıllık sağ kalım oranı yaklaşık %10-15 civarındadır (54, 55). Üveal melanom olgularında yeni geliştirilen tedavilere rağmen 5 yıllık sağ kalım oranlarında belirgin iyileşme sağlanamamıştır (58).

Üveal melanom genellikle ileri yaşta ve erkeklerde daha sık görülmekte olup ortalama tanı yaşı 62'dir (59). ÜM risk faktörleri arasında açık göz ve ten rengi, bronzlaşamama, oküler melanositozis, displastik nevüs sendromu ve BAP1 mutasyonu yer almaktadır (57). BAP1 mutasyonlu olgular daha erken yaşlarda tanı almakta olup kutanöz melanom ve renal hücreli karsinom gibi ikinci kanser açısından artmış risk göstermektedir (60). Kutanöz melanom için en önemli risk faktörlerinden olan güneş ışınına maruz kalmanın ÜM ile ilişkisi tartışmalıdır (61, 62).

### **2.3.2. Üveal Melanomda Klinik Bulgular ve Patoloji**

ÜM olgularının en sık başvuru şikayeti görmede bozulma olmakla birlikte hastaların yaklaşık 1/3'ü tanı anında asemptomatiktir. Bunun yanında ÜM hastaları fotopsi, göz

önünde uçuşan cisimler, görme alanı kaybı, görülebilen tümör, ağrı ve metamorfopsi ile başvurabilmektedir (63). Benign pigmente nevüslerin düşük malignite potansiyeli nedeniyle ÜM'den ayrılması önemlidir. Lezyonun 2 mm'den kalın ve eşlik eden subretinal sıvı olması, turuncu pigment veya semptom varlığı ile tümör disk mesafesinin 3 mm'den az olması, ultrasonografide lezyon ortasında çukurluk olması ve lezyonu çevreleyen sınırın olmaması ÜM lehine bulgulardır (64).

Kutanöz melanomlar BRAF mutasyonları sonucu MAPK aktivasyonuna ikincil görülürken, üveal melanom G proteini  $\alpha$  alt ünitesindeki nokta mutasyonlarına ikincil gelişmektedir (65). ÜM olguları en sık koroidal melanositlerden (%85-90) köken alırken, nadiren iristen (%3-5) ya da silier cisimden (%5-8) gelişebilir (59). İris kökenli lezyonlar görünür olmaları ile erken tanı almakta olup koroid kökenli lezyonlardan daha iyi prognoza sahiptir (66). Kutanöz melanom olgularında lenfatik sistem yoluyla erken dönemde bölgesel lenf nodlarına metastaz iken göz lenfatik sistemden fakir olduğu için üveal melanom olgularında hematojen yayılım ön plandadır ve hastaların yarısından fazlasında sadece karaciğer metastazı görülmektedir (54).

### **2.3.3. Üveal Melanomda Tanı**

Göz içi kitlelerin ayırıcı tanısı geniş olmakla birlikte sadece klinik ve fizik muayene ile tanı başarısı %99'un üzerindedir. Nadiren ince iğne aspirasyon biyopsisi gerekebilmektedir (67). Ultrasonografi ve fluorescein anjiyografi ileri karakterizasyon için kullanılabilir. Sitogenetik analiz yöntemlerindeki gelişmeler ve tümör genetiğinin prognoz üzerine etkilerinin daha iyi anlaşılması son yıllarda ince iğne aspirasyon biyopsisinin daha sık



kullanılmasına yol açmıştır (68). BT genellikle ayırıcı tanı için yetersiz olup, MRG’de üveal melanomlar melanin içeriği ve lezyon içi kanama nedeniyle T1 ağırlıklı görüntülerde yüksek intensitede ve T2 ağırlıklı görüntülerde düşük intensitede izlenmektedir. Eşlik eden eksüdatif retinal dekolman T1 ve T2A görüntülerde yüksek intensitededir. Kontrast sonrası görüntülerde lezyon belirgin parlaklaşmakta olup yağ baskılı kontrast sonrası seriler ekstra oküler tutulum değerlendirmesinin duyarlılığını artırmaktadır (69).

Üveal melanom karaciğer metastazları primer lezyona benzer şekilde T1 ağırlıklı görüntülerde yüksek intensitede ve T2 ağırlıklı görüntülerde genellikle düşük intensitededir. Ancak malign melanom tanılı hastada karaciğerde T1A görüntülerde düşük, T2A görüntülerde yüksek sinyal intensitede olup gadolinyum sonrası parlaklaşma gösteren lezyonlar da metastaz olarak değerlendirilmelidir (70). Yapılan bir çalışmada BT ile hastaların %18’inde metastaz açısından şüpheli değerlendirilen lezyonların MRG’de metastaz olmadığı gösterilmiştir (70). Karaciğer metastaz taramasında PET sıklıkla kullanılmakla birlikte duyarlılık %46 düzeyindedir (71).

#### **2.3.4. Üveal Melanomda Evrelendirme**

Üveal melanom evrelemesinde klinik bulgulara dayalı, gen ve sitolojik incelemeyi ya da mutasyon durumunu temel alan çeşitli sınıflamalar kullanılmakla birlikte AJCC TNM evrelemesi daha yaygın kullanılmaktadır. Tümör taban çapı, kalınlığı, silier cisim tutulumu ve ekstra oküler tutulum mesafesine göre T evresi belirlenmektedir. T1 evresinde 5 yıllık mortalite %4 iken, T4 evre tümörlerde %30’a ulaşmaktadır (72).

Primer metastatik tutulum yeri karaciğer olmasından dolayı tedavi planlaması açısından abdomene yönelik görüntüleme yapılmalıdır. Lezyonların FDG tutulumu göstermesi nedeniyle PET-BT kullanılmakla birlikte karaciğer yerleşimli küçük lezyonlar uzaysal çözünürlüğün düşük olması ve karaciğer zemin tutulumu nedeniyle atlanabilmektedir (73). Üç fazlı BT ya da MRG özellikle küçük karaciğer lezyonlarında duyarlılığı artırmaktadır (74).

### **2.3.5. Üveal Melanomda Tedavi**

Lokalize üveal melanom tedavisi göz-koruyucu tedaviler ve enükleasyon olarak 2 grupta toplanmaktadır. Göz koruyucu tedaviler arasında radyoterapi, cerrahi ve lazer terapisi yer almaktadır. Episkleral plak brakiterapi ya da yüklü parçacık radyoterapi lokal kontrol sağlamada başarılı olmakla birlikte uzun dönemde görme kaybı sık görülmektedir (75). Randomize kontrollü bir çalışmada <sup>125</sup>I brakiterapi ile enükleasyon arasında mortalite açısından fark saptanmamıştır (76). Enükleasyon ÜM tedavisinde en sık kullanılan cerrahi yöntem olup görme kaybı varlığı, yaygın ekstra oküler hastalık ve büyük tümörlü olgularda tercih edilmektedir (75). Alternatif olarak transretinal endorezeksiyon ya da transskleral rezeksiyon uygulanabilmektedir. Fotodinamik lazer fotokoagülasyon ya da transpupiller termal tedavi özellikle brakiterapi sonrası rekürrens durumunda kullanılmaktadır. Lokal ya da metastatik ÜM tedavisi için çeşitli immünoterapi ilaçları geliştirilmekle birlikte faz 3 çalışmalar tamamlanmamıştır (57). Üveal melanom karaciğer metastazlarına yönelik tedaviler önceki bölümlerde detaylı olarak anlatılmaktadır.

## 2.4. Kolorektal Kanser

### 2.4.1. Kolorektal Kanser Epidemiyolojisi ve Risk Faktörleri

Kolorektal karsinom (KRK) 2018 yılı verilerine göre dünyada en sık tanı alan dördüncü kanser olup kansere bağlı ölümlerin en sık beşinci sebebidir (53). Kolorektal kanser sıklığı ve kolorektal kansere bağlı ölümler yaşam tarzı değişiklikleri, tarama programları ve yeni tedavilerle birlikte son yıllarda sürekli olarak azalmakta olmasına rağmen dünyada yılda 550 binin üzerinde ölüme sebep olmaktadır (53, 77). Tanı anında hastaların yaklaşık %25'inde metastatik hastalık var olup, hastalığın seyri boyunca hastaların %40-50'sinde metastaz görülmektedir (78). Metastatik KRK olgularında 5 yıllık sağ kalım oranı yaklaşık %13'tür (48). Karaciğer kolorektal karsinomun en sık metastaz yaptığı organ olup, karaciğer metastazları kolorektal karsinom hastalarında en önemli mortalite sebebidir (79). KRK olgularının yaklaşık 1/3'ünde metastatik hastalık sadece karaciğeri etkilemektedir (80).

KRK patogenezinde genetik ve çevresel faktörler yer almakta olup; yaş, obezite, sedanter yaşam, sigara, alkol, inflamatuvar bağırsak hastalıkları, adenomatöz polipler, herediter polipozis sendromları risk faktörleridir (21, 81, 82). Normal kolon epitelinin önce prekanseröz lezyona ve sonrasında invaziv karsinoma dönüşmesi edinsel ve kalıtsal mutasyonların etkilerinin eklenmesi ile yaklaşık 10-15 yıllık bir sürede gerçekleşmektedir (21). Kromozomal instabilite, yanlış eşleşme onarımı tamiri ve CpG hipermetilasyonu kolorektal karsinom oluşumunda temel genetik mekanizmalardır. Ailesel polipozis ve Lynch sendromu KRK vakalarının %5'ini oluşturmaktadır.

#### 2.4.2. Kolorektal Kanserde Klinik Bulgular ve Patoloji

KRK hastalarının %80'i müphem bulgularla hastaneye başvururken, %11'i tarama kolonoskopisi sırasında ve %7'si akut abdomen kliniği etiyolojisi araştırılırken tanı almaktadır (83). Tarama sırasında tanı alan hastalar genellikle erken evrelerde yakalanmaktadır (84). Rektumda kan, karın ağrısı, açıklanamayan anemi tanısız kolonoskopinin en sık endikasyonlarını oluşturmaktadır. Kitlenin yeterli boyuta ulaştığı olgularda hastalar kolonik obstrüksiyon, peritonit ya da perforasyon ile acile başvurabilmektedir (85). Sol kolon yerleşimli kitlelerde bağırsak alışkanlıklarında değişiklik ve hematokezya, sağ kolon yerleşimli kitlelerde demir eksikliği anemisi görülebilmektedir. Metastatik hastalık bulguları ile başvuran hastalarda belirtiler tutulan organa göre değişiklik göstermektedir. Karaciğer metastazı varlığında karaciğer yetmezliğinin varlığına ve şiddetine göre hepatomegali, asit, sarılık, kanama, ensefalopati ve diğer portal hipertansiyon bulguları görülebilmektedir.

KRK olgularının %90'ını adenokarsinom oluşturmakta olup diğerleri (adenoskuamöz, iğsi, skuamöz ve andiferansiye) nadir olarak görülmektedir. KRK adenokarsinomunun subtipleri kribriform, komedo-tip, medüller, mikropapiller, serrated, müsinöz ve taşlı yüzük hücrelidir. KRK evrelemesinde TNM sınıflaması kullanılmakta olup gland formasyonu, mitoz sayısı, selüler atipi ve pleomorfizm tümör derecesini belirlemede yardımcıdır. Adenokarsinomlar gland formasyon yüzdesine göre üçe ayrılmaktadır: İyi diferansiye (%95'ten fazla), orta diferansiye (%50'den fazla) ve kötü diferansiye (%49'dan az). En önemli prognostik belirteç tanı anındaki patolojik evre olup 5 yıllık sağkalım evre 1'de %74 iken evre 4'te %5'dir (21). Peritoneal karsinomatosis, lenf nodu mikrometastazları,

ekstranodal yayılım, lenfovasküler invazyon, perinöral invazyon, MSI-H ve RAS/BRAF mutasyon durumu, PD-L1 ekspresyonu diğer prognostik belirteçlerdir (21, 86-88).

### **2.4.3. Kolorektal Kanserde Tanı**

Kontrastlı alt gastrointestinal incelemeler günümüzde kitle ön tanısında nadiren kullanılmakta olup radyolojik değerlendirmenin temelini bilgisayarlı tomografi oluşturmaktadır. 300 hastalık bir çalışmada BT sanal kolonoskopinin polipleri saptamada duyarlılığı ve özgüllüğü %90.1 ve %72 iken, aynı çalışmadaki tüm karsinom olguları BT ile saptanmıştır (89). 6 mm'den büyük poliplerde sanal kolonoskopi ile konvansiyonel kolonoskopi arasında fark saptanmamıştır (90). Ancak histopatolojik değerlendirme için konvansiyonel kolonoskopiye ihtiyaç duyulmaktadır. Rutin laboratuvar değerlendirmede tam kan sayımı, demir parametreleri, temel biyokimya ve koagülasyon testleri tanısal olmamakla birlikte yardımcıdır. CEA değeri prognoz ile ilişkili olmakla birlikte tanısal duyarlılığı düşüktür. Bununla birlikte tedavi öncesi bazal CEA değeri elde olunmalı ve takiplerde artış olması durumunda rekürrens açısından değerlendirme yapılmalıdır (21).

Kolorektal karsinomun karaciğer metastazlarının değerlendirilmesinde en sık kullanılan yöntem Ultrasonografi olmakla birlikte düşük özgüllük nedeniyle sıklıkla diğer görüntüleme yöntemleri ile bulgular konfirme edilmeye çalışılmaktadır. 2010 yılında yapılan bir meta-analizde kolorektal karsinoma bağlı karaciğer metastaz tanısında BT, MRG, FDG PET ve FDG PET/BT'nin duyarlılığı sırasıyla %74.4, %80.3, %81.4 ve %66.2 olarak bildirilmiştir (91). Hepatospesifik kontrast maddelerin kullanılması ile özellikle 1

cm'den küçük lezyonlarda MRG diğer görüntüleme yöntemlerine göre daha başarılı olup bazı çalışmalarda duyarlılık %97 düzeyinde bildirilmiştir (92).

#### **2.4.4. Kolorektal Kanserde Evrelendirme**

Cerrahi öncesi intravenöz kontrastlı toraks ve abdomen BT evreleme için tercih edilen görüntüleme yöntemidir. Abdomen BT tümör invazyonu ve lenf nodu tutulumunu değerlendirmede duyarlılığı düşük olsa da (%50 ve %73), uzak metastaz saptamada başarıları yüksektir (%83) (93). Evrelemede çeşitli sınıflamalar kullanılmakla birlikte en sık AJCC TNM evrelemesi kullanılmaktadır.

#### **2.4.5. Kolorektal Kanserde Tedavi**

Cerrahi eksizyon performans durumu uygun hastalarda lokalize KRK tedavisinde temel yöntemdir. Laparoskopik eksizyon ile açık cerrahi arasında 5 yıllık sağ kalım açısından fark saptanmamıştır (94). Polip içerisinde saptanan erken evre KRK (cT0-1) olgularında endoskopik rezeksiyon yeterli olabilmektedir. Neoadjuvan kemoterapi rutin olmayıp sadece ileri evre KRK olgularında cerrahi rezeksiyona uygun hale getirmek için kullanılabilir (95). Tüm evre 3 (lenf nodu pozitif) ve risk faktörlerine göre evre 2 olgularda cerrahi sonrası adjuvan kemoterapi uygulanmalıdır. Oligometastatik akciğer ve karaciğer tutulumu olgularında cerrahi öncesi ve sonrası kemoterapi kür sağlayabilmektedir. Rezeksiyona uygun olmayan ileri lokal evre ya da yaygın metastatik hastalık varlığında palyatif kemoterapi hayat kalitesini yükseltmekte ve sağ kalımı uzatmaktadır (21).

Kolorektal karsinom karaciğer metastazlarına yönelik tedaviler 2.3'de detaylı olarak anlatılmaktadır.

### 3. GEREÇ-YÖNTEM

Çalışma retrospektif özellikte olup GO 17/46-20 numaralı Hacettepe Üniversitesi Etik Kurulu onayı alınmıştır.

Çalışmada Perkütan Hepatik Perfüzyon ile Kemosaturasyonun etkinliğinin değerlendirilmesi amaçlanmıştır.

#### 3.1. Hasta Bilgileri

Mart 2016 – Şubat 2017 tarihleri arasında Hacettepe Üniversitesi Radyoloji Anabilim Dalı Vasküler Girişimsel Radyoloji bölümünde PHP ile kemosaturasyon yapılan 3 hasta çalışmaya dahil edilmiştir. 3 hastanın da karaciğer dominant metastatik hastalığı olup, kemoterapi, cerrahi rezeksiyon ve lokal-bölgesel tedavi seçeneklerinin uygulanmasına rağmen karaciğer metastazlarında progresyon izlenmiştir. Hastalara kemosaturasyon tedavisi medikal onkolog ve girişimsel radyolog uzmanından oluşan bir konsey tarafından karar verilmiştir.

Çalışmaya dahil etme kriterleri:

- Patolojik olarak malignite tanısının varlığı
- Alternatif tedavi yöntemleri ile progresyon gösteren karaciğer metastazları
- Ekstrahepatik tutulum olmaması ya da sınırlı olması
- ECOG skoru < 2
- Laboratuvar tetkiklerinde PHP için kontraendikasyon bulunmaması
- Anjiyografi için başka bir engel bulunmaması



Dışlama kriterleri:

- Aktif yaygın ekstrahepatik hastalık
- Alternatif standart tedavi yöntemlerinin varlığı
- PHP kontraendikasyonları
- Yetersiz karaciğer rezervi

Çalışmaya dahil edilen tüm hastaların dosyaları hastane elektronik bilgi sisteminden taranarak ilk tanı bilgileri, karaciğer metastaz tarihleri, daha önce uygulanan tedavileri, PHP işlem özellikleri, işlemde kullanılan melfalan dozu, işlem sırasında görülen komplikasyonlar, işlem sonrası hastanede ve yoğun bakımda kalma süreleri, hastane yatışı süresince yapılan kan replasmanları, tedavi sonrası laboratuvar ve görüntüleme bulguları, takip süresince görülen komplikasyonlar ve varsa ölüm tarihleri kaydedildi.

### **3.2. İşlem Öncesi**

İşlem öncesi tüm hastalardan tam kan sayımı, rutin biyokimya testleri, koagülasyon testleri ve kan grubuna bakıldı. Tüm hastalara ekokardiyografi yapılarak kalp yetmezliği olmadığı konfirme edildi. Tüm hastalara gadoksetat disodyum (Primovist) ile karaciğer MRG çekilerek karaciğer tümör yükü ve karaciğer rezervi, beyin MRG ile intrakraniyal metastaz varlığı değerlendirildi.

Antihipertansif ile antiplatelet ve antikoagülan ilaçlar işlem öncesi uygun sürede kesildi. Hastalara işlemden 3 gün önce günde tek doz PPI ve 300 mg Allopurinol başlandı. Hastalar bir gün önce hastaneye yatırılarak uygun intravenöz ve oral hidrasyon başlandı. Tüm hastalarda gerekli olması durumunda kullanılması için 4 ünite eritrosit süspansiyonu, 4

ünite taze donmuş plazma, 10 ünite trombosit süspansiyonu (ya da 2 ünite aferez trombosit) ve 10 ünite kryopresipitat hazırlandı. İşlemden kullanılmak üzere onkoloji bölümü tarafından dozu hesaplanan (3 mg/kg, maksimum doz 220 mg) melfalan hazırlatıldı.

Çalışmaya dahil olan tüm olguların PHP öncesi hepatik arter yoluyla tedavi hikayesi (TARE) bulunması nedeniyle hazırlık anjiyografisine ihtiyaç duyulmadı.

### **3.3. İşlem**

Tüm PHP işlemleri anjiyografi odasında genel anestezi altında ve bölüm 2.3.3.5.4'de detaylı olarak anlatılan teknik ile yapıldı. İşlem süresince hastalar hipotermiyi önlemek için hava battaniyeleri ile ısıtıldı ve infüzyon öncesi tüm solüsyonlar ısıtıldı. Balonların şişirilmesi sırasında ve ekstrakorporeal hemofiltrasyonun başladığında görülen hipotansiyon anestezi ekibi tarafından hidrasyon ve vazopressör desteği (epinefrin ve norepinefrin) ile düzeltildi.

İşlem sonunda protamin sülfat ile heparin çevrildi ve tam kan sayımı, biyokimya ve koagülasyon parametreleri elde edilerek uygun kan ürünü replasmanları yapıldı. Hastalar yoğun bakıma devredilerek koagülasyon parametreleri normale döndükten sonra vasküler kılıflar çekildi ve hemostaz manuel kompresyonla sağlandı. Hastalar yoğun bakımda ekstübe edildi.

### **3.4. İşlem Sonrası Takip**

İşlem sonrası tüm hastalar 1 gece yoğun bakımda ve bunu takiben serviste hospitalize edildi. Günlük tam kan sayımı ve rutin biyokimya kontrolü yapıldı. Tüm hastalara onkoloji önerileri ile filgrastim başlandı. PPI ve allopurinol 1 hafta devam edildi. Taburculuk sonrası ilk 2 hafta 3 günde bir tam kan sayımı kontrolü yapıldı. İşlemden 1 ay sonra karaciğer MRG çekilerek cevap varlığında 2. seans planlandı. PHP seanslarının tamamlanmasının ardından 2 ay arayla MRG kontrolleri yapıldı.

### **3.5. İstatistiksel Analiz**

Çalışmanın istatistiksel analizi SPSS 20.0 kullanılarak yapıldı. Temel karakteristikleri özetlemek için tanımlayıcı istatistikler kullanıldı.

## 4. BULGULAR

### 4.1. Hasta Özellikleri

Çalışmada hepatik dominant metastatik 2'si oküler melanomlu kadın ve 1'i kolorektal kanserli erkek hastaya ait veriler analiz edildi. Ortalama yaş 59 (54-64) olup ilk tanı anında tüm hastalarda hastalık primer organa sınırlı idi. Oküler melanomlu hastalardan biri primer tümörü için radyoterapi alırken diğerine enükleasyon yapılmıştı. Kolorektal kanserli hastaya neoadjuvan kemoterapi sonrası hemikolektomi yapılmıştı.

PHP tüm hastalarda hastalığın tedavisinde kullanılan standart yöntem tüketildikten sonra karaciğer tümör yüküne yönelik kurtarma (salvage) tedavisi olarak uygulanmıştı. Kolorektal kanserli hastaya hemikolektomi sırasında tanı alan karaciğer metastazlarına yönelik kemoterapi verilmiş olup hemikolektomiden 10 ay sonra gelişen karaciğer metastazlarına yönelik metastazektomi ve intraoperatif RF ablasyon yapılmıştı. Cerrahiden 6 ay sonra sağ loba ve 8 ay sonra sol loba yönelik TARE yapılmıştı. Üveal melanomlu hastalardan biri enükleasyondan 37 ay sonra karaciğer metastazlarına yönelik metastazektomi geçirmiş olup cerrahiden 6 ay sonra tüm karaciğer TARE yapılmıştı. TARE tedavisinden 10 ay sonra yurtdışında bir merkezde 1 seans PHP tedavisi uygulanmıştı. Diğer ÜM hastası primer tümöre yönelik radyoterapiden 31 ay sonra tüm karaciğer TARE yapılmıştı. TARE sonrası da temozolomide, ipilimumab ve pembrolizumab tedavileri verilmişti.

Stabil kemik metastazları olan ÜM hastası dışındaki hastalarda metastatik hastalık ilk PHP öncesi karaciğere sınırlı idi. Hastaların daha önce aldığı tedaviler aşağıda özetlenmiştir.

- Olgu 1:
  - 08/11 Üveal melanom tanısı
  - 11/11 Göze yönelik Cyberknife
  - 07/12 Enükleasyon
  - 08/14 Karaciğer metastazları tanısı
  - 09/14 Karaciğer metastazlarının rezeksiyonu (3 adet)
  - 02/15 Karaciğerde yaygın metastatik hastalık
  - 03/15 Tüm karaciğer TARE
  - 04-06/15 İmmünoterapi (İpilimumab)
  - 07/15 Karaciğer metastazlarında progresyon
  - 11/15 Kemik metastazları
  - 01/16 1. seans kemosaturasyon (Dış merkezde)
  - 03/16 2. seans PHP
  - 06/16 3. seans PHP
  - 10/16 Exitus
- Olgu 2:
  - 04/10 Üveal melanom tanısı
  - 01 ve 09/11 Lazer fotokoagülasyon
  - 5/11 Göze yönelik Cyberknife
  - 10/13 Karaciğer ve akciğer metastazları tanısı
  - 11/13 Tüm karaciğer TARE
  - 01-05/14 5 kür temozolomid
  - 12/14 Kemik metastazları tanısı
  - 01-05/15 4 kür immünoterapi (ipilimumab ve pembrolizumab)

06/15 Karaciğer metastazlarında progresyon

08-09/15 Kemoterapi

03/16 1. seans PHP

04/16 Beyin metastazı tanısı

05/16 Beyin metastazına yönelik Cyberknife

06/16 2. seans PHP

10/16 Yeni gelişen beyin ve cilt metastazları ile karaciğer metastazlarında progresyon

11/16 Paklitaksel kemoterapisi ve beyin metastazına yönelik Cyberknife

01/17 Exitus

- Olgu 3:

04/14 Kolon karsinomu tanısı

06/14 Neoadjuvan kemoterapi sonrası cerrahi rezeksiyon. Cerrahi sırasında karaciğer biyopsi sonucu metastaz

07/14-08/16 24 kür FU-FA ve irinotekan kemoterapisi

04/15 Karaciğer metastazlarında progresyon

06/15 Karaciğer metastazlarına yönelik rezeksiyon ve intraoperatif RF Ablasyon

11/15 Karaciğer metastazlarında progresyon

12/15 Sağ lob TARE

02/16 Sol lob TARE

08/16 Karaciğer metastazlarında progresyon

08/16 İmmunoterapi (Setuksimab)

09/16 1. seans PHP

10/16 Akciğer metastazları ve 2 kür FOLFOX-8 ve Bevacizumab

11/16 2. seans PHP

01/17 Akciğer metastazlarında progresyon

01-12/17 Oksaliptatin, Bevacizumab, Florourasil ve Pembrolizumab

02/18 Karaciğer metastazlarında progresyon

09/18 Exitus

#### **4.2. PHP**

Merkezimizde 3 hastaya her birine 2 seans olmak üzere toplam 6 seans PHP tedavisi yapıldı. Teknik başarı %100 olup tüm seanslarda hedeflenen melfalan dozu infüzyonuna ulaşıldı. PHP işlemi ortalama 119 (aralık, 105-131) dakika sürmüş olup ortalama infüzyon süresi 29.8 (aralık, 21-39) dakikadır. Her seansta 3 mg/kg melfalan infüzyonu yapılmış olup ortalama melfalan dozu 190.8 mg (aralık, 169-220 mg) idi. Tüm PHP işlemlerinde 2. nesil filtreler (Delcath Systems Inc., Queensbury, New York, USA) kullanıldı. İnfüzyon 2 hastada proper hepatik arterden, diğer hastada ise sağ ve sol hepatik arterden ayrı olarak yapıldı. Bir hastada GDA RE tedavileri sırasında embolize edilmiş olup diğer hastalarda profilaktik embolizasyon yapılmadı. PHP tedavileri arası süre 12-16 hafta arasında olup bir hastada trombositopeni ve diğer hastada beyin metastazına yönelik cyberknife tedavisi nedeniyle 2. seans PHP tedavisi ertelendi. Tüm hastalar işlem sonrası 1 gün yoğun bakımda takip edilmiş olup ortalama hastanede yatış süresi 3.3 gündü (2-5 gün).

### 4.3. Toksikite

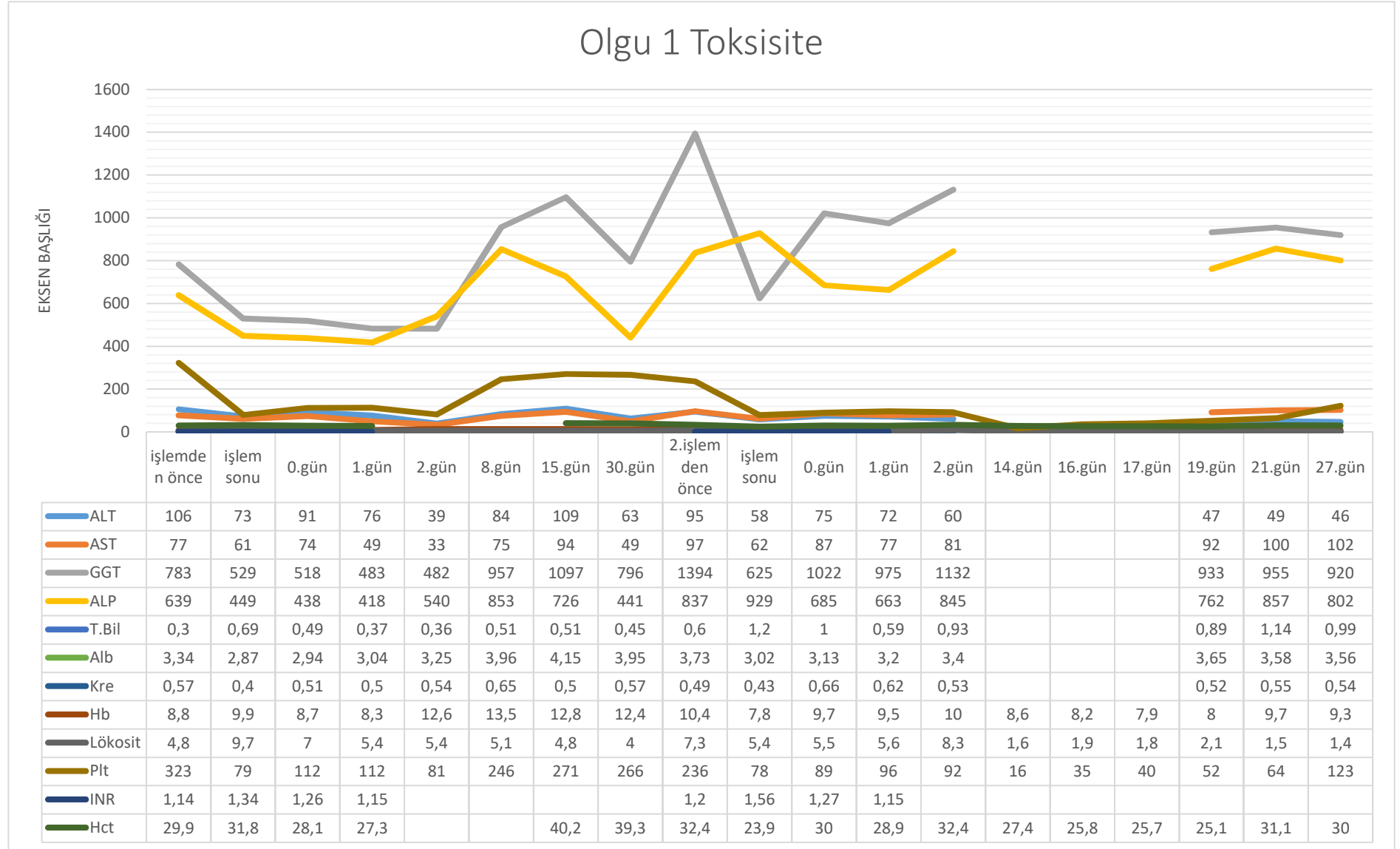
Tüm hastalarda PHP işlemleri ciddi komplikasyon gelişmeden tamamlandı. İşlem ilişkili mortalite izlenmedi. Hiçbir hastada vasküler ponksiyonlara bağlı komplikasyon ya da kardiyak fonksiyonlarda bozulma izlenmedi. Bir hastada işlem sırasında çift balonlu kateterin traksiyonuna sekonder geçici aritmiler izlenmekle birlikte balonların indirilmesinin ardından düzeldi. Hiçbir hastada işleme bağlı serebral iskemi ya da böbrek fonksiyonlarında bozulma izlenmedi.

Hemofiltrasyon sırasında kan elemanlarının bir kısmının filtre tarafından tutulması nedeniyle tüm hastalara hastanede yatış süresince işlem başına ortalama 1.5 ünite eritrosit süspansiyonu, 2 ünite aferez trombosit, 1.1 ünite taze donmuş plazma ve 0.7 ünite kriyopresipitat verildi. Tüm hastalara işlem sonrası 24 saat içinde filgrastim başlanmış olup tam kan sayımlarındaki en düşük değerden düzelmenin başlamasının ardından kesildi.

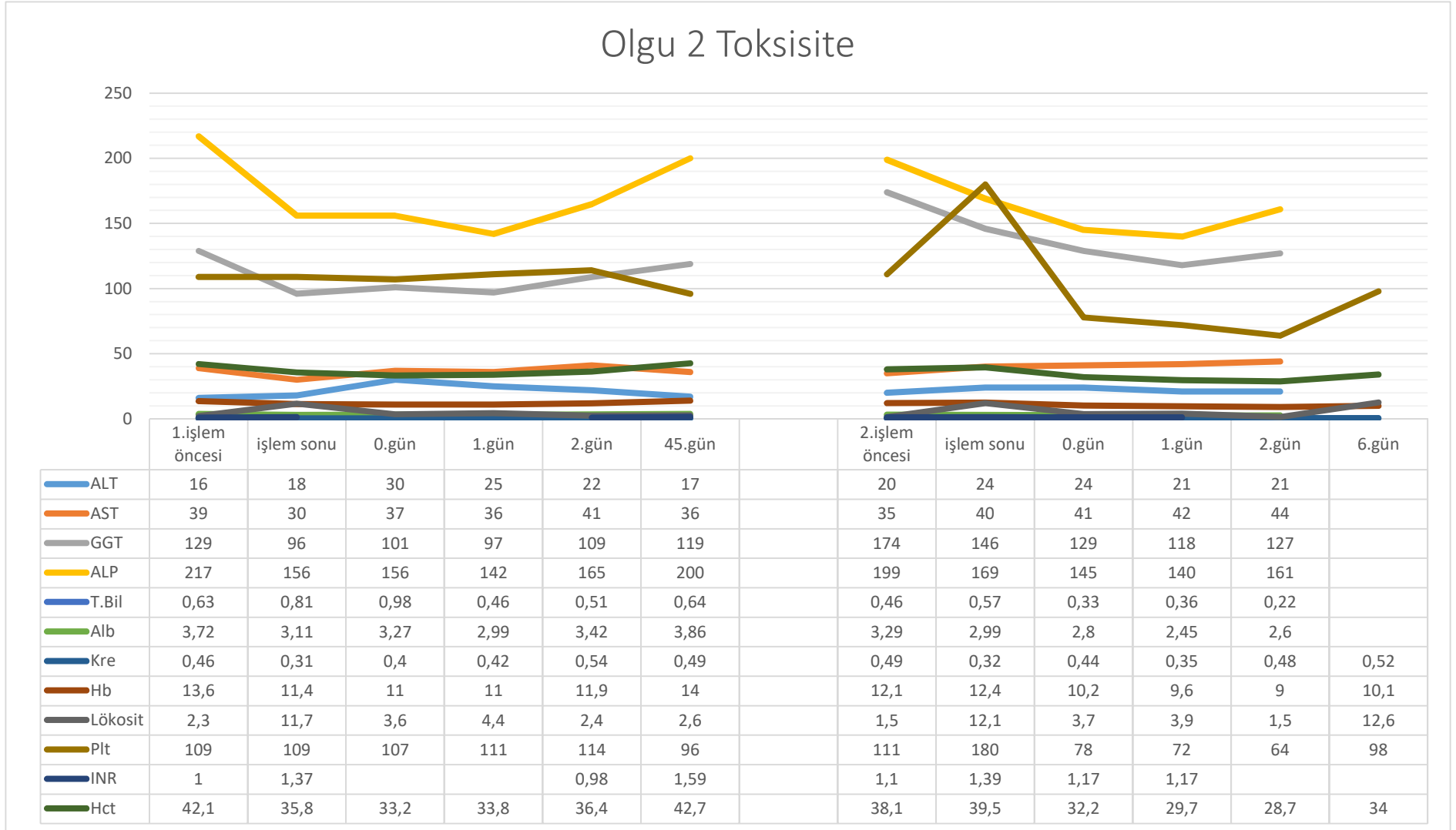
ÜM hastalarından birinde taburculuk sonrası herhangi evre 3 komplikasyon izlenmedi. Diğer ÜM hastası 2. seanstan 14 gün sonra gelişen evre 3 anemi ve evre 4 trombositopeni nedeniyle hastaneye yatırılarak 4 ünite aferez trombosit ve 1 ünite eritrosit süspansiyonu ile tedavi edildi. KKK olgusunda ilk işlemde sonra evre 3 anemi ve trombositopeni izlendi. İkinci işlem sonrası evre 3 hiperbilirubinemi izlenmiş olup tedavi gerektirmeden düzelmiştir. İşlemden 6 gün sonra evre 4 trombositopeni ve buna bağlı nazal kanama izlenen hasta nazal tampon ile tedavi edildi. Beş gün sonra oral herpetik lezyonlarla başvuran hastada evre 3 anemi ve evre 4 nötropeni izlendi ve 9 gün boyunca hastaneye yatırılmış olup toplamda 9 ünite aferez ve 6 ünite trombosit ile 1 ünite eritrosit süspansiyonu verildi ve semptomatik tedavi uygulandı.



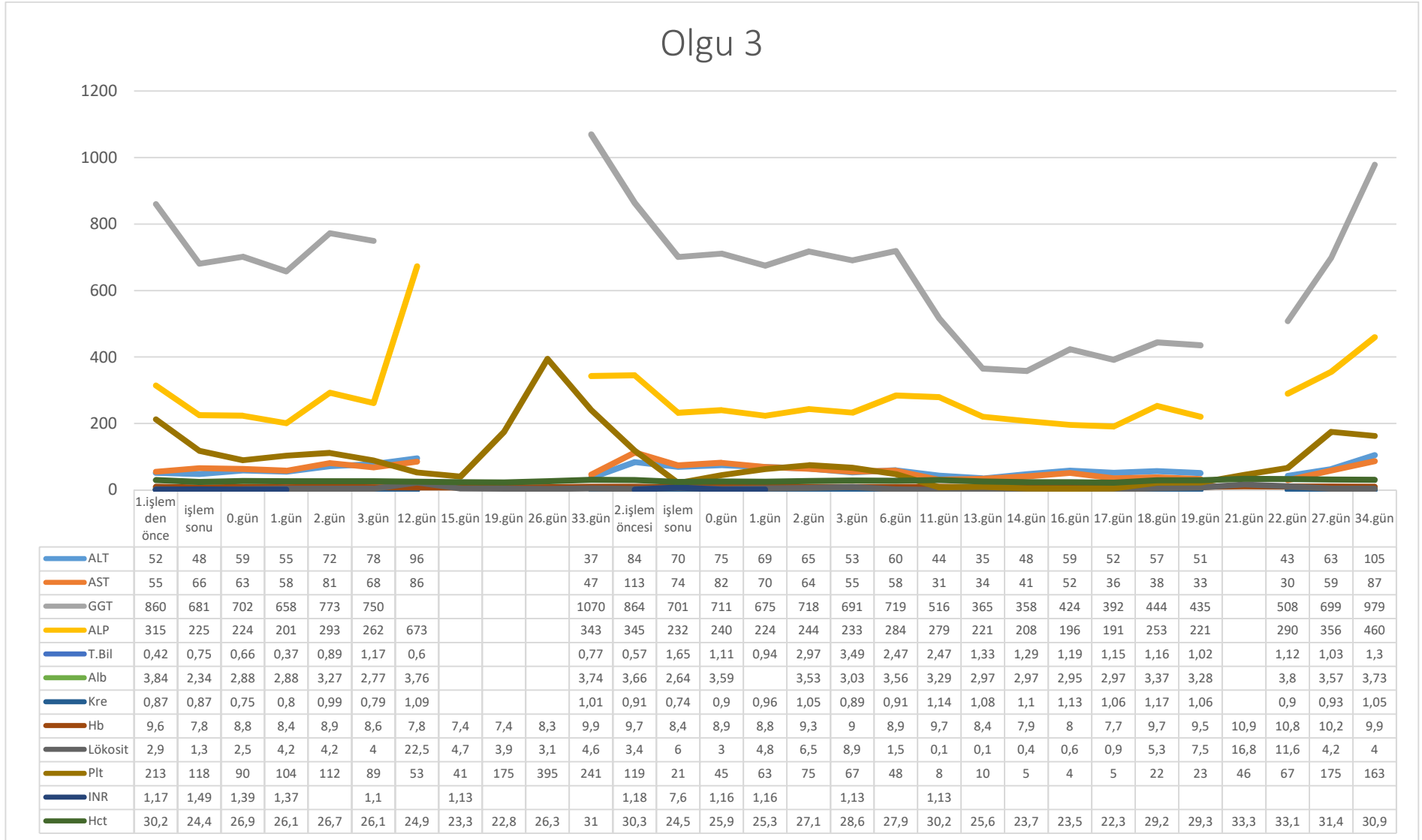
Tablo 4.1. Olgu 1 toksisite



Tablo 4.2. Olgu 2 toksisite



Tablo 4.3. Olgu 3 toksisite



#### **4.4.Tedavi Yanıtı**

Tedavi sonrası takip görüntülemelerde 2 hastada kısmi yanıt ve 1 hastada stabil hastalık olduğu görüldü. Kolorektal kanserli olguda ilk seans sonrası kontrolünde akciğer metastazı gelişmesi üzerine 2. seans öncesi buna yönelik kemoterapi başlandı. Hastada ilk PHP seansı sonrası 75 hafta boyunca karaciğer metastazlarında stabil hastalık izlendi.

ÜM olgularında tedavi sonrası kısmi yanıt elde edildi. Hastalardan birinde ilk seans sonrası izlenen beyin metastazına yönelik cyberknife tedavisi uygulanmış olup kontrol MRG'de metastaz izlenmemesi üzerine 2. Seans PHP yapıldı. İkinci seanstan 17 hafta sonra farklı bir lokalizasyonda beyin metastazı gelişen hastada ilk PHP seansından 34 hafta sonra karaciğerde progresyon izlendi.

Diğer ÜM olgusu ilk seans PHP tedavisini yurt dışındaki bir merkezde almış olup 9 hafta sonra merkezimizde PHP yapılmış olup ilk seanstan 31 hafta sonra karaciğer metastazlarında progresyon izlenmiştir. PHP seansından 16 hafta sonra bir seans daha PHP tedavisi uygulandı. Son PHP tedavisi sonrası stabil hastalık izlenmiş olup 16 hafta sonraki kontrolünde karaciğer metastazlarında progresyon izlendi. Hastanın stabil kemik metastazlarına bağlı semptomlarına yönelik PHP tedavileri arasında ve sonrasında radyoterapi uygulanmıştı.

Ortalama karaciğer progresyonsuz sağ kalım 46.6 hafta olarak hesaplandı.

#### **4.5. Sağ kalım**

ÜM olguları tümör progresyonu nedeniyle ilk PHP tedavisinden 42 ve 45 hafta sonra ve KRK tanılı olgu ilk PHP seansından 104 hafta sonra exitus olmuştur. Ortalama sağ kalım

PHP işlemleri sonrası 63.6 hafta olup ilk tanı anından ve karaciğer metastazlarının tanısından itibaren sırasıyla 61.3 ve 38.6 aydır.

## 5. TARTIŞMA

Perkütan hepatik perfüzyon yeni tanımlanmış minimal invaziv bir yöntem olup diğer tedaviler ile kontrol altına alınamayan karaciğer metastazlarının tedavisinde kullanılmaktadır. Çeşitli tümörlerde PHP tedavisinin etkinliği ve güvenilirliğine yönelik çalışmalar devam etmekte olup literatürde en sık olarak üveal melanom hastalarında PHP kullanımı ile yayınlar bulunmaktadır. Çalışmamızda cerrahiye uygun olmayan ve diğer tedaviler sonrası progresyon izlenen karaciğer metastatik hastalarda ülkemizde ilk kez merkezimizde yapılan PHP işlemlerinin etkinliği ve güvenilirliği değerlendirilmiştir.

Karaciğer metastazları birçok kanser türünde görülmekte olup karaciğer genellikle metastatik hastalığın tek ya da en belirgin tutulum yeri olmaktadır. Cerrahi rezeksiyon nadiren küratif olabilmekle birlikte hastaların sadece küçük bir kısmı cerrahiye uygun olmaktadır. Yeni tanı almış KRK olgularının %25'inde tanı anında karaciğer metastazı izlenmekte olup bu metastazlar hastaların büyük kısmında cerrahi rezeksiyona uygun değildir (78). Agresif lokal ve sistemik tedavilere rağmen metastatik KRK olgularında 5 yıllık sağ kalım oranı yaklaşık %13-20 olarak bildirilmiştir (21, 48). Metastatik üveal melanom olgularının %50-80'inde karaciğer tutulumu görülmekte olup, ortalama sağ kalım 4-5 ay ve 1 yıllık sağ kalım oranları yaklaşık %10-15 aralığında bildirilmiştir (54, 55).

Karaciğer hepatik arter ve portal ven yoluyla dual beslenmekte olup bu durum bölgesel tedavilerin dayanağını oluşturmaktadır. Normal hepatositlerin beslenmesi temel olarak portal ven yoluyla olurken, tümör hücrelerinin beslenmesi büyük oranda hepatik arter yoluyla olmaktadır (96). Bu durum hepatik arter yoluyla verilen embolik ya da kemoterapötik materyallerin tümör içerisinde yüksek konsantrasyona ulaşırken sağlıklı hepatositlerin korunmasını sağlamaktadır. Bölgesel tedaviler cerrahiye uygun olmayan

karaciğer metastazlarında yüksek lokal kontrol sağlarken aynı zamanda düşük sistemik yan etkiye neden olmaktadır.

“İzole hepatic perfüzyon” tedavisi primer ve metastatik karaciğer tümörlerinin tedavisinde kullanılan cerrahi bir yöntemdir. İHP birçok tümör alt tipinde etkin olarak kullanılmakla birlikte cerrahi işleme bağlı yüksek morbidite görülmektedir (97-99). Retrohepatik VKİ’un tamamen serbestlenmesi ve ana hepatic arterin tüm dallarının cerrahi olarak kontrol edilmesi gerekmekte olup ameliyat süresi 9 saati bulabilmekte olup cerrahi sonrası ortalama hastanede kalış süresi 10 gündür (100). Tüm bunların yanında İHP cerrahi sonrası adezyonlar nedeniyle sadece bir kez uygulanabilmektedir. PHP ile kemosaturasyon hepatic vasküleriteyi perkütan yolla yerleştirilmiş balon ve kateterlerle sistemik dolaşımdan izole ederek cerrahiye bağlı riskleri ortadan kaldıran minimal invaziv tedavi yöntemidir. Yüksek doz melfalan hepatic arter yoluyla verilirken hepatic venöz dönüş ekstrakorporeal filtrelere yönlendirilerek melfalanın sistemik dolaşıma geçişi en aza indirgenmektedir. Birçok çalışma PHP’nin çeşitli karaciğer malignitelerinde etkin olduğunu ve uzamış karaciğer progresyonsuz sağ kalım sağladığını göstermiştir (6, 101-107). Metastatik ÜM olgularında yapılan randomize kontrollü prospektif bir çalışma PHP’nin en iyi alternatif tedavi ile karşılaştırıldığında karaciğer tümör yükünü daha uzun süre kontrol altında tuttuğunu göstermiştir (108). Aynı çalışma diğer alternatif tedavilerden sonra PHP’nin kurtarma (salvage) tedavi olarak kullanıldığı olgularda sağ kalımının temel tedavi yöntemi olarak kullanıldığı olgulara göre daha yüksek sağ kalım eğilimine sahip olduğunu göstermiştir. PHP bizim merkezimizde de benzer şekilde diğer tedavilere rağmen progresyon izlenmesi durumunda kullanılmaktadır.

PHP’nin diğer bölgesel tedavilere bazı üstünlükleri bulunmaktadır. TAKE’de sadece anjiyografik olarak izlenebilen lezyonlar tedavi edilebilirken, PHP’de karaciğerdeki tüm

lezyonlara kemoterapötik infüzyonu yapılabilir. PHP ile melfalan infüzyonu sonrası HAI'ye göre tümör hücrelerinde melfalan konsantrasyonunun 3.8 kat daha fazla olduğu gösterilmiştir (109). Ayrıca özellikle RE tedavisine engel olan lezyon içi şantlara bağlı akciğer toksisitesi, PHP'de hepatik venöz dönüş sistemik dolaşımdan tamamen izole edildiği için görülmemektedir. Metastatik melanomda PHP, TAKE ve Y90 tedavilerini karşılaştıran 2018 yılında yayınlanmış bir çalışmada PHP'nin hem Y90 hem de TAKE'den daha uzun progresyonsuz sağ kalıma sahip olduğu ve daha uzun sağ kalım eğilimine sahip olduğunu göstermiştir (110). Karaciğer tümör yükü daha düşük olan hastaların PHP tedavisinden daha fazla fayda gördüğü düşünülmeyle birlikte bu durumu netleştirmek için daha fazla çalışma gerekmektedir (108).

Çalışmamızda karaciğer metastazlarından sonra ortalama 38.6 ay sağ kalım ve diğer tedavi seçenekleri tüketilip PHP uygulanmasından itibaren 63.6 hafta sağ kalım izlenmiştir. Literatürde ÜM olgularında metastaz tanısından itibaren sağ kalım ortalama 8 ay olarak bildirilmiştir (111). Kolorektal kanserli olgularda immünoterapi sonrası progresyon izlenen metastazlarda beklenen sağ kalım 2.1 ay olarak bildirilmiştir (112).

Karaciğer tümör yükü %50'nin üzerinde olan hastalarda artmış karaciğer yetmezliği riski ve literatürde bildirilmiş karaciğer yetmezliğine bağlı mortalite vakaları nedeniyle bazı merkezlerde bu grup hastalar tedavi edilmemekle birlikte bizim merkezimizde karaciğer tümör yükü yaklaşık %70 olan bir hasta önemli bir karaciğer toksisitesi olmadan 2 seans PHP tedavisini almıştır.

PHP ve İHP tedavisinde oksaliplatin, sisplatin ve mitomisin C gibi farklı kemoterapötik ajanlar denenmiş olmakla birlikte en sık melfalan kullanılmaktadır. Melfalan klorid, nitrojen mustard grubu alkilleyici ajan olup DNA'ya bağlanarak bazlar arasında çapraz bağlantılar oluşturarak DNA kırıkları ve sonuç olarak hücre ölümüne neden olmaktadır.



Melfalan kolaylıkla intraarteriyel kullanılabilmesi, düşük hepatotoksitesitesi, yüksek hepatik yıkımı ve yüksek karaciğer ilk geçiş etkisi nedeniyle tercih edilmektedir. PHP ile kemotoksikasyon sırasında ulaşılan melfalan konsantrasyonunun tümör hücrelerinde apoptoz indüklenmesi için gereken dozdan yüksek olduğu gösterilmiştir (113). Ayrıca melfalan bu dozlarda sağlıklı hepatositler için toksik değildir (113). Yapılan faz 1 çalışmada daha yüksek dozların uzamış kemik iliği supresyonu ile ilişkili olması nedeniyle maksimum doz 3 mg/kg olarak belirlenmiştir (114).

2012 yılında ikinci nesil melfalan filtresi piyasaya girmiş olup, hayvan çalışmalarında verilen melfalan dozunun %99'unu süzdüğü gösterilmekle birlikte bu oran klinik çalışmalarda %86 olarak bulunmuştur (115, 116). Ayrıca ikinci nesil filtreler daha düşük toksisiteye sahip olduğu ve kan ürün replasmanı gereksinimini azalttığı gösterilmiştir (117). Bir çalışmada birinci nesil filtre ile PHP sonrası transfüzyon ve koloni stimüle edici faktör tedavisi alan bir hastanın, ikinci filtre ile yapılan 2 seans PHP sonrası transfüzyon ve koloni stimüle edici faktör ihtiyacı olmamıştır (104). Gelişmelere rağmen halen hemofiltrasyon süresince tutulan kan elemanları ve kanama riskini azaltmak için kateterlerin çıkarılması öncesi kan ürünleri genellikle kullanılmaktadır. Kan ürünlerinin işlem öncesi kan bankasında hazırlanması ve işleme başlamadan önce anjiyografi odasında hazır bulundurulması komplikasyonların önlenmesini sağlamaktadır. Bizim çalışmamızdaki hastaların hiç birinde işlem ilişkili kanama görülmemiştir. PHP ilişkili en sık komplikasyon geç kemik iliği baskılanması olup en düşük düzeyler işlemden 2 hafta sonra görülmektedir. Erken dönem sitopeni ilişkili komplikasyonlar kan elemanlarının filtre tarafından tutulmasına bağlı görülürken geç dönemde görülen komplikasyonlar melfalanın filtreler tarafından yetersiz süzülmesine bağlı olarak görülmektedir. Yapılan çalışmalar işlem süresince filtrede süzülen melfalan miktarı arttıkça filtrenin etkinliğinin azaldığını

göstermektedir (115). Ayrıca çift balonlu kateter çevresinden ve ana safra kanalı çevresindeki venler yoluyla bir miktar melfalan kaçağı olabilmektedir (114). Koloni stimüle edici faktör tedavisi filtreyi üreten firma tarafından rutin olarak önerilmemekle birlikte bizim çalışmamıza dahil olan tüm hastalarda işlemden sonraki 24 saat içinde tedavi başlanmış ve buna rağmen geç dönemde nötropeni ilişkili enfeksiyon görülmüştür. Biz de literatürdeki diğer çalışmalar gibi koloni stimüle edici faktör tedavisini rutin olarak önermekteyiz (104, 115, 117). PHP sonrası ilk 2 haftada rutin kan sayımları yapılmalıdır. Ayrıca kemik iliği baskılanmasına bağlı ciddi komplikasyon görülen olgularda tekrarlayan seanslarda melfalan dozu düşürülmelidir (108).

Diğer kemoterapötik ilaçlarda da etkin filtrasyon sağlayan filtrelerin üretilmesiyle PHP ile kemoterasyon daha farklı tümör alt tiplerinde de başarılı bir şekilde kullanıma girebilecektir. Ayrıca filtre teknolojisindeki gelişmelerle birlikte geç dönem komplikasyonlarda azalma olacaktır.

Çalışmamızın retrospektif özellikte olması başta olmak üzere bazı kısıtlılıkları bulunmaktadır. Hasta sayısının az olması ve farklı tümör alt tiplerinin varlığı sonuçların genellenebilmesini önlemektedir. Hastaların PHP öncesi karaciğere yönelik farklı tedaviler almış olması karaciğer yan etkilerinin değerlendirilmesini zorlaştırmaktadır. Ancak çalışmamız hastalarda işlemin komplikasyonsuz olarak %100 teknik başarı ile tekrarlanabilir olduğunun gösterilmesi, işlem sonrası yan etkilerin sınırlı ve iyi medikal takip ile kontrol edilebildiğini, PHP işleminin etkinliğini ve güvenliğinin tanımlanabilmesini sağlamaktadır.

## 6. SONUÇLAR

Kolorektal kanser ve üveal melanom hastalarında karaciğer metastazı sık olup mortalitenin temel nedenidir. Karaciğer metastazlarında cerrahi rezeksiyon ilk seçenek olmakla birlikte hastaların büyük çoğunluğu cerrahiye uygun olmamaktadır. PHP ile kemoterapi cerrahiye uygun olmayan primer ya da metastatik karaciğer tümörlerinin tedavisinde kullanılan minimal invaziv bir yöntemdir. Bu yöntemde hepatik arterden verilen melfalan, hepatik venöz dönüş sistemik dolaşımdan izole edilerek ekstrakorporeal filtreler ile süzülür ve tümör hücrelerinde yüksek doz ilaç konsantrasyonu elde edilirken sistemik doz minimuma indirilmektedir.

Çalışmamız PHP tedavisinin cerrahi rezeksiyon, kemoterapi, termal ablasyon ve TARE gibi tedavi hikayesi bulunan cerrahiye uygun olmayan karaciğer metastazlarının tedavisinde güvenle ve yüksek teknik başarı ile uygulanabileceğini göstermektedir. Ayrıca PHP tedavisi diğer tedavi seçenekleri tüketildikten sonra kurtarma tedavisi olarak uygulandığında sağ kalımda uzama sağlamaktadır.

## 7. KAYNAKLAR

1. Rothbarth J, Pijl ME, Vahrmeijer AL, Hartgrink HH, Tijl FG, Kuppen PJ, et al. Isolated hepatic perfusion with high-dose melphalan for the treatment of colorectal metastasis confined to the liver. *British journal of surgery*. 2003;90(11):1391-7.
2. van Iersel LB, Gelderblom H, Vahrmeijer AL, Van Persijn van Meerten E, Tijl FG, Putter H, et al. Isolated hepatic melphalan perfusion of colorectal liver metastases: outcome and prognostic factors in 154 patients. *Annals of oncology*. 2008;19(6):1127-34.
3. Alexander HR, Libutti SK, Pingpank JF, Steinberg SM, Bartlett DL, Helsabeck C, et al. Hyperthermic isolated hepatic perfusion using melphalan for patients with ocular melanoma metastatic to liver. *Clinical cancer research*. 2003;9(17):6343-9.
4. Noter SL, Rothbarth J, Pijl ME, Keunen JE, Hartgrink HH, Tijl FG, et al. Isolated hepatic perfusion with high-dose melphalan for the treatment of uveal melanoma metastases confined to the liver. *Melanoma research*. 2004;14(1):67-72.
5. de Leede EM, Burgmans MC, Kapiteijn E, Luyten GP, Jager MJ, Tijl FG, et al. Isolated (hypoxic) hepatic perfusion with high-dose chemotherapy in patients with unresectable liver metastases of uveal melanoma: results from two experienced centres. *Melanoma research*. 2016;26(6):588-94.
6. Burgmans MC, de Leede EM, Martini CH, Kapiteijn E, Vahrmeijer AL, van Erkel AR. Percutaneous isolated hepatic perfusion for the treatment of unresectable liver malignancies. *Cardiovascular and interventional radiology*. 2016;39(6):801-14.
7. Meijer TS, Burgmans MC, Fiocco M, de Geus-Oei LF, Kapiteijn E, de Leede EM, et al. Safety of Percutaneous Hepatic Perfusion with Melphalan in Patients with Unresectable Liver Metastases from Ocular Melanoma Using the Delcath Systems' Second-Generation Hemofiltration System: A Prospective Non-randomized Phase II Trial. *Cardiovasc Intervent Radiol*. 2019.
8. Covey AM, Brody LA, Maluccio MA, Getrajdman GI, Brown KT. Variant hepatic arterial anatomy revisited: digital subtraction angiography performed in 600 patients. *Radiology*. 2002;224(2):542-7.
9. Rayner AA, Kerlan RK, Stagg RJ, Price DC, Hohn DC. Total hepatic arterial perfusion after occlusion of variant lobar vessels: implications for hepatic arterial chemotherapy. *Surgery*. 1986;99(6):708-15.
10. De Cecchis L, Hribernik M, Ravnik D, GADŽIJEV EM. Anatomical variations in the pattern of the right hepatic veins: possibilities for type classification. *The Journal of Anatomy*. 2000;197(3):487-93.
11. Cheng Yf, Huang TI, Chen CI, Chen Ty, Huang Cc, Ko Sf, et al. Variations of the middle and inferior right hepatic vein: application in hepatectomy. *Journal of clinical ultrasound*. 1997;25(4):175-82.
12. Scatton O, Plasse M, Dondero F, Vilgrain V, Sauvanet A, Belghiti J. Impact of localized congestion related to venous deprivation after hepatectomy. *Surgery*. 2008;143(4):483-9.
13. Common Terminology Criteria for Adverse Events (CTCAE) v5.0 2017 [Available from: [https://ctep.cancer.gov/protocoldevelopment/electronic\\_applications/docs/ctcae\\_v5\\_quick\\_reference\\_5x7.pdf](https://ctep.cancer.gov/protocoldevelopment/electronic_applications/docs/ctcae_v5_quick_reference_5x7.pdf)].
14. Manfredi S, Lepage C, Hatem C, Coatmeur O, Faivre J, Bouvier A-M. Epidemiology and management of liver metastases from colorectal cancer. *Annals of surgery*. 2006;244(2):254.
15. Weber J, Bachellier P, Oussoultzoglou E, Jaeck D. Simultaneous resection of colorectal primary tumour and synchronous liver metastases. *British journal of surgery*. 2003;90(8):956-62.
16. Patrlj L, Kopljar M, Kliček R, Patrlj MH, Kolovrat M, Rakić M, et al. The surgical treatment of patients with colorectal cancer and liver metastases in the setting of the "liver first" approach. *Hepatobiliary surgery and nutrition*. 2014;3(5):324.
17. Nordlinger B, Guiguet M, Vaillant JC, Balladur P, Boudjema K, Bachellier P, et al. Surgical resection of colorectal carcinoma metastases to the liver: a prognostic scoring system to improve case

selection, based on 1568 patients. *Cancer: Interdisciplinary International Journal of the American Cancer Society*. 1996;77(7):1254-62.

18. Bolton JS, Fuhrman GM. Survival after resection of multiple bilobar hepatic metastases from colorectal carcinoma. *Annals of surgery*. 2000;231(5):743.
19. Andres A, Toso C, Adam R, Barroso E, Hubert C, Capussotti L, et al. A survival analysis of the liver-first reversed management of advanced simultaneous colorectal liver metastases: a LiverMetSurvey-based study. *Annals of surgery*. 2012;256(5):772-9.
20. Rivoire M, Kodjikian L, Baldo S, Kaemmerlen P, Négrier S, Grange J-D. Treatment of liver metastases from uveal melanoma. *Annals of surgical oncology*. 2005;12(6):422-8.
21. Recio-Boiles A, Cagir B. *Cancer, Colon*. StatPearls [Internet]: StatPearls Publishing; 2019.
22. Simmonds P. Palliative chemotherapy for advanced colorectal cancer: systematic review and meta-analysis. *Colorectal Cancer Collaborative Group*. BMJ Publishing Group; 2000.
23. Saltz LB, Cox JV, Blanke C, Rosen LS, Fehrenbacher L, Moore MJ, et al. Irinotecan plus fluorouracil and leucovorin for metastatic colorectal cancer. *New England Journal of Medicine*. 2000;343(13):905-14.
24. Kim D, Kim SY, Lee JS, Hong YS, Kim JE, Kim KP, et al. Primary tumor location predicts poor clinical outcome with cetuximab in RAS wild-type metastatic colorectal cancer. *BMC gastroenterology*. 2017;17(1):121.
25. Froelich MF, Heinemann V, Sommer WH, Holch JW, Schoeppe F, Hesse N, et al. CT attenuation of liver metastases before targeted therapy is a prognostic factor of overall survival in colorectal cancer patients. Results from the randomised, open-label FIRE-3/AIO KRK0306 trial. *European radiology*. 2018;28(12):5284-92.
26. Pons F, Plana M, Caminal JM, Pera J, Fernandes I, Perez J, et al. Metastatic uveal melanoma: is there a role for conventional chemotherapy?—A single center study based on 58 patients. *Melanoma research*. 2011;21(3):217-22.
27. Singh AD, Turell ME, Topham AK. Uveal melanoma: trends in incidence, treatment, and survival. *Ophthalmology*. 2011;118(9):1881-5.
28. Lane AM, Egan KM, Harmon D, Holbrook A, Munzenrider JE, Gragoudas ES. Adjuvant interferon therapy for patients with uveal melanoma at high risk of metastasis. *Ophthalmology*. 2009;116(11):2206-12.
29. Kelderman S, van der Kooij MK, van den Eertwegh AJ, Soetekouw PM, Jansen RL, van den Brom RR, et al. Ipilimumab in pretreated metastatic uveal melanoma patients. Results of the Dutch Working group on Immunotherapy of Oncology (WIN-O). *Acta oncologica (Stockholm, Sweden)*. 2013;52(8):1786-8.
30. Khattak MA, Fisher R, Hughes P, Gore M, Larkin J. Ipilimumab activity in advanced uveal melanoma. *Melanoma Res*. 2013;23(1):79-81.
31. Shady W, Petre EN, Gonen M, Erinjeri JP, Brown KT, Covey AM, et al. Percutaneous radiofrequency ablation of colorectal cancer liver metastases: factors affecting outcomes—a 10-year experience at a single center. *Radiology*. 2015;278(2):601-11.
32. Shibata T, Niinobu T, Ogata N, Takami M. Microwave coagulation therapy for multiple hepatic metastases from colorectal carcinoma. *Cancer: Interdisciplinary International Journal of the American Cancer Society*. 2000;89(2):276-84.
33. Solbiati L, Livraghi T, Goldberg SN, Ierace T, Meloni F, Dellanoce M, et al. Percutaneous radiofrequency ablation of hepatic metastases from colorectal cancer: long-term results in 117 patients. *Radiology*. 2001;221(1):159-66.
34. Machi J, Oishi AJ, Sumida K, Sakamoto K, Furumoto NL, Oishi RH, et al. Long-term outcome of radiofrequency ablation for unresectable liver metastases from colorectal cancer: evaluation of prognostic factors and effectiveness in first-and second-line management. *The Cancer Journal*. 2006;12(4):318-26.

35. Pathak S, Jones R, Tang JM, Parmar C, Fenwick S, Malik H, et al. Ablative therapies for colorectal liver metastases: a systematic review. *Colorectal disease : the official journal of the Association of Coloproctology of Great Britain and Ireland*. 2011;13(9):e252-65.
36. Mariani P, Almubarak M, Kollen M, Wagner M, Plancher C, Audollent R, et al. Radiofrequency ablation and surgical resection of liver metastases from uveal melanoma. *European Journal of Surgical Oncology (EJSO)*. 2016;42(5):706-12.
37. Doussot A, Nardin C, Takaki H, Litchman TD, D'angelica MI, Jarnagin WR, et al. Liver resection and ablation for metastatic melanoma: a single center experience. *Journal of surgical oncology*. 2015;111(8):962-8.
38. Tanaka T, Arai Y, Inaba Y, Matsueda K, Aramaki T, Takeuchi Y, et al. Radiologic placement of side-hole catheter with tip fixation for hepatic arterial infusion chemotherapy. *Journal of vascular and interventional radiology*. 2003;14(1):63-8.
39. Kemeny NE, Melendez FDH, Capanu M, Paty PB, Fong Y, Schwartz LH, et al. Conversion to resectability using hepatic artery infusion plus systemic chemotherapy for the treatment of unresectable liver metastases from colorectal carcinoma. *Journal of Clinical Oncology*. 2009;27(21):3465.
40. Arai Y, Inaba Y, Takeuchi Y, Ariyoshi Y. Intermittent hepatic arterial infusion of high-dose 5FU on a weekly schedule for liver metastases from colorectal cancer. *Cancer chemotherapy and pharmacology*. 1997;40(6):526-30.
41. Leyvraz S, Piperno-Neumann S, Suciu S, Baurain J-F, Zdzienicki M, Testori A, et al. Hepatic intra-arterial versus intravenous fotemustine in patients with liver metastases from uveal melanoma (EORTC 18021): a multicentric randomized trial. *Annals of oncology*. 2014;25(3):742-6.
42. Fiorentini G, Aliberti C, Tilli M, Mulazzani L, Graziano F, Giordani P, et al. Intra-arterial infusion of irinotecan-loaded drug-eluting beads (DEBIRI) versus intravenous therapy (FOLFIRI) for hepatic metastases from colorectal cancer: final results of a phase III study. *Anticancer Res*. 2012;32(4):1387-95.
43. Bedikian AY, Legha SS, Mavligit G, Carrasco CH, Khorana S, Plager C, et al. Treatment of uveal melanoma metastatic to the liver. A review of the MD Anderson Cancer Center experience and prognostic factors. *Cancer*. 1995;76(9):1665-70.
44. Patel K, Sullivan K, Berd D, Mastrangelo MJ, Shields CL, Shields JA, et al. Chemoembolization of the hepatic artery with BCNU for metastatic uveal melanoma: results of a phase II study. *Melanoma research*. 2005;15(4):297-304.
45. Gupta S, Bedikian AY, Ahrar J, Ensor J, Ahrar K, Madoff DC, et al. Hepatic artery chemoembolization in patients with ocular melanoma metastatic to the liver: response, survival, and prognostic factors. *American journal of clinical oncology*. 2010;33(5):474-80.
46. Seidensticker R, Denecke T, Kraus P, Seidensticker M, Mohnike K, Fahlke J, et al. Matched-pair comparison of radioembolization plus best supportive care versus best supportive care alone for chemotherapy refractory liver-dominant colorectal metastases. *Cardiovascular and interventional radiology*. 2012;35(5):1066-73.
47. Türk G, Eldem G, Kılıçkap S, Bozkurt FM, Salancı BV, Çil BE, et al. Outcomes of Radioembolization in Patients with Chemorefractory Colorectal Cancer Liver Metastasis: a Single-Center Experience. *Journal of gastrointestinal cancer*. 2018:1-8.
48. Wasan HS, Gibbs P, Sharma NK, Taieb J, Heinemann V, Ricke J, et al. First-line selective internal radiotherapy plus chemotherapy versus chemotherapy alone in patients with liver metastases from colorectal cancer (FOXFIRE, SIRFLOX, and FOXFIRE-Global): a combined analysis of three multicentre, randomised, phase 3 trials. *The Lancet Oncology*. 2017;18(9):1159-71.
49. Gibbs P, Heinemann V, Sharma NK, Taieb J, Ricke J, Peeters M, et al. Effect of Primary Tumor Side on Survival Outcomes in Untreated Patients With Metastatic Colorectal Cancer When Selective Internal Radiation Therapy Is Added to Chemotherapy: Combined Analysis of Two Randomized Controlled Studies. *Clin Colorectal Cancer*. 2018;17(4):e617-e29.

50. Gonsalves CF, Eschelmann DJ, Sullivan KL, Anne PR, Doyle L, Sato T. Radioembolization as salvage therapy for hepatic metastasis of uveal melanoma: a single-institution experience. *American Journal of Roentgenology*. 2011;196(2):468-73.
51. Zheng J, Irani Z, Lawrence D, Flaherty K, Arellano RS. Combined Effects of Yttrium-90 Transarterial Radioembolization around Immunotherapy for Hepatic Metastases from Uveal Melanoma: A Preliminary Retrospective Case Series. *Journal of Vascular and Interventional Radiology*. 2018;29(10):1369-75.
52. Klingenstein A, Haug A, Zech C, Schaller U. Radioembolization as locoregional therapy of hepatic metastases in uveal melanoma patients. *Cardiovascular and interventional radiology*. 2013;36(1):158-65.
53. Bray F, Ferlay J, Soerjomataram I, Siegel RL, Torre LA, Jemal A. Global cancer statistics 2018: GLOBOCAN estimates of incidence and mortality worldwide for 36 cancers in 185 countries. *CA: a cancer journal for clinicians*. 2018;68(6):394-424.
54. Diener-West M, Reynolds SM, Agugliaro DJ, Caldwell R, Cumming K, Earle JD, et al. Development of metastatic disease after enrollment in the COMS trials for treatment of choroidal melanoma: Collaborative Ocular Melanoma Study Group Report No. 26. *Archives of ophthalmology (Chicago, Ill: 1960)*. 2005;123(12):1639-43.
55. Leiter U, Meier F, Schitteck B, Garbe C. The natural course of cutaneous melanoma. *Journal of surgical oncology*. 2004;86(4):172-8.
56. Woodman SE. Metastatic uveal melanoma: biology and emerging treatments. *Cancer journal (Sudbury, Mass)*. 2012;18(2):148.
57. Krantz BA, Dave N, Komatsubara KM, Marr BP, Carvajal RD. Uveal melanoma: epidemiology, etiology, and treatment of primary disease. *Clinical ophthalmology (Auckland, NZ)*. 2017;11:279.
58. Aronow ME, Topham AK, Singh AD. Uveal Melanoma: 5-Year Update on Incidence, Treatment, and Survival (SEER 1973-2013). *Ocular oncology and pathology*. 2018;4(3):145-51.
59. McLaughlin CC, Wu XC, Jemal A, Martin HJ, Roche LM, Chen VW. Incidence of noncutaneous melanomas in the US. *Cancer: Interdisciplinary International Journal of the American Cancer Society*. 2005;103(5):1000-7.
60. Popova T, Hebert L, Jacquemin V, Gad S, Caux-Moncoutier V, Dubois-d'Enghien C, et al. Germline BAP1 mutations predispose to renal cell carcinomas. *The American Journal of Human Genetics*. 2013;92(6):974-80.
61. Shah CP, Weis E, Lajous M, Shields JA, Shields CL. Intermittent and chronic ultraviolet light exposure and uveal melanoma: a meta-analysis. *Ophthalmology*. 2005;112(9):1599-607.
62. Tucker MA, Shields JA, Hartge P, Augsburg J, Hoover RN, Fraumeni Jr JF. Sunlight exposure as risk factor for intraocular malignant melanoma. *New England Journal of Medicine*. 1985;313(13):789-92.
63. Damato EM, Damato BE. Detection and time to treatment of uveal melanoma in the United Kingdom: an evaluation of 2384 patients. *Ophthalmology*. 2012;119(8):1582-9.
64. Shields CL, Furuta M, Berman EL, Zahler JD, Hoberman DM, Dinh DH, et al. Choroidal nevus transformation into melanoma: analysis of 2514 consecutive cases. *Archives of Ophthalmology*. 2009;127(8):981-7.
65. Akbani R, Akdemir KC, Aksoy BA, Albert M, Ally A, Amin SB, et al. Genomic classification of cutaneous melanoma. *Cell*. 2015;161(7):1681-96.
66. Shields CL, Shields JA, Materin M, Gershenbaum E, Singh AD, Smith A. Iris melanoma: risk factors for metastasis in 169 consecutive patients. *Ophthalmology*. 2001;108(1):172-8.
67. Shields JA, Shields CL, Ehya H, Eagle Jr RC, Patrick De Potter M. Fine-needle aspiration biopsy of suspected intraocular tumors: the 1992 Urwick lecture. *Ophthalmology*. 1993;100(11):1677-84.
68. McCannel TA. Fine-needle aspiration biopsy in the management of choroidal melanoma. *Current opinion in ophthalmology*. 2013;24(3):262-6.

69. Tailor TD, Gupta D, Dalley RW, Keene CD, Anzai Y. Orbital neoplasms in adults: clinical, radiologic, and pathologic review. *Radiographics*. 2013;33(6):1739-58.
70. Sofue K, Tateishi U, Tsurusaki M, Arai Y, Yamazaki N, Sugimura K. MR imaging of hepatic metastasis in patients with malignant melanoma: evaluation of suspected lesions screened at contrast-enhanced CT. *European journal of radiology*. 2012;81(4):714-8.
71. Ghanem N, Altehoefer C, Högerle S, Nitzsche E, Lohrmann C, Schäfer O, et al. Detectability of liver metastases in malignant melanoma: prospective comparison of magnetic resonance imaging and positron emission tomography. *European journal of radiology*. 2005;54(2):264-70.
72. Shields CL, Kaliki S, Furuta M, Fulco E, Alarcon C, Shields JA. American Joint Committee on Cancer classification of posterior uveal melanoma (tumor size category) predicts prognosis in 7731 patients. *Ophthalmology*. 2013;120(10):2066-71.
73. Finger P, Kurli M, Reddy S, Tena L, Pavlick A. Whole body PET/CT for initial staging of choroidal melanoma. *British journal of ophthalmology*. 2005;89(10):1270-4.
74. Marshall E, Romaniuk C, Ghaneh P, Wong H, McKay M, Chopra M, et al. MRI in the detection of hepatic metastases from high-risk uveal melanoma: a prospective study in 188 patients. *British Journal of Ophthalmology*. 2013;97(2):159-63.
75. Bechrakis NE, Bornfeld N, Zöller I, Foerster MH. Iodine 125 plaque brachytherapy versus transscleral tumor resection in the treatment of large uveal melanomas. *Ophthalmology*. 2002;109(10):1855-61.
76. Group COMS. The COMS randomized trial of iodine 125 brachytherapy for choroidal melanoma: V. Twelve-year mortality rates and prognostic factors: COMS report No. 28. *Archives of ophthalmology (Chicago, Ill: 1960)*. 2006;124(12):1684.
77. Siegel RL, Miller KD, Jemal A. Cancer statistics, 2019. *CA: a cancer journal for clinicians*. 2019.
78. Van Cutsem E, Cervantes A, Nordlinger B, Arnold D. Metastatic colorectal cancer: ESMO Clinical Practice Guidelines for diagnosis, treatment and follow-up. *Annals of oncology*. 2014;25(suppl\_3):iii1-iii9.
79. Helling TS, Martin M. Cause of death from liver metastases in colorectal cancer. *Annals of surgical oncology*. 2014;21(2):501-6.
80. Jönsson K, Gröndahl G, Salö M, Tingstedt B, Andersson R. Repeated liver resection for colorectal liver metastases: a comparison with primary liver resections concerning perioperative and long-term outcome. *Gastroenterology research and practice*. 2012;2012.
81. Triantafyllidis JK, Nasioulas G, Kosmidis PA. Colorectal cancer and inflammatory bowel disease: epidemiology, risk factors, mechanisms of carcinogenesis and prevention strategies. *Anticancer research*. 2009;29(7):2727-37.
82. Wu A, Paganini-Hill A, Ross R, Henderson B. Alcohol, physical activity and other risk factors for colorectal cancer: a prospective study. *British journal of cancer*. 1987;55(6):687.
83. Moreno CC, Mittal PK, Sullivan PS, Rutherford R, Staley CA, Cardona K, et al. Colorectal cancer initial diagnosis: screening colonoscopy, diagnostic colonoscopy, or emergent surgery, and tumor stage and size at initial presentation. *Clinical colorectal cancer*. 2016;15(1):67-73.
84. Simon K. Colorectal cancer development and advances in screening. *Clinical interventions in aging*. 2016;11:967.
85. Chen T-M, Huang Y-T, Wang G-C. Outcome of colon cancer initially presenting as colon perforation and obstruction. *World journal of surgical oncology*. 2017;15(1):164.
86. Sloothaak D, Sahami S, van der Zaag-Loonen Hv, Van der Zaag E, Tanis P, Bemelman W, et al. The prognostic value of micrometastases and isolated tumour cells in histologically negative lymph nodes of patients with colorectal cancer: a systematic review and meta-analysis. *European Journal of Surgical Oncology (EJSO)*. 2014;40(3):263-9.



87. Chang GJ, Rodriguez-Bigas MA, Skibber JM, Moyer VA. Lymph node evaluation and survival after curative resection of colon cancer: systematic review. *Journal of the National Cancer Institute*. 2007;99(6):433-41.
88. Lee LH, Cavalcanti MS, Segal NH, Hechtman JF, Weiser MR, Smith JJ, et al. Patterns and prognostic relevance of PD-1 and PD-L1 expression in colorectal carcinoma. *Modern Pathology*. 2016;29(11):1433.
89. Yee J, Akerkar GA, Hung RK, Steinauer-Gebauer AM, Wall SD, McQuaid KR. Colorectal neoplasia: performance characteristics of CT colonography for detection in 300 patients. *Radiology*. 2001;219(3):685-92.
90. Fenlon HM, Nunes DP, Schroy PC, Barish MA, Clarke PD, Ferrucci JT. A comparison of virtual and conventional colonoscopy for the detection of colorectal polyps. *New England Journal of Medicine*. 1999;341(20):1496-503.
91. Niekel MC, Bipat S, Stoker J. Diagnostic imaging of colorectal liver metastases with CT, MR imaging, FDG PET, and/or FDG PET/CT: a meta-analysis of prospective studies including patients who have not previously undergone treatment. *Radiology*. 2010;257(3):674-84.
92. Berger-Kulemann V, Schima W, Baroud S, Koelblinger C, Kaczirek K, Gruenberger T, et al. Gadoteric acid-enhanced 3.0 T MR imaging versus multidetector-row CT in the detection of colorectal metastases in fatty liver using intraoperative ultrasound and histopathology as a standard of reference. *European Journal of Surgical Oncology (EJSO)*. 2012;38(8):670-6.
93. Nerad E, Lahaye MJ, Maas M, Nelemans P, Bakers FC, Beets GL, et al. Diagnostic accuracy of CT for local staging of colon cancer: a systematic review and meta-analysis. *American Journal of Roentgenology*. 2016;207(5):984-95.
94. Komenaka IK, Giffard K, Miller J, Schein M, Erenoglu C, Akin ML, et al. COLOR: a randomized clinical trial comparing laparoscopic and open resection for colon cancer. *Digestive surgery*. 2000;17(6):617-22.
95. Group FC. Feasibility of preoperative chemotherapy for locally advanced, operable colon cancer: the pilot phase of a randomised controlled trial. *The Lancet Oncology*. 2012;13(11):1152-60.
96. Taylor I, Bennett R, Sherriff S. The blood supply of colorectal liver metastases. *Br J Cancer*. 1978;38(6):749-56.
97. Facy O, Doussot A, Zinzindohoue F, Holl S, Rat P, Ortega Deballon P. Isolated hepatic perfusion: principles and results. *Journal of visceral surgery*. 2014;151 Suppl 1:S25-32.
98. Ku Y, Iwasaki T, Tominaga M, Fukumoto T, Takahashi T, Kido M, et al. Reductive surgery plus percutaneous isolated hepatic perfusion for multiple advanced hepatocellular carcinoma. *Ann Surg*. 2004;239(1):53-60.
99. Yamamoto M, Zager JS. Isolated hepatic perfusion for metastatic melanoma. *J Surg Oncol*. 2014;109(4):383-8.
100. Van Iersel L, Verlaan M, Vahrmeijer A, van Meerten EvP, Tijl F, Sparidans R, et al. Hepatic artery infusion of high-dose melphalan at reduced flow during isolated hepatic perfusion for the treatment of colorectal metastases confined to the liver: a clinical and pharmacologic evaluation. *European Journal of Surgical Oncology (EJSO)*. 2007;33(7):874-81.
101. Arai K, Fukumoto T, Tanaka M, Kuramitsu K, Kido M, Kinoshita H, et al. Pathological complete response after percutaneous isolated hepatic perfusion in hepatocellular carcinoma with portal vein tumor thrombosis: a case report. *Surgical case reports*. 2016;2(1):50.
102. de Leede EM, Burgmans MC, Martini CH, Tijl FG, van Erkel AR, Vuyk J, et al. Percutaneous Hepatic Perfusion (PHP) with Melphalan as a Treatment for Unresectable Metastases Confined to the Liver. *Journal of visualized experiments : JoVE*. 2016(113).

103. Deneve JL, Choi J, Gonzalez RJ, Conley AP, Stewart S, Han D, et al. Chemosaturation with percutaneous hepatic perfusion for unresectable isolated hepatic metastases from sarcoma. *Cardiovasc Intervent Radiol.* 2012;35(6):1480-7.
104. Forster MR, Rashid OM, Perez MC, Choi J, Chaudhry T, Zager JS. Chemosaturation with percutaneous hepatic perfusion for unresectable metastatic melanoma or sarcoma to the liver: a single institution experience. *J Surg Oncol.* 2014;109(5):434-9.
105. Glazer ES, Zager JS. Chemosaturation With Percutaneous Hepatic Perfusion in Unresectable Hepatic Metastases. *Cancer control : journal of the Moffitt Cancer Center.* 2017;24(1):96-101.
106. Hofmann H, von Haken R, Werner J, Kortes N, Bergmann F, Schemmer P, et al. Unresectable isolated hepatic metastases from solid pseudopapillary neoplasm of the pancreas: a case report of chemosaturation with high-dose melphalan. *Pancreatology : official journal of the International Association of Pancreatology (IAP) [et al].* 2014;14(6):546-9.
107. Vogl TJ, Koch SA, Lotz G, Gebauer B, Willinek W, Engelke C, et al. Percutaneous Isolated Hepatic Perfusion as a Treatment for Isolated Hepatic Metastases of Uveal Melanoma: Patient Outcome and Safety in a Multi-centre Study. *Cardiovasc Intervent Radiol.* 2017;40(6):864-72.
108. Hughes MS, Zager J, Faries M, Alexander HR, Royal RE, Wood B, et al. Results of a Randomized Controlled Multicenter Phase III Trial of Percutaneous Hepatic Perfusion Compared with Best Available Care for Patients with Melanoma Liver Metastases. *Ann Surg Oncol.* 2016;23(4):1309-19.
109. Marinelli A, Van Dierendonck J, Van Brakel G, Irth H, Kuppen P, Tjaden U, et al. Increasing the effective concentration of melphalan in experimental rat liver tumours: comparison of isolated liver perfusion and hepatic artery infusion. *British journal of cancer.* 1991;64(6):1069.
110. Abbott AM, Doepker MP, Kim Y, Perez MC, Gandle C, Thomas KL, et al. Hepatic progression-free and overall survival after regional therapy to the liver for metastatic melanoma. *American journal of clinical oncology.* 2018;41(8):747-53.
111. Lorenzo D, Piulats JM, Ochoa M, Arias L, Gutierrez C, Catala J, et al. Clinical predictors of survival in metastatic uveal melanoma. *Japanese journal of ophthalmology.* 2019;63(2):197-209.
112. Bertocchi P, Aroldi F, Prochilo T, Meriggi F, Beretta GD, Zaniboni A. Chemotherapy rechallenge after regorafenib treatment in metastatic colorectal cancer: still hope after the last hope? *Journal of chemotherapy (Florence, Italy).* 2017;29(2):102-5.
113. Uzgare RP, Sheets TP, Johnston DS. Evaluation of melphalan, oxaliplatin, and paclitaxel in colon, liver, and gastric cancer cell lines in a short-term exposure model of chemosaturation therapy by percutaneous hepatic perfusion. *Anticancer research.* 2013;33(5):1989-2000.
114. Pingpank JF, Libutti SK, Chang R, Wood BJ, Neeman Z, Kam AW, et al. Phase I study of hepatic arterial melphalan infusion and hepatic venous hemofiltration using percutaneously placed catheters in patients with unresectable hepatic malignancies. *Journal of clinical oncology: official journal of the American Society of Clinical Oncology.* 2005;23(15):3465.
115. de Leede EM, Burgmans MC, Meijer TS, Martini CH, Tijl FG, Vuyk J, et al. Prospective Clinical and Pharmacological Evaluation of the Delcath System's Second-Generation (GEN2) Hemofiltration System in Patients Undergoing Percutaneous Hepatic Perfusion with Melphalan. *Cardiovascular and interventional radiology.* 2017;40(8):1196-205.
116. Moeslein FM, McAndrew EG, Appling WM, Hryniewich NE, Jarvis KD, Markos SM, et al. Evaluation of Delcath Systems' Generation 2 (GEN 2) melphalan hemofiltration system in a porcine model of percutaneous hepatic perfusion. *Cardiovascular and interventional radiology.* 2014;37(3):763-9.
117. Vogl T, Zangos S, Scholtz J, Schmitt F, Paetzold S, Trojan J, et al., editors. Chemosaturation with percutaneous hepatic perfusions of melphalan for hepatic metastases: experience from two European centers. *RöFo-Fortschritte auf dem Gebiet der Röntgenstrahlen und der bildgebenden Verfahren;* 2014: © Georg Thieme Verlag KG.