T.C.
HACETTEPE ÜNİVERSİTESİ
SAĞLIK BİLİMLERİ ENSTİTÜSÜ

ADÖLESAN İDİOPATİK SKOLYOZ'LU ÇOCUKLARDA OMURGA EĞRİLİKLERİNİN FRONTAL DÜZLEMDE DEĞERLENDİRİLMESİNDE "SPİNAL MOUSE" UN GEÇERLİLİK VE GÜVENİLİRLİĞİNİN İNCELENMESİ

Fzt. Fatma Kaya

Fizik Tedavi ve Rehabilitasyon Programı
YÜKSEK LİSANS TEZİ

ANKARA
2013

T.C.
HACETTEPE ÜNİVERSİTESİ
SAĞLIK BİLİMLERİ ENSTİTÜSÜ

ADÖLESAN İDİOPATİK SKOLYOZ'LU ÇOCUKLARDA OMURGA EĞRİLİKLERİNİN FRONTAL DÜZLEMDE DEĞERLENDİRİLMESİNDE "SPİNAL MOUSE" UN GEÇERLİLİK VE GÜVENİLİRLİĞİNİN İNCELENMESİ

Fzt. Fatma Kaya

Fizik Tedavi ve Rehabilitasyon Programı
YÜKSEK LİSANS TEZİ

TEZ DANIŞMANI
Prof. Dr. Ayşe LİVANELİOĞLU

ANKARA
2013

Anabilim Dalı :**Fizik Tedavi ve Rehabilitasyon**

Program :**Fizik Tedavi ve Rehabilitasyon**

Tez Başlığı :**Adölesan idiopatik skolyoz'lu çocuklarda omurga eğriliklerinin frontal düzlemde değerlendirilmesinde "Spinal Mouse" un geçerlilik ve güvenilirliğinin incelenmesi**

Öğrenci Adı-Soyadı :**Fatma KAYA**

Savunma Sınavı Tarihi :**05/07/2013**

Bu çalışma jürimiz tarafından yüksek lisans/doktora tezi olarak kabul edilmiştir.

Jüri Başkanı: Prof. Dr. Yavuz YAKUT
Hacettepe Üniversitesi

Taz Danışmanı: Prof. Dr. Ayşe LİVANELİOĞLU
Hacettepe Üniversitesi

Üye: Prof. Dr. Zafer ERDEN
Hacettepe Üniversitesi

Üye: Prof Dr. Gül ŞENER
Hacettepe Üniversitesi

Üye: Prof Dr. Alp ÇETİN
Hacettepe Üniversitesi

Bu tez Hacettepe Üniversitesi Eğitim-Öğretim ve sınav Yönetmeliğinin ilgili maddeleri uyarınca yukarıdaki jüri tarafından uygun görülmüş ve Sağlık bilimleri Enstitüsü Yönetim Kurulu kararıyla kabul edilmiştir.

Prof. Dr. Ersin FADILLIOĞLU
Enstitü Müdürü

TEŞEKKÜR

Yazar, bu çalışmanın gerçekleşmesine katkılarından dolayı, aşağıda adı geçen kişilere içtenlikle teşekkür eder.

Bilgi ve tecrübelerinden yararlandığım, her konuda yakın ilgi ve desteğini gördüğüm, tezimin içeriğinin düzenlenmesinde ve tez vakalarını almamda yardımını esirgemeyen tez danışmanım Sayın Prof. Dr. Ayşe Livanelioğlu'na

Tezimin gerçekleştirilmesindeki desteklerinden dolayı Hacettepe Üniversitesi Tıp Fakültesi Ortopedi ve Travmatoloji Anabilim Dalı öğretim üyelerinden Sayın Prof. Dr. Muharrem Yazıcı ve Yrd.Doç.Dr. Gökhan Demirkıran'a

Tezimde kullandığım radyografi sonuçlarını yorumlayıp çalışmama büyük katkı sağlayan Dr. Vugar Nabiyev'e

Tezimi yürütürken manevi desteklerini benden esirgemeyen Hacettepe Üniversitesi Fizik Tedavi ve Rehabilitasyon Departmanı çalışanı meslektaşlarıma

Tezin istatistiksel olarak incelenmesi konusunda yardımcı olan Sayın Arş. Gör. Duygu Aydın'a

Tez çalışmama gönüllü olarak katılan herkese

Benim bu günlere gelmemi, bu başarıyı tatmamı sağlayan, bana her türlü güçlüğün altından nasıl kalkabileceğimi öğreten, her zaman için yanımda olduklarından emin olduğum ve onlarla daima gurur duyup onlara layık olmaya çalışacağım sevgili aileme

Ve tüm tez dönemi boyunca her türlü desteğini esirgemeyen sevgili nişanlıma içtenlikle teşekkür ederim.

ÖZET

Kaya F., Adölesan idiopatik skolyoz'lu çocuklarda omurga eğriliklerinin frontal düzlemde değerlendirilmesinde "Spinal Mouse" un geçerlilik ve güvenilirliğinin incelenmesi, Hacettepe Üniversitesi Sağlık Bilimleri Enstitüsü Fizik Tedavi ve Rehabilitasyon Programı Yüksek Lisans Tezi, Ankara, 2013. Bu çalışma adölesan idiopatik skolyozlu (AİS) hastaların omurga eğriliklerini frontal düzlemde "Spinal Mouse" (SM) ile değerlendirmek, sonuçlarını radyografi sonuçları ile karşılaştırılmak amacıyla yapılmıştır. Çalışmaya yaşları 9-20 (ort.=14,4) yıl arasında olan cerrahi geçirmemiş 51 AİS'li hasta alınmıştır. Hastaların omurgası SM ile frontal düzlemde 2 uygulayıcı tarafından 2 kez değerlendirilmiş, sonuçları radyografi sonuçları ile karşılaştırılmıştır. Çalışmanın sonucunda SM'nin gözlemciler arası (ICC=0,91) ve gözlemci içi (ICC= 0,87-0,91) uyumu çok kuvvetli bulunmuştur. SM'nin röntgen ile arasında kuvvetli ve çok kuvvetli ilişki (r=0,771-0,88) saptanmıştır. Her iki uygulayıcının yaptığı ölçümlerde de 40°'nin üstündeki eğriliklerde SM'nin röntgen ile olan uyumu daha yüksek bulunmuş, açıklığı sola bakan eğriliklerde SM ve röntgen arasındaki uyum (ICC=0,79-0,88) açıklığı sağa bakan eğrililerdekine (ICC=0,69- 0,87) göre daha yüksek çıkmıştır. Sonuç olarak herhangi bir yan etkisi olmayan SM, hızlı, kolay uygulanabilen non-invaziv bir yöntem olduğu için klinikte kullanılabilecek alternatif bir cihazdır. Röntgenin yerini almasa da, çekilen radyografi sayısını azaltarak hastaların radyasyon maruziyetini azaltacaktır. Ayrıca fizyoterapistlerin, tüm egzersizlerin takibini yapmalarında ve sonuçlarının sık aralıklarla değerlendirilmesinde yol gösterici bir ölçüm yöntemi olarak kullanılabilinir.

Anahtar Kelimeler: Adölesan idiopatik skolyoz, spinal mouse, omurga değerlendirmesi, geçerlilik, güvenilirlik, röntgen

ABSTRACT

Kaya F., To invastigate validity and reliability of "Spinal Mouse" assessment of spinal curvatures on the frontal plane of children with adolescent idiopathic scoliosis , Hacettepe University, Health Sciences Institute, Master Thesis in Physical Therapy and Rehabilitation Program, Ankara, 2013. This study have been made in order to evaulate adolescent idiopathic scoliosis (AİS) patients' spinal curves on frontal plane with "Spinal Mouse" (SM) and to compare its results with the radiography. To this study 51 AİS patients with no operation and between the age of 9 - 20 (mean = 14,4) years are included. The patients' vertebrae are evaluated with SM on frontal plane with 2 appliers twice and its results are compared to the the results of radiography. At the end of study, inter-reater (ICC = 0.91) and intra-reater (ICC = 0.87-0.91) agreement was very high. The high relation (ICC= 0,75-0,88) between SM and radiography are found out. On the measurements made by both of the appliers such results are found on curves above 40° the corelation with SM and radiography, on curves with openings bending to the left the corelation between SM and radiography (r= 0,79-0,88) are much higher than the curves with openings bending to right (ICC = 0,69- 0,87). As a result, SM with no side effects, is a rapid, easy applicable, non-invasive method and it is an alternative device that can be used in the clinic. Although it can not replace radyography, it decreases the number of radyography taken, thus, will decrease the radiation exposure of the patients. As a results, this method can be used by physiotherapists to assesment of patients and to analyse the effectiveness of exercises regularly in clinical situation.

Key Words: Adolescent idiopathic scoliosis, spinal mouse, spina assessment, validity, reliability, x-ray

İÇİNDEKİLER

	Sayfa
ONAY SAYFASI	iii
TEŞEKKÜR	iv
ÖZET	v
ABSTRACT	vi
İÇİNDEKİLER	vii
SİMGELER VE KISALTMALAR	ix
ŞEKİLLER	x
TABLOLAR	xi
1.GİRİŞ	1
2.GENEL BİLGİLER	4
2.1. Skolyozun Tanımı	4
2.2. Skolyozun Sınıflaması	5
2.2.1.İdiopatik Skolyoz	11
2.2.1.2. Adölesan İdiopatik Skolyoz	11
2.2.2. İdiopatik Skolyozun Prevelansı	12
2.2.3. İdiopatik Skolyozun Prognozu	13
2.2.4. İdiopatik Skolyozun Etyolojisi	15
2.3. Skolyozda Değerlendirme	16
2.3.1. Radyolojik İnceleme	19
2.3.2. Diğer Yöntemler	21
2.4. Tedavi	24
2.4.1. Gözlem	25
2.4.2. Konservatif Tedavi	25
2.4.3. Cerrahi Tedavi	26
3.BİREYLER VE YÖNTEM	28
3.1. Bireyler	28
3.2. Yöntem	28
3.2.1. Spinal Mouse ile Omurga Eğriliği' nin İncelenmesi	29
3.2.2. İstatistiksel Analiz	32

4. BULGULAR 34
5. TARTIŞMA 41
6. SONUÇ VE ÖNERİLER 51
KAYNAKLAR 53
ETİK KURUL ONAY SAYFASI 62

SİMGELER VE KISALTMALAR

AİS	Adölesa İdiopatik Skolyoz
Diğ.	Diğerleri
ICC	Intraclass Correlation Coefficients
LESS	Lateral Elektriksel Yüzey Stimülasyonu
Max.	Maksimum
Min.	Minimum
SM	Spinal Mouse
SPSS	İstatistik paket programı
SD.	Standart Deviasyon
Vb.	Ve benzeri

ŞEKİLLER

	Sayfa
Şekil 2.1. Normal vertebral kolon ve skolyoz	4
Şekil 2.2. Risser bulgusu ile eğriliğin ilerleyişi arasındaki ilişki	14
Şekil 2.3. Risser belirtisi	14
Şekil 2.4. Eğrinin büyüklüğü ile ilerleyiş hızı arasındaki ilişki	15
Şekil 2.5. Çekül yardımı ile dengenin değerlendirilmesi	17
Şekil 2.6. Adam's öne uzanma testi	18
Şekil 2.7. Cobb Yöntemi ve Ferguson Yöntemi	20
Şekil 2.8. Nash-moe yöntemi	20
Şekil 2.9. Mehta açısı	21
Şekil 2.10. Perdiolle yöntemi	21
Şekil 2.11. Skolyometre yöntemi	22
Şekil 2.12. Spinal mause	23
Şekil 2.13. SM analiz sonucu	23
Şekil 3.1. SM' nin önden görüntüsü	29
Şekil 3.2. SM' nin yandan görüntüsü	29
Şekil 3.3. SM ile omurganın frontal düzlemde değerlendirilmesi	30
Şekil 3.4. SM ile yapılan ölçüm sonuçlarının bilgisayara aktarılan analizleri	31
Şekil 4.1. Bireylerin eğriliğin yeri ve yönüne göre dağılımı	35
Şekil 4.2. SM ve röntgön sonuçları arasındaki açısal uyum	38
Şekil 4.3. Röntgen sonuçlarına göre yapılan yanılma payının açısal değeri	40

TABLOLAR

Sayfa

Tablo 2.1. AİS'de iskelet gelişimi açısından tedavi modalitelerinin belirlenmesi 24

Tablo 4.1. Bireylerin fiziksel özelliklerinin dağılımı 34

Tablo 4.2. Bireylerin dominant tarafları ve cinsiyet dağılımları 34

Tablo 4.3. AİS' li bireylerin ağrı şikayeti, düzenli egzersiz alışkanlığı ve ortez kullanımına göre dağılımı 35

Tablo 4.4. Bireylerin ölçüm sonuçlarının dağılımı 36

Tablo 4.5. Bireylerin ölçüm sonuçlarının kendi içinde ve röntgen sonuçları ile karşılaştırılması 36

Tablo 4.6. Kişiler arasındaki ve kişinin kendi içindeki uyumu 37

Tablo 4.7. Röntgen sonuçları ile uygulayıcıların ölçümleri arasındaki uyum 38

Tablo 4.8. 40°'nin altındaki ve üstündeki eğriliklerde SM ölçüm sonuçları ile röntgen sonuçlarının uyumu 39

Tablo 4.9. Eğri açıklığının yönünü ile ölçüm sonuçları arsındaki ilişki 39

1.GİRİŞ

Skolyoz eski çağlardan beri görülen omurganın en yaygın deformitesidir. Temel olarak omurganın frontal planda laterale doğru eğrilmesi olarak belirtilse de güncel yayınlarda açıklandığı gibi her 3 ekseni de ilgilendiren bir deformitedir (1).

Yunanca "eğrilik" anlamına gelen "creeped" sözcüğünden türetilmiş ve ilk olarak Hipokrat tarafından tanımlanmıştır. Hipokrat postür bozukluğunun neden olduğunu düşündüğü skolyozun aksiyel traksiyon ve 3 nokta prensibi ile tedavi edilmesini önermiştir. Eğriliği düzeltmek için "Hippocratic Ladder", "Hippocratic Board" ve "Hippocratic Bench" cihazlarını geliştirmiştir.

Hipokrat'ın tedavi ilkeleri Galen tarafından da benimsenmiştir. Skolyoz, lordoz ve kifoz terimleri ilk kez Galen (MS131-201) tarafından kullanılmıştır (2,3,4). Skolyoz ve kifozda korse kullanımını da ilk kez Galen gerçekleştirmiştir. Ağaç ve metal kullanılarak yapılan bu korseler prensip olarak günümüz korselerine benzerlik göstermekle birlikte ağır ve estetikten uzaktır. Galen ayrıca eğriliğin düzeltilmesinde göğüs kafesi kaslarına yönelik tekrarlı egzersizlerinin etkili olduğunu da savunmuştur.

Ambroise Pare skolyozun nedenlerini araştırmış ve askerlerdeki deformiteyi düzeltmek için 1582 yılında çelik korseler yaptırmıştır (5).

18. yüzyılda, Nicholas Andry kötü postür ve oturma alışkanlığının omurga eğriliğine neden olabileceği üzerinde durmuş ve skolyoz tedavisi için egzersiz ve korse kullanımını önermiştir.

1894'te röntgen ışığının bulunması ile skolyoz eğrisinin şiddeti belirlenebilmiş ve iskelet gelişimi ile eğriliğin ilerleyişi daha iyi takip edilebilmiştir (3).

1874'te Sayre skolyozu düzeltmek için longitudinal traksiyonda alçı korse uygulamasını yapmıştır.

1945'te Blaunt skolyozlu hastalarda post-operatif immobilizasyonu sağlamak için Milwaukee korsesini kullanmaya başlamıştır. İlerleyen dönemlerde Milwaukee korsesi ameliyat öncesi tedavi amacıyla kullanılmıştır. Korse zamanla tedavi için daha uygun hale getirilmiştir ve ameliyatsız skolyoz tedavisinde kullanılmaktadır. Alınan iyi sonuçlar ilerleyen dönemlerde Boston ve diğer birçok korsenin geliştirilmesini sağlamıştır (2,3).

Fransız cerrah Guerrin 1839 yılında skolyozun düzeltilmesine yönelik ilk cerrahi tedavi olan paraspinal kaslara myotomi ameliyatını yapmıştır (3).

1911 yılında Hibbs omurga tüberkülozu için kullanılan posterior füzyon ameliyatının skolyoz için de kullanılabileceğini öne sürmüştür. Hibbs, ilk skolyoz ameliyatını 1914 yılında yapmış fakat çok başarılı olamamıştır. 1940'lı yıllarda Cobb ve Risser skolyozu alçı ile düzeltip füzyon sağlanıncaya kadar korumaları sayesinde cerrahide başarılı sonuçlar almaya başlamışlardır (6).

Paul R. Harrington tarafından İkinci Dünya Savaşı sonrası başlayan çalışmalar sonucu, 1960 yılında uygulamaya başlayan Harrington instrumantasayonu skolyoz cerrahisinde çığır açmıştır. Harrigton distraksiyon-kompresyon çubuklarını geliştirmiştir (3,7). Bu hızlı gelişmeye rağmen skolyozun etiyolojisi, tanı ve tedavisinde halledilememiş büyük ortopedik sorunlar günümüzde de devam etmektedir. Bu nedenle yeni değerlendirme yöntemleri ve tedavi edici uygulamalara ihtiyaç vardır.

Literatür incelendiğinde, skolyoz tanısı koymada ve ilerleyişini takip etmedeki standart prosedür radyografi ile inceleme , en fazla kabul gören ölçüm metodu ise Cobb açısı ölçümüdür. Bu durum hastaların radyasyona maruz kalmalarına neden olmaktadır (8,9,10).

Düzenli takip süresinin daha kısa olduğu Adölesan İdiopatik Skolyoz'lu (AİS) hastalar bu süreçte sürekli yüksek dozda radyasyondan olumsuz yönde etkilenmektedir. Bu durum AİS'li hastalarda akciğer kanseri ,meme kanseri, lösemi riskini artırmaktadır (11,12,13).

Spinal eğriliklerin değerlendirilmesinde kullanılan radyolojik yöntemlerin hem ekonomi, hem zaman, hem de sağlık açısından olumsuzlukları vardır. Bu nedenle son yıllarda fizyolojik eğrilerin objektif olarak değerlendirilmesi için noninvaziv, deri üzerinden (yüzeyel) ölçüm yapabilen cihazlar geliştirilmiştir. İnklinometre, fleksiruler, gonyometre, kifometre, bilgisayar destekli sistemler en çok bilinen cihazlardandır (14,15,16).

Spinal Mause (SM) bir çok düzlemde omurganın hareketliliğini ve şeklini değerlendiren eksternal noninvaziv bir ölçüm yöntemidir (17,18).

Literatürde; AİS'li hastalarda omurgadaki eğrilikleri değerlendirmek için SM' nin kullanıldığı araştırma bulunmamaktadır.

Bizim bu çalışmayı yapmaktaki amacımız AİS'li hastaların omurga eğriliklerini frontal düzlemde SM ile değerlendirmek, sonuçlarını radyografi sonuçları ile karşılaştırılmaktır. Çalışmada SM farklı uygulayıcılar tarafından tekrarlı olarak kullanılarak hem gözlemci içi hem de gözlemciler arası geçerliliği, röntgen ile karşılatırılarak güvenilirliği incelenmiş olacaktır. Çalışmadan elde edilecek sonuçların, AİS'li çocukların değerlendirilmesinde yeni bir bakış açısı sağlayacağı, omurgaya ilişkin olası bozuklukların erken dönemde teşhis ve tedavisi için yol gösterici olacağı düşünülmüştür. Çalışmamızın hipotezleri (H0), şunlardır:

1.Hipotez: SM frontal düzlemde omurga eğriliklerini değerlendirmede geçerli bir yöntem değildir.

2.Hipotez: SM frontal düzlemde omurga eğriliklerini değerlendirmede güvenilir bir yöntem değildir.

Yukarıdaki hipotezleri test etmek için gerçekleştirilen bu çalışmaya, Hacettepe Üniversitesi Tıp Fakültesi Ortopedi ve Travmatoloji polikliniğine ayaktan gelerek muayene olan ve ortoröntgenogramla aynı cerrah tarafından AİS tanısı konmuş, 9-20 yaşları arasında, cerrahi geçirmemiş 51 hasta alınmıştır. Çalışma, Hacettepe Üniversitesi Etik Kurulu'nca ön görülen aydınlatılmış onam formunu ve çocuk rıza formunu kabul eden hastalarda yapılmıştır. AİS'li bireylerin SM kullanılarak frontal düzlemde değerlendirilen omurga eğrilikleri röntgen sonuçları ile karşılaştırılmış, sonuçlar analiz edilerek konuyla ilgili literatür eşliğinde tartışılmıştır.

2. GENEL BİLGİLER

2.1. Skolyozun Tanımı

Normal bir omurgaya önden bakıldığında düz bir kolon şeklindedir. Yandan bakıldığında ise vertebral kolon bir dizi eğriliği içermektedir. Bunlar sonlanma noktalarına bağlı olarak üç grupta incelenir.

1) Servikal lordoz 20-50°(C2-C7) veya 30-70°(C1-T1)
2) Torakal kifoz 30-35°(T5-T12)
3) Lumbar lordoz 50-60°(T12-S1)

Vertebral kolonda vertebralar, koronal ve transvers düzlemlerde nötral pozisyonda yer almaktadırlar. Ön-arka planda elde edilen bir radyografide C1'den L5'e kadar tüm vertebraların aynı doğrultuda dizildiği görülür. Omurganın, ayakta çekilen direkt grafilerinde, frontal planda 10° ve üzerindeki lateral eğriliklere skolyoz denir (Şekil 2.1). 10°'den küçük eğrilikler spinal asimetri olarak tanımlanır. Normal vertebral kolondaki kifoz ve lordozun aksine skolyoz daima anormaldir(19,20).

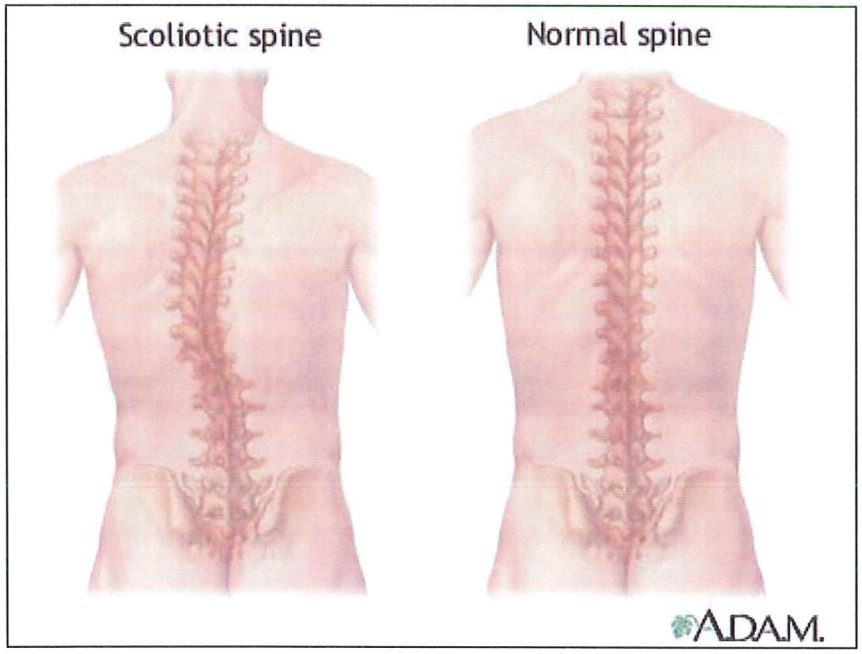

Şekil 2.1. Normal vertebral kolon ve skolyoz (21)

Omurgadaki bu yana eğilme, vertebranın rotasyonuyla beraber olduğundan üç boyutlu bir deformite meydana gelmektedir. Frontal planda lateral fleksiyon, aksiyel planda rotasyon ve sagittal planda lordozla karakterize bir deformite görünümüne skolyoz denir. Bir hastalık değil, birçok hastalıkla ortaya çıkan bir bulgu olup omurganın en yaygın deformitesidir. Bu nedenle skolyozun erken tanı ve tedavisi çok önemlidir (19,20,22).

2.2. Skolyozun Sınıflaması

Günümüze kadar skolyozla ilgili pek çok sınıflandırma yapılmıştır. Deformite genellikle; büyüklüğüne, yerine, yönüne, sebebine ve yaşa göre sınıflandırılır (20,23).

Eğrinin bölgesine göre yapılan sınıflandırmada apeks vertebra dikkate alınır. Bu sınıflandırmaya göre;

- Sevikal C2-C6
- Servikotorakal C7-T1
- Torasik T2-T11
- Torakolumbal T12-L1
- Lumbal L2-L4
- Lumbosakral (L5 ve altı)

Yaşa göre sınıflandırma;

- İnfantil: 0-3 yaş
- Juvenil: 4-10 yaş
- Adolesan: 11-17 yaş
- Yetişkin:18 yaş ve sonrası

Eğriliğin tipine göre sınıflandırma;

- Pirimer ve sekonder eğrilik
- Yapısal olan ve yapısal olmayan eğrilik
- Lenke sınıflandırmasına göre (20).

Eğrinin şiddetine göre olan sınıflandırmada skolyoz yedi gruba ayrılır;

- 1. Grup 20° den az
- 2. Grup 20° -30°
- 3. Grup 31°-50°

- 4. Grup 51°-75°
- 5. Grup 76°-100°
- 6. Grup 101°-125°
- 7. Grup 126°'den fazla (19).

Günümüzde ise geçerliliğini koruyan en geniş skolyoz sınıflaması Amerikan Skolyoz Araştırma Cemiyeti (Scoliosis Research Society–SRS) tarafından etiyolojiye göre yapılmıştır. Bu sınıflamada skolyoz yapısal olmayan ve yapısal skolyoz olmak üzere iki temel gruba ayrılmıştır. Bunların içinde en geniş grubu idiyopatik skolyoz oluşturmaktadır (2,22,23).

YAPISAL SKOLYOZ

I. İdiyopatik

A. İnfantil (0-3 yaş)

a. Gerileyen tip

b. İlerleyici tip

B. Juvenil (4-10 yaş)

C. Adölesan (10 yaş-olgunluk)

D. Erişkin (Olgunluk-Yaşlılık)

II. Nöromüsküler

A. Nöropatik (Nörojenik)

1. Birinci motor nöron lezyonu

a. Serebral palsi

b. Spinoserebral dejenerasyon

i. Friedrich hastalığı

ii. Charcot-Marie-Tooth Hastalığı

iii. Roussy-Levy Hastalığı

c. Siringomyeli

d. Spinal kord tümörü

e. Spinal kord travması

f. Diğerleri

2. İkinci motor nöron lezyonu

a. Poliyomiyelit

b. Diğer viral miyelitler

c. Travmatik

d. Spinal müsküler atrofi

i. Werdnig-Hoffman

ii.Kugelberg-Welander

e. Miyelomeningosel (paralitik)

3. Disotonomi (Riley-Day Sendromu)

4. Diğerleri

B. Miyopatik (Miyojenik)

1. Artrogripozis

2. Müsküler distrofi

a. Duchenne (psödohipertrofik)

b. Ekstremite kuşağı (limb-girdle)

c. Fasiyoskapula hümoral

3. Lif tipi oransızlığı (fibertipi orantısızlık)

4. Konjenital hipotoni

5. Miyotonik distrofi

6. Diğerleri

III. Konjenital

A. Konjenital Skolyoz

1. Formasyon yetersizliği

a. Kama vertebra

b. Hemivertebra

2. Segmentasyon yetersizliği

a. Unilateral bar

b. Bilateral bar ("füzyon")

3. Miks

IV. Nörofibromatozis

V. Mezenkimal

1. Marfan Sendromu

2. Ehlers-Danlos Sendromu

3. Diğerleri

VI. Travmatik

1. Kırık

2. Cerrahiye bağlı

a. Laminektomi sonrası

b. Torakoplasti sonrası

3. Radyasyona bağlı

VII. Ekstraspinal kontraktürler (Yumuşak doku kontraktürleri)

1. Ampiyem sonrası

2. Yanık sonrası

VIII. Osteokondrodistrofiler

1. Distrofik dwarfizm

2. Mukopolisakkaridozlar

3. Spondiloepipizeal displazi

4. Akondroplazi (multipl epitizial displazi)

5. Diğerleri

IX. Kemik Enfeksiyonu

1. Akut

2. Kronik

X. Romatizmal hastalıklar

XI. Metabolik bozukluklar,

1. Raşitizm

2. Osteogenezis imperfekta

3. Homosistinüri

4. Diğerleri

XII. Tümörler

1. Vertabral kolon

a. Osteoid osteoma

b. Histiyositozis

c. Diğerleri

2. Spinal kord

XIII. Lumbosakral bölgeyle ilişkili olanlar

1. Spondilolizis

2. Spondilolistezis

3. Lumbosakral bölgenin diğer konjenital anomalileri

YAPISAL OLMAYAN SKOLYOZ

I. Postüral skolyoz

II. Histerik skolyoz

III. Sinir kök irritasyonu

1. Nükleus pulpozus herniasyonu
2. Tümörler

IV. İnflamatuar

V. Bacaklardaki uzunluk farkı

VI. Kalça eklemi çevresi kontraktürler

Yapısal Skolyoz: Yapısal skolyozun 3 ana özelliği vardır;

1. Eğriliğin konkav kısmındaki yumuşak dokuların kısalması.
2. Yapısal değişikliklerin olması. Örneğin; deformite içindeki vertebra korpusları kamalaşır, laminalar, pedinküller ve transversus prosesuslar değişir, intervertebral disk aralığı daralır.
3. Skolyoza katılan vertebra korpusları eğriliğin konveks tarafına doğru rotasyon yapar.

İntervertebral disk mesafelerindeki değişiklik ve vertebralardaki rotasyonla beraber oluşan yapısal değişiklikler radyolojik ve klinik olarak omurganın simetrik bükülmesine engel olur. Bu durum da gövdenin yana fleksiyonunda deformitenin düzelmesini önler (19).

Yapısal olmayan skolyozlar: Vertebrada yapısal değişiklikler ve rotasyon yoktur. Yapısal olmayan skolyoz, postural ve dengeleyici olarak iki alt gruba ayrılır. Postural

skolyozlar, genellikle 10 yaşından sonra görülmektedir ve genelde solda bulunan hafif skolyozlardır. Kişi aktif kas gücüyle eğriliğini düzeltebilir.

Dengeleyici skolyozlara ise bacak eşitsizliği ve kalça eklemi kontraktürleri sonucunda oluşan pelvik çarpıklık sebep olur. Hastanın erken yaşta bu sorunları ortadan kaldırıldığında skolyoz da kaybolur. Küçük çocuklarda yapısal olmayan skolyoz varsa bu durum zamanla yapısal skolyoza dönüşebilir ve ilerleyici bir karakter gösterebilir. Bu nedenle yapısal olmayan skolyozlar da düzenli bir şekilde takip edilmeli ve tedavisi için gereken uygulamalar yapılmalıdır (2,19).

2.2.1.İdiopatik Skolyoz

Herhangi bir sebebe bağlı olmaksızın omurganın laterale yapısal olarak eğilmesi idiopatik skolyoz olarak tanımlanır. İdiopatik skolyoz yapısal skolyozlar içinde en yaygın görülenidir ve bütün yapısal skolyozlu vakaların yaklaşık % 80'ini oluşturur. Nedeni bilinmemektedir ama belirli bazı klinik özellikleri ile varlığından şüphe edilebilinir. Örneğin bu çocuklarda kassal veya nörolojik bir problem, patolojik veya radyolojik olarak anormal herhangi bir vertebra olmamasına rağmen skolyoz görülmektedir.

Eğrilik büyüme dönemi boyunca ilerler ve 15-20° olana kadar fark edilmediği için başlangıç yaşı tam olarak belirlenemeyebilir. Fakat idiopatik skolyoz klasik olarak başlangıç yaşına göre 3'e ayrılır;

1. 0-3 yaş infantil skolyoz
2. 3-10 yaş juvenil skolyoz
3. 10 yaş – gelişimini tamamlayıncaya kadar

Bu gruplar içinde en çok görülen skolyoz tipi adölesan idiopatik skolyozdur. Önleyici tedavi ve düzenli egzersiz çocuklarda çok önemlidir. Erken tanı ile orta derece skolyoz kolaylıkla tedavi edilebilinir, kardiyopulmoner fonksiyonlar korunur, şiddetli kozmetik deformite gelişmesi önlenir böylece omurganın şiddetli osteoartriti çocukta engellenmiş olurnur (19, 20, 22,24).

2.2.1.2. Adölesan İdiopatik Skolyoz

AİS 10 yaş ile omurga gelişimi tamamlanana kadar olan süreçte görülen, omurganın 10° derecen fazla laterale eğilmesidir. Popülasyonun yaklaşık % 2.5'inde görülmektedir.

Hastaların %90'i kızdır ve genellikle sağ torasik eğrilik şeklinde görülür. 10° den küçük eğriliklerde görülme oranı kız ve erkeklerde eşitken eğrilik derecesi arttıkça bu oran kızlarda artar. 30°'den fazla olan eğriliklerde kız erkek oranı 10/1 olarak kızların aleyhine değişmektedir. Kızlarda görülen skolyoz ilerlemeye daha müsaittir ve genellikle kızların erkeklere göre daha çok tedaviye ihtiyacı vardır. Eğriliğin derecesi arttıkça görülme yüzdesi azalır. 30°'den büyük eğriliklerin görülme yüzdesi yaklaşık % 0.2 iken 40°'den fazla olan eğriliklerin görülme yüzdesi yaklaşık % 0.1'dir (25,26).

Skolyaz tanısı alan adölesanların sadece % 10'unda cerrahi müdahaleye gerek duyulur. Tedavi edilmezse erken ölüm riskini arttırmaz, nadiren 100°'ye kadar ilerler ve erken ölüme sebep olur. Eğriliği 50° olan ve iskelet gelişimini tamamlamış hastalarda nefes darlığı riski artmamış ancak ergenlik dönemindekilerde nefes darlığı riskinin fazla olduğu bildirilmiştir (27).

Erken dönemde eğrilik esnektir fakat zamanla açılaşma, rotasyon ve deformite artmaya başlar, düzeltilmesi daha zor rijit bir eğri oluşur. Hastalığın erken aşamalarında küçük kompansatuar eğrilikler oluşur ve bunlar hastanın başını orta hatta tutmasına ve dengesini sağlamasına katkı sağlar. Kompansatuar eğrilikler erken dönemde çok esnektir ve lateral fleksiyonla düzelir. Fakat zamanla tedavi edilmeyen kompansatuar eğride de yapısal değişiklikler ve rotasyon meydana gelebilir. Yapısal eğrilikler, özellikle torasik kökenli olanlarda, rotasyon ve açılaşmanın artması kosta deformitesi oluşturur. Bu durum da şiddetli kozmetik deformite ve ciddi kardiopulmoner bozukluklara sebep olur. Bu nedenle erken tanı ve tedavi skolyozda çok önemlidir (25).

2.2.2. İdiopatik Skolyozun Prevelansı

Skolyoz prevalansını belirlemek için yapılan çalışmaların temeli tüberküloz için çekilen mini göğüs filmleri ve okul taramalarına dayanır. Shands ve Eisberg' in yaptığı çalışmada 50000 kişinin mini göğüs filmi çekilmiş ve bunların %1,9'unda 10°'den büyük skolyoz saptanmıştır. Eğriliği 20°'den büyük olanların oranı ise % 0,5 olarak bulunmuştur. Yapılan araştırmalar sonucunda 10 ile 16 yaş arasındaki çocukların %2-4' ünde skolyoz görüldüğü tespit edilmiştir (26,28). Konuyla ilgili en geniş çalışmayı 1982 yılında Lonstein ve diğerleri yapmıştır. Çalışma Minnesota da

yapılmış ve 7 yıl sürmüştür. Değerlendirilen 1,5 milyon kişiden %3,4'ü doktor tarafından incelenmiş ve %1,2'sinde skolyoz tespit edilmiştir (29).

Koreli çocuklarda skolyoz prevalansı ile ilgili yapılan bir çalışmada idiopatik skolyoz görülme oranının 2000-2008 yılları arasında %1,6' dan % 6,17' ye çıktığı görülmüştür. Çocukların %6,2 sinde adölesan idiopatik skolyoz görülürken bu oran kızlarda erkeklerden daha fazladır. Ayrıca 10-12 yaş aralığında skolyoz görülme oranı 13-14 yaş aralığındaki çocuklara göre hem kızlarda hem de erkeklerde daha fazladır (30). İbişoğlu ve diğ. İzmir ilinde 12-14 yaş aralığındaki 8207 öğrenci taramış ve skolyoz prevalansını % 0.49 olarak tespit etmiştir (31) . Çilli ve diğ. Sivas ili merkezinde 10-15 yaş grubundan 3175 öğrenciyi taramıştır. Saptanan prevalans kızlar için %0,71, erkekler için %0,28 olmak üzere toplamda %0,47 olarak bulunmuştur (32). Ugras ve diğ. skolyoz prevalansına yönelik yaptığı çalışmada türk toplumunda skolyoz görülme oranını % 1,8 olarak bulmuşlardır (33).

2.2.3. İdiopatik Skolyozun Prognozu

Birbirini izleyen muayenelerde eğriliğin 5 dereceden fazla artması progresyon olarak tanımlanır. Eğrilikteki bu ilerleyişi etkileyen çeşitli faktörler vardır. Bu faktörlerin etkisi ile eğrilik artabilir, aynı kalabilir ve nadiren de olsa düzelebilir. Bu hızı etkileyen faktörler şu şekilde sıralanmaktadır (22);

Cinsiyet: Kızlarda eğriliğin ilerleme riski erkeklere göre 10 kat daha fazladır.

Risser bulgusu: Büyüme potansiyeli olan ve derecesi büyük eğriliklerin ilerleme riski daha fazladır. Risser bulgusu arttıkça eğriliğin ilerleme riski azalmaktadır (Şekil 2.2) Büyüme potansiyeli belirlenirken "Risser derecesi" ve "Tanner stage" kullanılır. Sıklıkla kullanılmakta olan "Risser" yönteminde iliak apofizin anteriordan-posteriora doğru osifikasyonu 0-5 arası derecelendirilir; 0'da hiç ossifikasyon yoktur. 1'de %0-25 arası, 2'de %26-50 arası, 3'te % 56-75 arası 4'te %76 ile 100 arası 5'te ise ossifikasyon tama yakındır. Risser derecesine göre ilerleme, yüzde olarak saptanabilmektedir (Sekil 2.3).

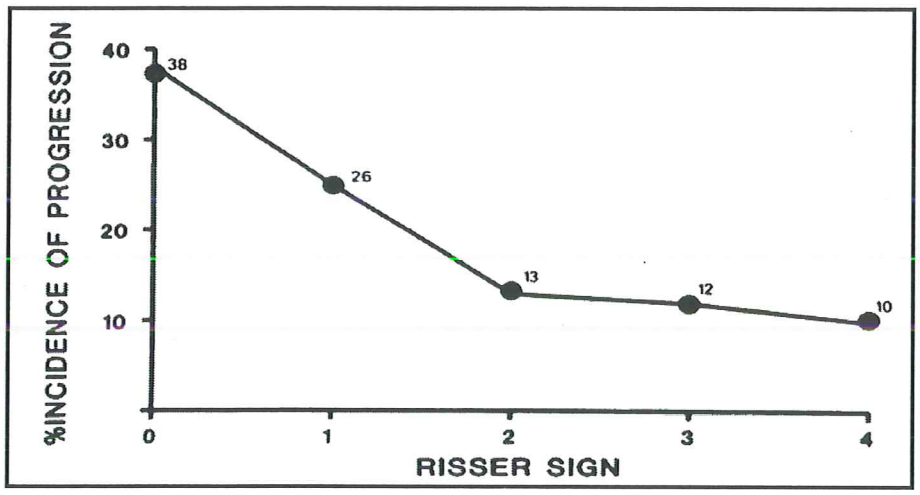

Şekil 2.2. Grafik risser bulgusu ile eğriliğin ilerleyişi arasındaki ilişkiyi göstermektedir. Risser bulgusu arttıkça eğriliğin ilerleme riski azalmaktadır (34)

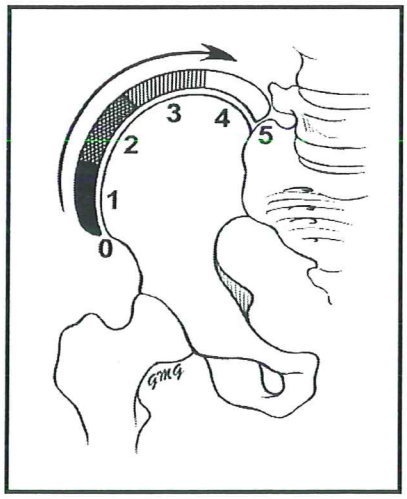

Şekil 2.3. İliak apofizdeki kemikleşmeye göre risser bulgusu 0'dan 5'e kadar derecelendirilir (35)

Eğriliğin büyüklüğü: Eğrinin büyüklüğünü belirlemenin en iyi yolu "Cobb" açısı ölçümüdür. Başlangıç eğrisinin büyüklüğü ne kadar fazla ise eğriliğin artma ihtimali de o kadar fazladır. Yapılan çalışmalarda iskelet gelişimi durumu ve başlangıç eğriliğinin büyüklüğünün 30°'den fazla ya da az olmasının prognoz açısından önemli olduğu vurgulanmıştır. Eğriliğin büyüklüğü ile ilerleyişi arasında doğru orantı vardır (25,32) (Şekil2.4).

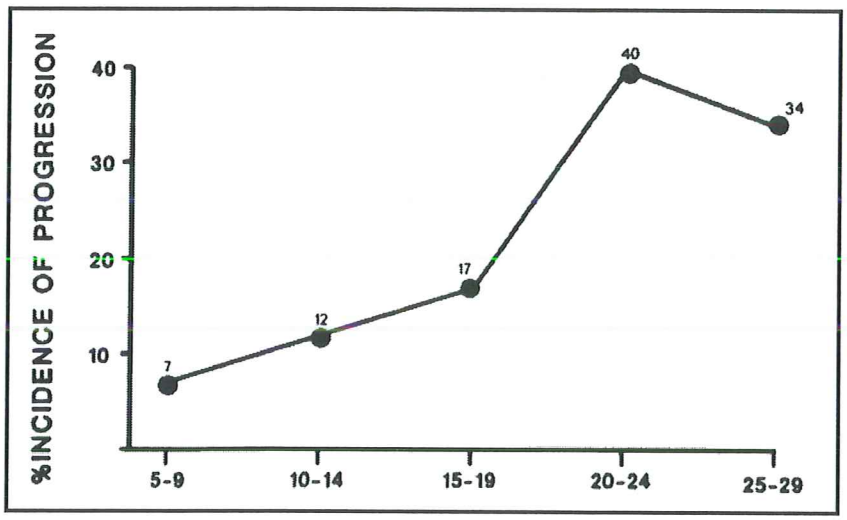

Şekil 2.4. Eğrinin büyüklüğü ile ilerleyiş hızı arasındaki ilişkiyi göstermektedir. Eğriliğin ilerleyiş hızının en fazla olduğu aralık 20°-29° arasıdır (34)

Eğrilik paterni: Yapılan çalışmalarda çift majör eğriliklerin ilerleme yüzdesi tek majör ergiliklere göre daha fazla bulunmuştur. Ayrıca primer torasik eğriliklerin ilerleme riski primer lumbal eğriliklere göre daha fazladır (36).

Yaş: Hastanın kronolojik yaşı arttıkça progresyon riski azalmaktadır. Örneğin; "Cobb" açısı 10°' den fazla olan 10-12 yaşlarındaki bir hastada deformitenin artış ihtimali 12 yaşından büyük olan hastanınkinin üç katıdır. 20°-30° arası deformitede 10 yaşın altında artış ihtimali, 15 yaşın üstündeki hastanın 5 katıdır (7).

Menarş: Menarş öncesi olan hastalar menarş sonrasına göre daha fazla ilerleme riski taşırlar.

2.2.4. İdiopatik Skolyozun Etyolojisi

Etyolojiye yönelik pek çok çalışma yapılmasına rağmen hala tam olarak açıklanamamaktadır. Çeşitli faktörlerin üzerinde durulmaktadır. Bunlar;

- Genetik faktör
- CHD7
- Nöromorfolofik faktörler
- Nörofizyolojik faktörler
- Dik postürün rolü
- Omurgada büyüme anomalisi

- İntervertebral disk anomalisi
- Gövde asimetrisi
- Bağ dokusu anormallikleri
- İskelet kası anormallikleri
- Harmonal faktörler
- Melatoninin rolü
- Nörolojik fonksiyon bozukluğu
- Trombosit anomalileri

Sonuç olarak, idiopatik skolyozun multifaktöriyel olduğu, tek bir sebebin değil, birbiri etkileyen birçok faktörün hastalık etiyolojisinde rol oynadığı konusunda görüş birliği vardır (36,37, 38).

2.3. Skolyozda Değerlendirme

Omurga ve gövde deformitelerinde hasta değerlendirmesi, doğru tedavinin belirlenmesi ve tanının konmasında çok önemlidir. Bu nedenle hasta multidisipliner bir ekip tarafından kapsamlı bir şekilde değerlendirilmelidir.

Hikaye: Hasta değerlendirilmeye başlandığında öncelikli olarak detaylı bir hikaye alınmalıdır. Ailenin skolyozu ne zaman fark ettiği ve hastalık belirlendikten sonra hangi tedavi modalitelerinin uygulandığı sorulmalıdır. Çocuğun gelişimsel öyküsü ve aile öyküsü alınmalıdır. Kızlarda menarş tarihi not edilmelidir. Sırt ağrısı idiopatik skolyoz için tipik değildir ama hastalarda buna yönelik detaylı bir inceleme yapılmalıdır. Kişinin yürüyüşündeki ve alt ekstremitesindeki bir anormallik, işitme, görme ve üriner sistemindeki herhangi bir patoloji skolyozu işaret edebilir. Ayrıca kardiopulmoner sistem de detaylı bir şekilde incelenmelidir (39,40).

Anketler: Hastanın genel sağlık dururu SF-36, bel ağrısı Oswestry skalaları ile sorgulanabilir. Hastaya breysleme öncesi veya ameliyattan önce muhakkak solyoza özel SRS-22 anketi uygulanmalıdır (39,40).

Fizik muayene: Çocuk muayene edilirken kıyafetsiz olmalıdır. Bu durum çocuğun utanıp normal postur ve duruş paternini yapmamasına sebep olabilir. Değerlendirmede bu durum göz önünde tutulmalıdır. Hastanın kilosu, boyu ve

oturmadaki boyu not alınmalıdır. Yürürken çocuğun değerlendirilmesi genel postür değerlendirmesine yardımcı olur. Çocuk ayakta dik dururken posturu önden, yandan ve arkadan incelenmelidir.

Hastanın ayaktaki incelemesi posteriordan sarkıtılan çekül yardımı ile yapılır(Şekil 2.5). İpin üst ucu 7. servikal vertebranın spinöz çıkıntısına tutulur. İpin alt ucunun gluteal aralıktan geçmesi omurganın dengeli olduğunu gösterir. Hastaya bakıldığında asimetriler kolaylıkla görülür. Değerlendirmede başın orta hatta duruyor olması, omuz seviyeleri, bel hizası, skapula hizaları, popliteal çizgiye bakılmalıdır.

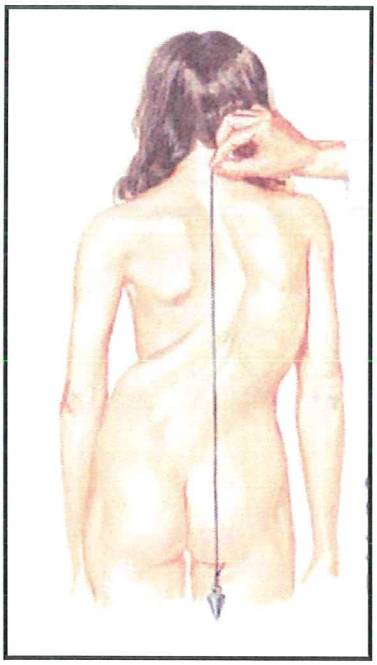

Şekil 2.5. Çekül yardımı ile dengenin değerlendirilmesi (41)

Fizyolojik spinal eğrilikler yandan bakılarak incelenir. Servikal, torakal, lumbal ve sakral eğriliklerin çeküle olan sagital uzaklıkları not edilmeli veya eğrilikler perimetre ile değerlendirilmelidir.

Hasta sırtüstü yatarken *popliteal açıya* lateralden bakılmalıdır.

Toraks mobilitesi normal ve derin sonlumla değerlendirirlmelidir. Özellikle pulmoner fonksiyon testleri yapılmalı ve akciğerin dinamik ve statik kapasiteleri ölçülmelidir.

Bazı karakteristik fenotipler düşünülmelidir; *Marfan sendromu, Ehlers-Danlos* sendromu gibi.

Adams öne eğilme testi ile torasik skolyozda görülen lokal torakal hipokifoz tespit edilir ve "Sheuerman" kifozu elimine edilir. Gövde rotasyonunun tespitinde hassas bir testtir. Spinal bozukluk gözlemlenerek sagital eğriliğin değerlendirilmesine yardımcı olurnur (Şekil 2.6).

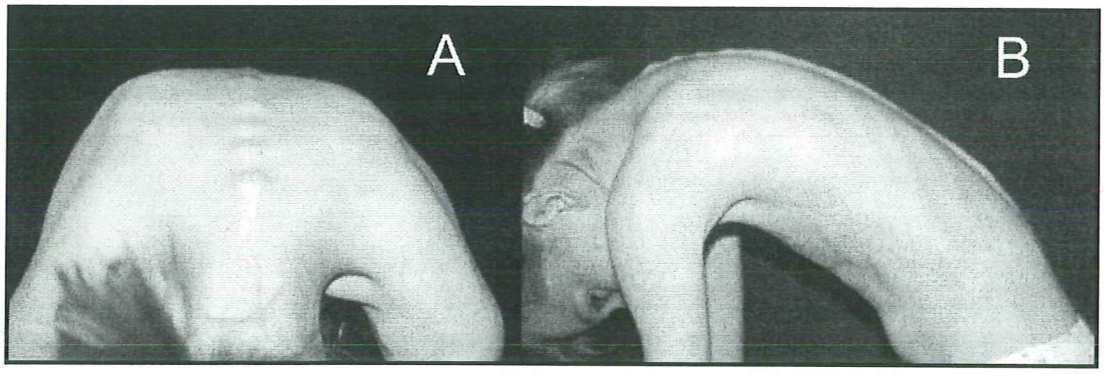

Şekil 2.6. Adam's öne uzanma testi (39)

Ekstremitelerdeki kas kısalıkları değerlendirilmelidir. Kısalık olma durumu AİS'u işaret etmez ama postural deformitelerde genellikle görülür.

Hasta ayakta iken omuz fleksiyon eklem haraket açıklığı ile *pektoralis major kısalığı* belirlenmelidir. Hasta öne uzandığında parmak ucu yer mesafesi ölçülerek *omurga esnekliği ve hamstring kısalığı* değerlendirilmelidir.

Rijidite testi yapılmalıdır. Omurganın fleksiyon ekstensiyon ve yana eğilme hareketleri değerlendirilir. Özellikle yana eğilme hareketi ile deformitenin esnekliği belirlenir.

Gibozite değerlendirilmelidir. Toraksın görünüşü değerlendirilerek kostalarda çıkıntı olup olmadığı incelenir. Giboziteyi ölçmek için su sayacı veya skolyometre kullanılır.

Nörolojik muayene ile reflekslere, duyu ve motor kuvvete bakılmalıdır.

Skolyozun nedeni araştırılırken deri renği ve esnekliği, eklem laksitesi, diş ve damak anomalilerine de bakılmalıdır (6,39,40,41,42).

2.3.1. Radyolojik İnceleme

Klasik radyografi hala skolyozun en önemli tanı yöntemidir. Radyografiler ayakta normal duruşta önden ve yandan alınır. Grafi çekilmeden önce, alt ekstremite eşitsizliği varsa bir yükseltici ile düzeltilmelidir ve çekilen radyografi tüm omurga ile pelvisi içermelidir. Frontal plandaki radyografide hastaların radyolojik incelemeleri ayakta çekilen posterior-anterior grafiler ile yapılır. De Smet ve diğ. yaptığı bir çalışmada 78 hastada 129 eğri aynı gün anterior-posterior ve posterior-anterior radyografi ile değerlendirilmiştir. Yapılan ölçümler sonucunda posterior-anterior radyografi sonuçları arasındaki uyum anterior-posterior radyografi sonuçlarına göre daha fazla çıkmıştır (39,43). Anterior-posterior grafide eğrilik tipini omurga ve gövdenin dengesini, iskelet matüritesini ve alt ekstremite uzunluk farkını görmek mümkündür (39).

Skolyozun derecesinin radyolojik olarak belirlenmesinde sıklıkla Cobb ve Ferguson yöntemleri kullanılır. Bunun yanı sıra mehta açısı, nash-moe ve perdiolle yöntemlerinden de yararlanılmaktadır.

Cobb yöntemi, omurga eğriliklerinde en sık kullanılan ölçüm tekniğidir. Eğriliğin alt ve üst sınırındaki vertebralar bulunduktan sonra üst vertebranın üst yüzeyi ile alt vertebranın alt yüzeyinden çizilen paralel doğrular arasındaki açı ölçülür. Cobb açısı ölçümündeki hata payı yaklaşık olarak 2°-7°'dir. Bu hata payı radyografi çekilirken oluşan hatalar ve ölçümde yapılan hataların toplamıdır. Hastanın duruş ve pozisyon değişikliği sonucu oluşan hata payı yaklaşık 2°'dir. Genel olarak gözlemcinin farklı ölçümlerindeki değişiklik, gözlemciler arasındaki değişiklikten daha azdır. Bu nedenle uzun süreli yapılan çalışmalarda tüm ölçümler tek radyolog tarafından yapılmalıdır. Cobb açısı ölçümünün gözlemciler arası güvenilirliğini inceleyen çalışmalarda 4.2°-7.2°'lik farklılık görülmüştür (10,44,45).

Ferguson Yönteminde, eğriliğe katılmayan üst ve alttaki nötral vertebraların orta noktası alınır ve bu noktalardan eğriliğin apeksi ile birleşecek şekilde doğrular çizilir. Kesişen doğrular arasında kalan açı ferguson açısıdır. Ferguson yöntemi Cobb açısı ölçümüne göre daha az güvenilirdir. Çünkü bir eğrilikte birden fazla apikal vertebra olabilir (Şekil 2.7) (42).

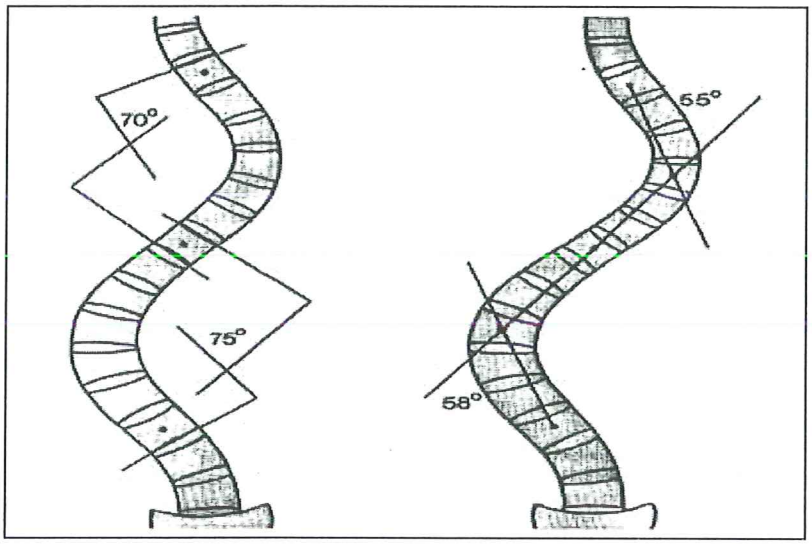

Şekil 2.7. Cobb Yöntemi ve Ferguson Yöntemi(46)

Nash - Moe Yönteminde vertebradaki pediküller kullanılır. Önden çekilen radyografide skolyozdaki rotasyon miktarı arttıkça konveks taraftaki pediküller orta hatta doğru kayar. Buna göre rotasyon beş dereceye ayrılmaktadır. Pediküllerin simetrik olması sıfır rotasyonu, orta hattı geçmesi ise grade 4 rotasyonu göstermektedir (Şekil 2.8) (47) .

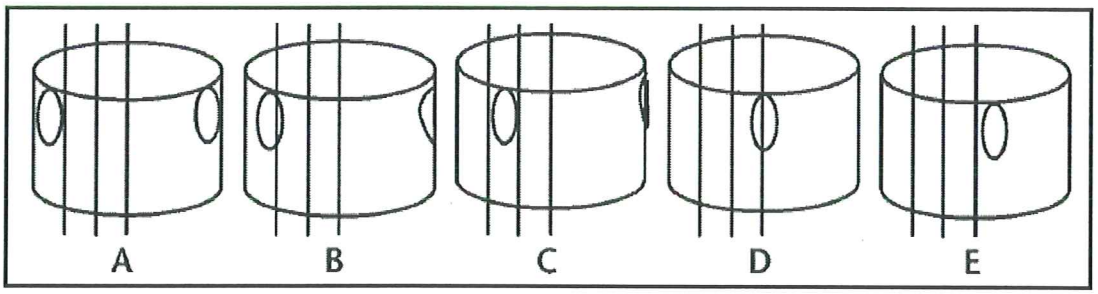

A. Nötral pozisyon
B. (grade1) Konveks pedikül vertebra korpusunun kenarına gitmiş
C. (grade2) Pedikül vertebra korpususnun merkezine biraz daha yaklaşmış
D. (grade3) Konveks pedikül vertebra korpusunun merkezinde
E. (grade4) Konveks pedikül orta hattı geçmiştir (47)

Şekil 2.8. Nash-Moe Yöntemi

Apikal vertebradaki vertebra cismi ile bu vertebra ile eklem yapan kostaya paralel çizilen doğrular arasındaki açıya *Mehta açısı* denir. Bu açı daha çok infantil skolyozun ilerleyici olup olmadığını anlamaya yarar. Eğer fark 20 dereceden fazla ise, progresyon riski fazladır (Şekil 2.9) (48).

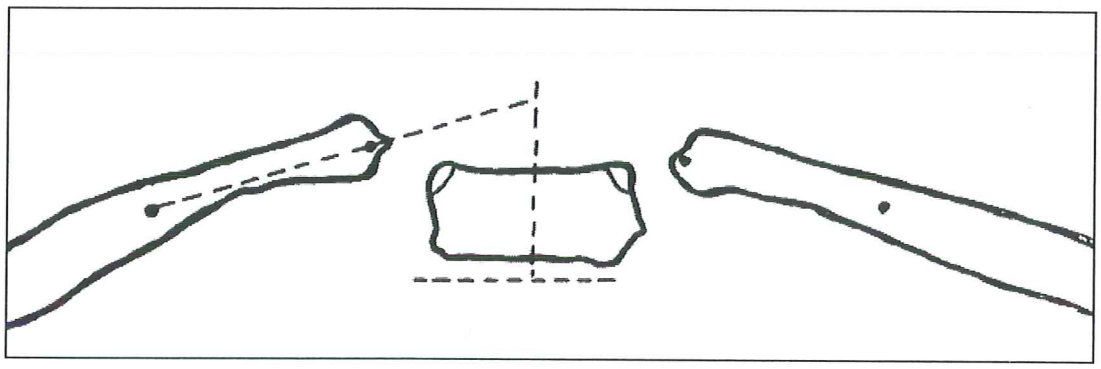

Şekil 2.9. Mehta Açısı (48)

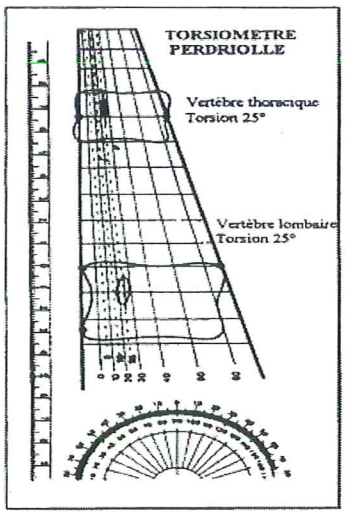

Perdiolle yönteminde ise şeffaf torsiyometre radyografi üzerine yerleştirilir. Daha sonra apikal vertebranın kenarı ve rotasyona uğramış pedikülü işaretlenir. Cetvel üzerinde ikisi arasında kalan açı perdiole açısıdır. Bu yöntemle 30 dereceden küçük olan rotasyonlar bile değerlendirilebilir (Şekil 2.10) (49).

Şekil 2.10. Perdiolle yöntemi (50)

2.3.2.Diğer Yöntemler

Moire topografisi, asimetriyi belirlemede kullanılan hassas bir fotograflama yöntemidir. Yapılan bir çalışmada radyografi ve yüzey topografisi karşılaştırılmıştır. Yüzey topografisi istatistiksel olarak anlamlı sonuç vermiş fakat yeterince güçlü çıkmamıştır (51). Başka bir çalışmada ise okul taramalarında skolyometre ile yüzey topografisi karşılaştırılmış. Çalışmaya 9-13 yaş aralığında 996 kız öğrenci alınmıştır.

Sonuç olarak yüzey topografisinin duyarlılık ve özgünlüğü tatmin edici bulunmamıştır (63).

Skoliometre, gövdedeki deformitenin ölçümünü sağlar. Sırtta 3 dereceye kadar asimetri görülmesi normaldir. Büyüme dönemimde 4-6 derecelik asimetri ölçülmesi her 3-6 ayda bir değerlendirme ve takip gerektirir. Toraksin proksimali, temel torakal bölge ve torakolumbal bölge 3 aşamalı olarak değerlendirilir (Şekil 2.11)

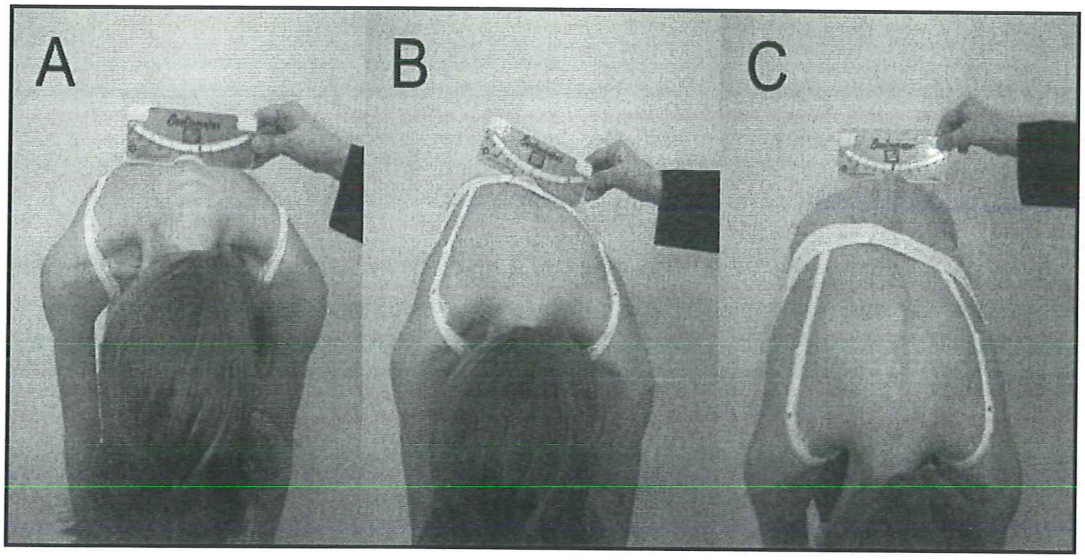

Şekil 2.11. Skolyometre Yöntemi (39)

Çok sayıda radyolojik inceleme yapılan skolyoz hastalarında, meme kanseri riskinin arttığı belirlenmiştir. Bu nedenle gereksiz ölçüm yapılmamalıdır. Günümüzde tanı ve takip için radyolojik ölçüm yerini korusa da yapılan güncel çalışmalarda alternatif dijital ölçüm teknikleri ve non-invaziv yöntemler denenmektedir (45). Bu amaçla son yıllarda manyetik rezonans, bilgisayarlı tomografi, ultrason, orthoscan ve diğer bazı non-invaziv yeni teknikler skolyoz değerlendirmesinde kullanılmaktadır. Son 30 yılı aşkındır non-invazi, hassas, duyarlı, sistematik yeni teknikler gelişmektedir. Teknolojinin gelişmesiyle beraber yeni adımlar atılmış 3 düzleme değerlendirme olanağı doğmuştur. Transver plandaki görünüm ile vertebral rotasyonun tespiti daha kolaylaşmış, 3 boyutlu bir deformite olan skolyozun değerlendirmesinin daha doğru olarak yapılmasına olanak sağlanmıştır (17,39).

Kompleks bir yapıya sahip olduğu için omurga değerlendirmesi ve tedavisi zordur. Bu yüzden omurgadaki denge ve vertebra dizilimindeki açılaşmanın tespiti

önemlidir. Değerlendirme ve tedavi amacı ile yapılan pek çok klinik ve biyomekanik çalışmada omurga hareketlerini non-invaziv değerlendirmek için farklı aletler ve pek çok ölçüm tekniği kullanılmaktadır. Özellikle cilt yüzeyinden uygulanan bilgisayar bağlantılı yeni aletler son dönemde önemli bir yer tutmaktadır.

Spinal Mouse (SM) omurgadaki segmental ve total eğrilikleri, omurganın şeklini ve hareketlerini frontal ve sagital planda tespit etmek amacıyla geliştirilmiş ölçüm aletlerinden biridir (Şekil 2.12). Bilinen diğer aletlerle karşılaştırıldığında, SM, doğru, objektif ve nicel değerler sunan bir alettir. Kolay, hızlı ve pratik uygulanır. En önemli avantajı non- invaziv bir şekilde kullanımında hiçbir radyasyon veya kimyasal madde içermemesidir. Cihaz prosesus spinosusların orta noktasında, C7 den başlatılarak anal çizgiye kadar (yaklaşık olarak S3) ilerletilir. Uygulama sırasında "mouse" sabit bir hızda ve belli bir basınçta cilt yüzeyinden geçirilir. Veriler bilgisayardaki programa 1.3 mm aralıklarla ve 150 Hz hızla aktarılır. Sagitalden yapılan ölçümlerde omurganın servikal lordoz, torakal kifoz ve lumbal lordozu belirlenebilir. Frontalden yapılan ölçümde ise eğer varsa omurganın laterele olan eğriliğinin açısı, yönü, derecesi ve yeri tespit edilebilir. Ayrıca sakral eklemin pozisyonu ve inklinizasyon açısı ile ilgili de bilgi vermektedir.

Elde taşınabilen ve kablosu olmayan "mouse" bluetooth ile bilgisayara bağlantılıdır. Ham veriler bilgisayara bluetooth yolu ile ulaşır ve SM yazılımı tarafından değerlendirilir. Toplanan verilerin analizi ve sunuluşu açıktır ve grafiklerle görsel olarak da zenginleştirilmiştir (Şekil 2.13). Sağlıklı breylerde SM'nin gözlemci içi ve gözlemciler arası geçerlilik ve güvenilirlik çalışmaları yapılmıştır (17,52,53,54).

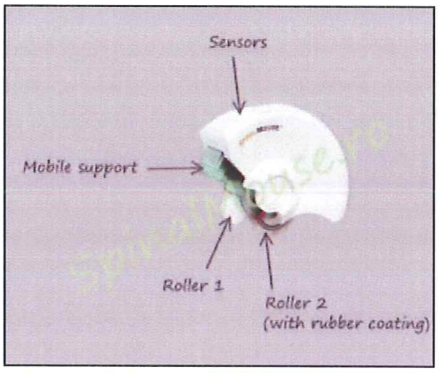

Şekil 2.12. Spinal Mause (55)

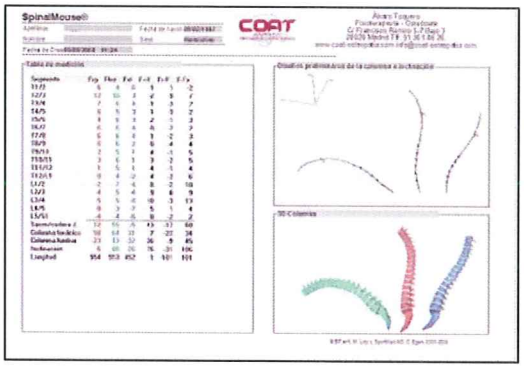

Şekil 2.13. SM analiz sonucu (56)

2.4. Tedavi

Adölesan idiopatik skolyoz tanısı alan hastaların çoğunda tedaviye gereksinim duyulmaz. Tedavi tanı konulduğunda ciddi eğriliği olan veya ilerleme riski yüksek olan eğriliklerde uygulanır. Tedavinin esas amacı öncelikli olarak eğriliğin ilerlemesini durdurmaktır. Deformiteyi düzeltmek ve elde edilen düzelmeyi korumak ise daha sonraki hedeflerdir.

Uygulanacak tedavi seçilirken hastanın büyüme potansiyeli, eğriliğin derecesi ve eğriliğin tipi göz önünde tutulmalıdır. Tedavi birey bazında düşünülmeli ve tam bir klinik değerlendirme ile hasta öyküsü detaylı bir şekilde alındıktan sonra belirlenmelidir. Genel olarak tedavi modaliteleri; gözlem, konservatif tedavi ve cerrahi tedavi olarak 3'e ayrılır (Tablo 2.1) (57-61) .

Tablo 2.1. AİS'de iskelet gelişimi açısından tedavi modalitelerinin belirlenmesi

İskelet olarak immatür hastalar	İskelet olarak matür hastalar
Cobb açısı<15 ° ⟹ Gözlem (6-12 ayda bir) Cobb açısı 15-20° arası ⟹ Ayaktan fizik tedavi Cobb açısı 20-25° arası ⇓ Yogunlaştırılımış fizik tedavi Cobb açısı 20-40° arası ⇓ Yogunlaştırılmış fizik tedavi + Breys tedavisi Cobb açısı > 40-50° ⟹ Cerrahi tedavi	Cobb açısı < 30° ⟹ Sıkı takibe gerek yoktur 3-5 yıl ara ile gözlem Cobb açısı 30-45° arası yetişkinlerde ⇓ Ayaktan fizik tedavi + yoğunlaştırılmış fizyoterapi programı. Cobb açısı >50° ⟹ Cerrahi tedavi

Ayaktan fizik tedavi programı; fizyoterapist kontrolünde sürdürülen ve buna ek olarak ev programını da içeren haftada 2-7 seans tedavidir. 3 ay sonra 2 haftada bir kez olacak şekilde yapılacak kontrollerle program yenilenebilir.

Yoğunlaştırılmış Fizik Tedavi Programı; Haftada 3-5 gün ve günde 5-6 saat yoğun egzersiz programı içerir (57-61).

2.4.1. Gözlem

Hangi tedavinin uygulanacağına karar verilmesinde eğriliğin ilerleme riski önemli bir unsurdur. İlerleme riski düşük olan hastalarda eğriliğin ilerleyişinin takibi için düzenli radyografik ölçüm yapılmalıdır. Eğriliği 20°'nin altındaki hastalar genellikle gözlem ile takip edilir. 12 yaşın altında ve eğriliği 20°'den küçük olan hastalarda 6-12 ay ara ile radyografik takip yapılmalıdır. Eğer eğriliğin büyüklüğü 30-40° arasında ve büyümesi hızlı ise 3-4 ay ara ile takip yapılmalıdır. Yapılan radyografik ölçümlerde 5° ve üzerindeki artışlar önemlidir. Eğriliğin takip süresi belirlenirken prognoz ve hastanın gelişim durumu önemlidir.

Eğriliği 30°'nin altındaki yetişkin hastalarda sıkı takibe gerek yoktur. Eğriliği 30-45° arası olan yetişkinlerde sırt ağrısı görülme oranı yüksektir. Eğer eğriliği 45°'nin üzerinde ve bir yıldaki ilerleyişi 1-2° ise sırt ağrısı artar ve genel bir kötü vücut imajı gelişir. 90 derece ve üzeri torasik eğriliği olan hastalarda kor pulmonare ve sağ kalp yetmezliği görülme riski yüksektir (59,62).

2.4.2. Konservatif Tedavi

Egzersiz tedavisi; AİS tedavisinde egzersizin rolü büyüktür. Egzersiz tedavisinin temel amaçları;

- Postural farkındalığı geliştirip düzgün vücut dizilimini öğretmek,
- Düzgün solunumu ve göğüs mobilitesini sağlamak,
- Eklem hareket açıklığını ve omurganın esnekliğini geliştirmek,
- Kas kuvvetini artırmak
- Ortezleme öncesinde fonksiyonel aktivite seviyesini düzenlemek.

Yapılan egzersizler eğriliğin özelliklerine göre düzenlenmelidir. Spinal kontrolu ve stabiliteyi artırıcı, postüral bozukluğu biyomekanik açıdan düzeltici ve pulmoner fonksiyonları artırıcı egzersizler özellikle seçilmelidir (64).

Günümüzde 3 boyutlu skolyoz tedavisi de yapılan uygulamalar arasında önemli bir yer almaktadır. Otman ve diğ. yaptığı bir çalışmada yaş ortalaması 14.1 olan 50 AİS'li hastaya Schroth's 3 boyutlu skolyoz tedavisi uygulanmıştır. Tedavi haftada 5 dün ve her gün 4 saat olmak üzere 6 hafta boyunca fizyoterapist

gözetiminde yapılmıştır. Daha sonra tedavi her gün 90 dk.'lık ev egzersizleri şeklinde devam etmiştir. Cobb açısı ortalaması tedavi öncesinde 26.1° iken tedavi sonrasında 17.8° olarak tespit edilmiştir (65).

Elektrik Stimülasyonu: Major eğriliğin konveks tarafındaki parasipinal kaslara uygulanır. Yüzeyel elektrotlarla kesikli elektrik stimülasyonu şeklinde günde 9 saat uygulanmaktadır. Lateral elektriksel yüzey stimülasyonu (LESS) olarak da geçen bu tedavi yöntemi ile yapılan son çalışmalarda LESS' in skolyozun doğal seyrini değiştirmediği görülmüştür (5,64,66).

Ortez: Ortezler adölesanlarda büyüme döneminde gövdeye dış kuvvet uygulayarak egriliğin ilerleyişine müdahale eder. Ortez tedavisinin primer amacı eğriliğin ilerleyişini durdurmak ve cerrahiye gidişi önlemektir. Ortez kullanımı genellikle 10 yaş ve üzerindeki, risser işaretine göre 0-2 arasında olan eğriliğin büyüklüğü 25-40° arasındaki, rijit olmayan eğriliklerde hastalara önerilir. Eğriliği 45° üzerinde olan, maturitesini tamamlamış, kızlarda ilk menarştan sonra 2 yıl geçmiş olan hastalarda ortez tedavisi kullanılmaz.

Çok sayıda ortez çeşidi vardır. Bunlar tedavi edilen bölge, kullanılma süresi, şekli, yapılışına göre farklılıklar gösterir. Ortez kişiye özel yapılmalıdır. Milwakuee, Boston, Rahmoni, Charleston Bending, Chenau, Rijit TLSO gibi değişik tipleri bulunmaktadır (67,68,69).

2.4.3. Cerrahi Tedavi

Skolyoz tedavisinde cerrahinin temel amacı, güvenli bir şekilde deformiteyi düzeltmek ve eğriliğin ilerlemesini önlemek, mümkün olan en az seviyede füzyon ile pelvis üzerinde dengeli bir vertebra sağlamaktır.

Skolyoz eğrisinin büyüklüğü ve ilerleme riski cerrahi tedavi kararı için en önemli faktördür. 45-50°'nin üzerindeki tüm idiyopatik skolyozlar cerrahi tedavi bakımından değerlendirilmelidir. İskelet gelişimini tamamlamış, hastanın solunum kapasitesini kısıtlamayan ve dengeli bir eğrilik cerrahi gerektirmezken, çok daha hafif bir eğrilik iskelet yaşı küçük bir hastada ilerleme riski fazla ise cerrahiye adaydır.

Cerrahi planlamada eğriliğin tipi, fleksibilitesi, apeks vertebranın yeri, göğüs kafesi deformitesi, büyüme rezervi ve iskelet olgunlaşması dikkate alınan başlıca konulardır.

Cerrahi tedavi üç yolla yapılabilir:

1. Posterior girişimler
2. Anterior girişimler
3. Kombine girişimler

Günümüzde skolyoz cerrahilerinde genellikle posterior yaklaşımla müdahale edilmektedir (70-73).

3. BİREYLER VE YÖNTEM

Adölesan idiopatik skolyoz'lu çocuklarda omurga eğriliklerinin frontal düzlemde değerlendirilmesinde "Spinal Mouse" un geçerlilik ve güvenilirliğinin incelenmesi amacıyla planlanan bu çalışma 06.06.2012 ile 12.04.2013 tarihleri arasında Hacettepe Üniversitesi Tıp Fakültesi Ortopedi ve Travmatoloji Anabilim Dalı'nda muayene olan ve uzaman ortopedi doktoru tarafından adölesan idiopatik skolyoz teşhisi konan 9-20 yaş arasındaki 51 hastada gerçekleştirilmiştir.

Çalışmanın yapılabilmesi için Hacettepe Üniversitesi Tıp Fakültesi Girişimsel Olmayan Çalışmalar Etik Kurulu' ndan 11.05.2012 tarihli ve B.30.2.HAC.0.20.05.04/377 sayılı karar ile gerekli izin ve onay alınmıştır.

3.1. Bireyler

Çalışma, Hacettepe Üniversitesi Etik Kurulu' nca ön görülen aydınlatılmış onam formunu okuyup kabul eden hastalarla yapılmıştır. Çalışmaya katılan hastalar çocuk olduğu için ayrıca çocuk rıza formu da okutulup, onayları alınmıştır.

Hastaların çalışmaya alınma kriterleri şunlardır:

- AİS tanısı olması
- Radyolojik takibinin yapılıyor olması.

Alınmama kriterleri;

- Ekstremite eşitsizliği
- Konjenital anomali (spina bifida, hemivertebra vb.) varlığı,
- Omurgaya yönelik cerrahi girişim geçirmiş olmak
- Cilt üzerinde uygulama yapmayı engelleyecek skar ya da deri katlantıları olması.

3.2. Yöntem

Hacettepe Üniversitesi Hastanesi Ortopedi ve Travmoloji polikliniğinde muayene edilip röntgeni çekilen AİS'li çocuklardan öncelikle kapsamlı bir hikaye alınmış ve demoğrafik bilgileri kaydedilmiştir. Demografik bilgilerde yaş, cinsiyet, boy, kilo, meslek, dominant taraf sorulmuştur. Ayrıca; tanı konma tarihi, hikayesi,

şikayeti, medikal hikayesi, özgeçmişi, soygeçmişi, ortez kullanımı ve egzersiz alışkanlığı hastaya sorulup kaydedilmiştir.

Adres ve telefon kayıtları olası herhangi bir problemde aileye ulaşılabilmek için alınmıştır.

3.2.1. Spinal Mouse İle Omurga Eğriliği' nin İncelenmesi

Hastaların omurgası aynı gün içerisinde SM ile frontal planda değerlendirilmiştir. SM omurganın frontal ve sagital eğriliklerini ölçebilen non-invaziv pratik bir alettir (Şekil 3.1,Şekil 3.2). Alet, "bluetooth" aracılığı ile bilgisayara veri akışı sağlamakta ve ölçülen eğrilik bilgisayar ekranına yansımaktadır. Uygulamanın tıbbi açıdan hiçbir zararı ve riski yoktur.

Şekil 3.1. SM'nin önden görüntüsü (74) **Şekil 3.2.** SM'nin yandan görüntüsü.

Bireylerin iki ayağına da olabildiğince eşit ağırlık vererek simetrik bir şekilde ayakta durması istenmıştir. Hasta anatomik pozisyonda dik dururken önce C7 ile L5 arası vertebra spinöz çıkıntıları fizyoterapist tarafından belirlenerek tahta kalemi ile işaretlenmiştir. Daha sonra SM, kriter noktaları üzerinde omurga boyunca sabit bir hızda hareket ettirilmiştir. Birinci uygulayıcı kendisine ait ölçümü yaptıktan sonra hastanın pozisyonu bozulmadan 2. uygulayıcı da ölçümlerini yapmıştır. Ölçümler sesiz, hastanın ve uygulayıcının dikkatini bozmayacak , aydınlık bir ortamda yapılmıştır. Ölçümler 2 fizyoterapist tarafından 2 kez tekrarlamıştır (Şekil 3.3). Yorgunluk, stres, psikolojik faktörler gibi etkenlerin hasta üzerinde oluşturabileceği pozisyon farklılıklarını önlemek için ölçümler günün sabah saatlerinde ve iki uygulama arasında 5 dk'dan az zaman farkı olacak şekilde tekrarlanmıştır. Ölçümleri yapan fizyoterapistler skolyoz hastalarını rutin bir şekilde alan ve bu alanda

deneyime sahip fizyoterapistler değillerdir. Bu nedenle uygulayıcıların SM ölçümlerinde tecrübe kazanmaları için tez çalışmasına başlamadan önce 3 hafta boyunca haftada 2 gün 1 saat tahtaya çizilen şekiller ve sağlıklı bireyler üzerinde uygulama yapılmıştır.

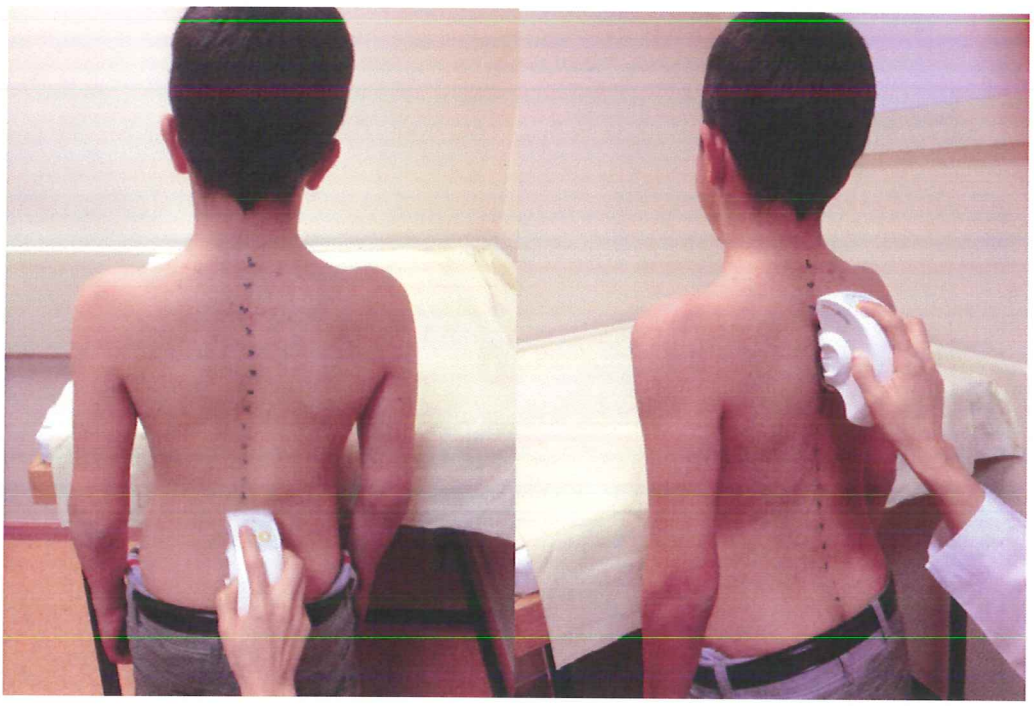

Şekil 3.3. SM ile omurganın frontal ve sagital düzlemde degerlendirilmesi

SM aracılığı ile bilgisayara aktarılan veriler program tarafından analiz edilmekte ve vertebraların her bir segmenti arasındaki açısal sapmayı derece olarak vermektedir. Bu diyagram üzerinden araştırmacı tarafından eğriliğe katılan en alt ve en üst vertebra tespit edilip vertebraların aralarındaki sapma açıları toplanmış ve eğriliğin derecesi hesaplanmıştır (Şekil 3.4).

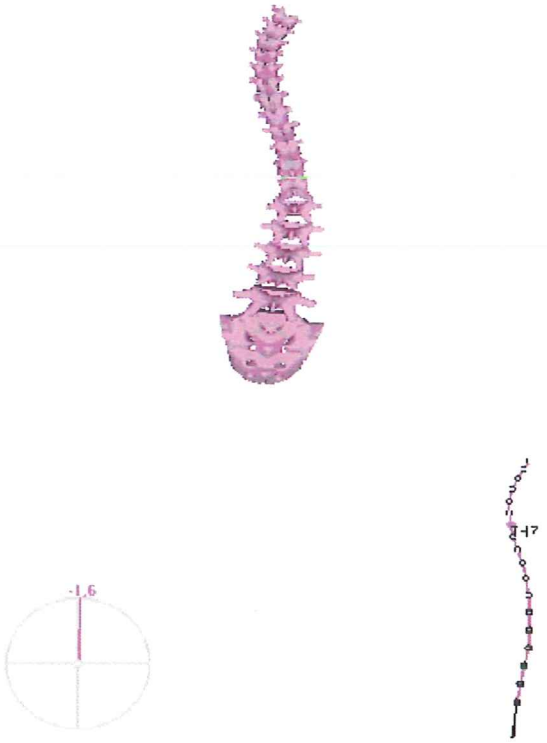

Segment	Left	Upright	Right	S-L	S-R	L-R
Th1/2		2				
Th2/3		10				
Th3/4		12				
Th4/5		9				
Th5/6		7				
Th6/7		4				
Th7/8		5				
Th8/9		2				
Th9/10		4				
Th10/11		5				
Th11/12		3				
Th12/L1		4				
L1/2		6				
L2/3		6				
L3/4		3				
L4/5		3				
L5/S1		4				
Sac/Hip J.		6				
Thoracic spine		40				
Lumbar spine		11				
Incl.		2				
Length		466				

Şekil 3.4. Spinal Mouse ile yapılan ölçüm sonuçlarının bilgisayara aktarılan analizleri.

Bir hasta için 4 ölçüm sonucu elde edilmiştir. Kişinin kendi içideki güvenilirliğini değerlendirmek için her bir terapistin yaptığı iki ölçüm kendi içinde karşılaştırılmıştır. Uygulayıcılar arasındaki uyumu değerlendirmek için ise terapistlerin yaptığı ölçümlerin ortalaması karşılaştırılmıştır.

Mesleki tecrübenin SM ile ölçüm üzerine etkisinin daha iyi gözlenebilmesi için mesleki tecrübe farkının fazla olduğu 2 uygulayıcı tarafından ölçümler yapılmıştır. Birinci uygulayıcı (F.K) 3 yıllık mesleki tecrübeye sahipken 2. Uygulayıcı (A.L) 28 yıllık mesleki tecrübeye sahiptir.

Hastalar değerlendirildikten sonra skolyoza yönelik egzersizler ve dikkat etmesi gereken konular hastalara anlatılmış, uygulamalı olarak gösterilmiştir

SM' nin geçerliliğini analiz etmek için elde edilen sonuçlar "altın standart" olarak kabul edilen röntgen sonuçları ile karşılaştrılmıştır. Bu amaçla hastaların röntgen sonuçları Hacettepe Üniversitesi Hastanesi Ortopedi ve Travmaloji Anabilim Dalı doktoru (V.N) tarafından değerlendirilip Cobb açısı hesaplanmıştır.

3.2.2. İstatistiksel Analiz

Hastaların demografik ve klinik özellikleri tanımlayıcı istatistiksel veriler (yüzde, frekans, ortanca, min.-max. degerler, dağılım aralığı) şeklinde ifade edilmiştir. İstatistiksel değerlendirmeler IBM SPSS 20 paket programı ile yapılmış, test sonuçları değerlendirilirken $\alpha=0.05$ olarak alınmıştır. Ölçümle belirlenen değişkenler, ortalama ± SD. olarak ifade edilmiş, sayımla belirlenen değişkenler için yüzde (%) değeri hesaplanmıştır. Kategorik veriler için ki-kare testi kullanılmıştır. Normal dağılmayan verilerde nonparametrik testlerden Mann-Whitney U testi kullanılmıştır. Röntgen ile SM sonuçları, kişiler arası ölçüm sonuçları, kişinin kendi içindeki tekrarlı iki ölçüm sonuçları, 40°'nin altındaki ve üstündeki röntgen sonuçları ile SM sonuçları arasındaki uyuma Intraclass Correlation Coefficients (ICCs) testi ile mutlak anlaşmaya (absolute agreement) dayalı iki yönlü rastgele (two-way random) modeli kullanılarak hesaplanmıştır.

ICC analizlerinde uyum aşağıdaki gibi derecelendirilmiştir (75) ;

- 0-0,20 zayıf uyum
- 0,21-0,40 düşük düzeyde uyum

- 0,41-0,60 orta düzeyde uyum
- 0,61-0,80 kuvvetli uyum
- 0,81-1,00 çok kuvvetli uyum

4. BULGULAR

Çalışmaya yaş ortalamaları 14,37 ± 2,89 yıl olan 51 adölesan idiopatik skolyozlu (AİS) birey alındı. AİS'li bireylerin boy ortalaması 159,08 ± 13,22 cm vücut ağırlığı ortalaması 49,24 ± 12,68 kg' dir. Vücut kütle indeksi (VKİ) dağılımları 19,16 ± 2,93' tür (Tablo 4.1).

Tablo 4.1. Bireylerin fiziksel özelliklerinin dağılımı(n=51)

Fiziksel özellikler	Min.	Max.	X	SD
Yaş (yıl)	9	20	14,37	2,89
Boy uzunluğu (cm)	119	186	159,08	13,22
Vücut ağırlığı (kg)	25	85	49,24	12,68
Vücut Kütle İndeksi (kg/m^2)	11,73	24,57	19,16	2,93

Çalışmaya katılan bireylerin tümü öğrencilerden oluşmaktadır. Bunların 42'si (%82,4) kız 9'u erkektir (%17,6) . Bireylerden 49 (%96,1) kişide sağ el, 2 (%3,9) kişide sol el dominanttır (Tablo 4.2).

Tablo 4.2. Bireylerin dominant tarafları ve cinsiyet dağılımları

		Sayı	Yüzde (%)
Cinsiyet	Kız	42	82,4
	Erkek	9	17,6
Dominant ekstremite	Sağ	49	96,1
	Sol	2	3,9

Bireyler eğriliğin yeri ve yönü açışından incelendiğinde ise; hastaların 2 (%3,9)'sinde torakal, 49 (%96,1)'unda torakolumbal eğrilik vardır. Bunların 22'si (%43,1) açıklığı sağa bakan, 29'u (%56,9) açıklığı sola bakan eğriliklerdir (Şekil 4.1).

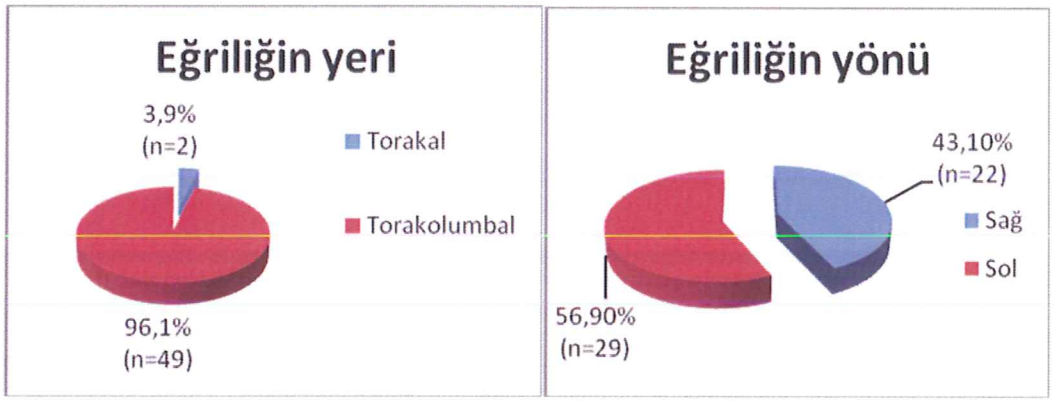

Şekil 4.1. Bireylerin eğriliğin yeri ve yönüne göre dağılımı

Eğrilik yönü ile dominant el arasında herhangi bir ilişki saptanmamıştır (p=0,842). SM ölçüm sonuçlarının röntgene göre olan farklılığı yanılma payı olarak belirlenmiştir. Yapılan yanılma payı ile VKİ' i arasında herhangi bir ilişki saptanmamıştır (r=0,08, p=0,584).

Bireylerin 38'inde (%74,5) sırt veya bel ağrısı şikayetinden birisi bulunurken 13'ü (%25,5) ağrı şikayetinin olmadığını söylemiştir. Çalışmamıza katılan AİS'li vakaların sadece 7'sinin (%13,7) düzenli egzersiz alışkanlığı vardır. Geriye kalan 44 (%86,3) birey düzenli egzersiz yapmamaktadır. Çalışmamıza katılan hastalar ortez kullanım durumu açısından incelediğinde bireylerin 5'i (%9,8) korse kullanmaktayken, 46 (%90,2) birey korse kullanmamaktadır (Tablo 4.3).

Tablo 4.3. AİS' li bireylerin ağrı şikayeti, düzenli egzersiz alışkanlığı ve ortez kullanımına göre dağılımı

Klinik Özellikler (n=51)		N	%
Ağrı şikayeti	Var	38	74,5
	Yok	13	25,5
Egzersiz alışkanlığı	Var	7	13,7
	Yok	44	86,3
Ortez kullanımı	Var	5	9,8
	Yok	46	90,2

Hastaların eğrilik derecelerinin ortalaması 37,8 ± 18,43'dir. Birinci uygulayıcı tarafından Spinal Mouse ile yapılan 1. ölçümlerin ortalaması 33,37 ±15,23 derecedir. 1. uygulayıcının 2. ölçümlerinin ortalaması ise 33,69 ± 14,06 derecedir. İkinci uygulayıcı tarafından yapılan 1. ölçümler ortalama 34,53 ± 16,24 derece, 2. uygulayıcının 2. ölçümlerinin sonuçlarının ortalaması 35,57 ± 17,35 derece olarak bulunmuştur (Tablo 4.4).

Tablo 4.4. Bireylerin ölçüm sonuçlarının dağılımı (n=51)

Ölçümler	**X**	**SD**
Radyografik ölçüm	37,8	18,43
1.uygulayıcının 1. SM ölçümü	33,37	15,23
1.uygulayıcının 2. SM ölçümü	33,69	14,06
2.uygulayıcının 1.SM ölçümü	34,53	16,24
2. uygulayıcının 2.SM ölçümü	35,57	17,35

Uygulayıcıların yaptıkları ölçümler kendi içinde ve birbirleri arasında karşılaştırıldığında istatistisel bir fark bulunamamıştır ($p < 0.05$) (Tablo 4.5).

Tablo 4.5. Bireylerin ölçüm sonuçlarının kendi içinde ve röntgen sonuçları ile karşılaştırılması

Ölçümler	İki Eş Arasındaki Farkın Önemlilik Testi	
	p	t
1. Uygulayıcının ölçümleri	0,741	-0,333
2. Uygulayıcının ölçümleri	0,260	-1,140
1.ve 2. Uygulayıcı ölçümlerinin ort.	0,111	- 1,624
1. Uygulayıcı ile röntgen	0,012	2,610
2. Uygulayıcı ile röntgen	0,024	2,330

Yapılan ölçümlerde uygulayıcının kendi içindeki ve kişiler arasındaki uyumu incelendiğinde birinci uygulayıcının SM ile yaptığı ölçümler arasında çok kuvvetli ilişki (ICC= 0,87), ikinci uygulayıcının 1. ve 2. ölçümleri arasında da çok kuvvetli ilişki (ICC= 0,91) vardı. Gözlemciler arasındaki uyum değerlendirilirken uygulayıcıların 1 ve 2. ölçümlerinin ortalaması karşılaştırılarak arasında çok kuvvetli ilişki (ICC=0,91) bulunmuştur (Tablo 4.6).

SM ölçümleri ile röntgen sonuçları arasındaki uyum incelenmiştir. Birinci uygulayıcının yaptığı ölçümlerin ortalaması ile röntgen sonucu arasında kuvvetli uyum (r=0,771), ikinci uygulayıcının yaptığı ölçümlerin ortalaması ile röntgen sonuçları arasında ise çok kuvvetli uyum (r=0,889) bulunmuştur (Tablo 4.7). Yapılan ölçümler arasındaki ilişki şekil 4.2'de gösterilmiştir.

Tablo 4.6. Kişiler arasındaki ve kişinin kendi içindeki uyumu

	ICC*	%95 Güven Aralığı
1.Uygulayıcının ölçümleri arasındaki uyum	0,87	0,70-0,95
2.Uygulayıcının ölçümleri arasındaki uyum	0,91	0,77-0,96
1.ve 2. Uygulayıcı arasındaki uyum	0,91	0,84-0,95

*ICC:Intraclass Correlation Coefficients

Tablo 4.7. Röntgen sonuçları ile uygulayıcıların ölçümleri arasındaki uyum

	Pearson Korelasyon	
	r	P
1.Uygulayıcı ile röntgen arasındaki uyum	0,771	<0,001
2.Uygulayıcı ile röntgen arasındaki uyum	0,889	<0,001

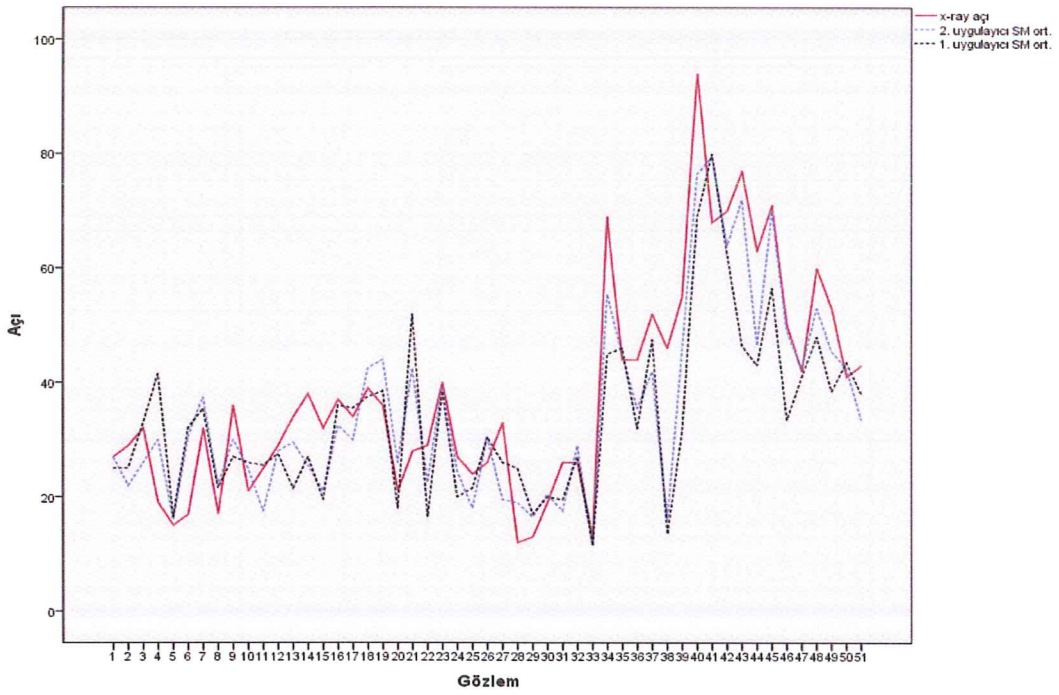

Şekil 4.2. SM ve röntgön sonuçları arasındaki açısal uyum

Cihazın yüksek dereceli eğriliklerdeki hassasiyet ve duyarlılığı ile alçak dereceli eğriliklerdeki hassasiyet ve duyarlılığını karşılaştırmak için hasta verileri radyolojik ölçüm sonuçlarına göre eğriliği 40°'nin altında ve üstünde olmak üzere 2 gruba ayrılmıştır. Hem 1. uygulayıcının hem de 2. uygulayıcının yaptığı ölçümlerde

40°'nin üstündeki eğriliklerde SM'nin röntgen ile olan uyumu daha yüksek bulunmuştur (Tablo 4.8).

Tablo 4.8. 40°'nin altındaki ve üstündeki eğriliklerde SM ölçüm sonuçları ile röntgen sonuçlarının uyumu

İlişki	40° < eğrilikler (n=32)	40° ≥ eğrilikler (n=19)
1.uygulayıcı –röntgen	ICC = 0,466	ICC = 0,663
2.uygulayıcı –röntgen	ICC = 0,615	ICC = 0,829

ICC:Intraclass Correlation Coefficients

Açıklığı sağa bakan eğriliklerde SM ve röntgen arasındaki uyum açıklığı sola bakan eğrililerdekine göre daha düşük çıkmıştır (Tablo 4.9).

Tablo 4.9. Eğri açıklığının yönünü ile ölçüm sonuçları arsındaki ilişki

İlişki	Açıklığı sağa bakan eğrilikler (n=22)	Açıklığı sola bakan eğrilikler (n=29)
1.uygulayıcı –röntgen	ICC=0,691	ICC=0,786
2.uygulayıcı –röntgen	ICC=0,870	ICC=0,879

Her bir hastada SM ölçüm sonuçları ile röntgen sonuçları arasındaki açısal farkı belirlemek için ugulayıcıların 1 ve 2. ölçüm ortalamalarının röntgen sonuçlarına göre açısal farkı belirlenerek ortalama ve standart sapması hesaplanmıştır. 1. uygulayıcının röntgene göre yaptığı yanılma payının ortalama açısal değeri 4,3±11,7 derece, 2. uygulayıcının röntgene göre yaptığı yanılma payının ortalama açısal değeri ise 2,7±8,4 derece bulunmuştur (Şekil 4.3).

Uygulayıcıların 1. ve 2. ölçüm sonuçları arsındaki açısal farkın ortalaması ise 1. uygulayıcı için 0,3±6,7 iken 2. uygulayıcı için 1±6,5 derece bulunmuştur.

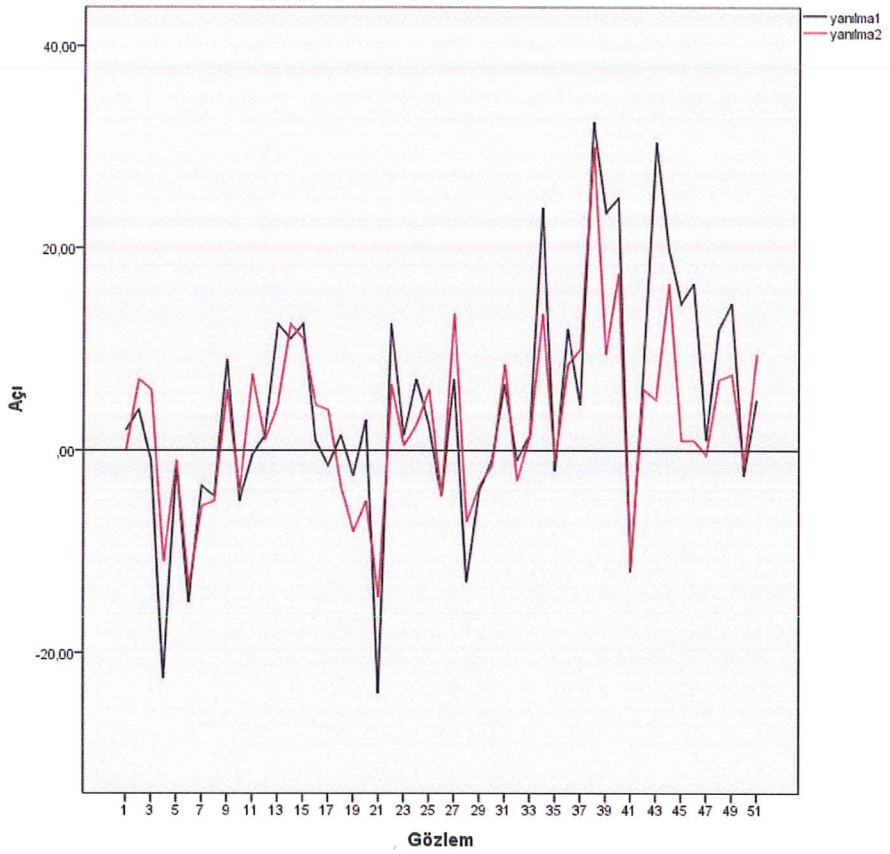

Şekil 4.3. Röntgen sonuçlarına göre yapılan yanılma payının açısal değeri

5. TARTIŞMA

Adölesan İdiopatik Skolyoz omurganın laterale deviasyonu ile karakterize, gövde ve göğüs kafesinde geometrik ve morfolojik değişikliklere de sebep olan 3 boyutlu bir deformitedir. X-ray ölçümü ile yapılan değerlendirmede, frontal planda omurgada 10°'den fazla yana eğilme görülür. Sagital planda omurganın fizyolojik eğriliklerinde bozulma, transvers planda ise aksiyal rotasyon meydana gelir. Eğrilik belirli bir şekilde ortaya çıktıktan sonra skolyoz mekanik bir kısır döngü halinde ilerler. Bu ilerleyiş omurganın büyüme hızı, hastanın cinsiyeti, yaşı, eğriliğin büyüklüğü ve daha birçok faktöre göre değişmektedir (2,25,76).

Hastanın tanısının konması ve eğriliğinin ilerleyişinin takibi sürecinde farklı değerlendirme yöntemleri kullanılmaktadır. Literatür incelendiğinde, skolyoz tanısı koymada ve ilerleyişini takip etmede radyografi ile inceleme en fazla kabul gören yöntem, eğriliğin açısının belirlenmesinde de Cobb açısı ölçümü altın standart olarak kabul görmektedir (8,9,10). Fakat radyolojik yöntemlerin bazı dezavantajları vardır. Örneğin radyografik değerlendirmede skolyoz 2 boyutlu olarak incelenmekte, fakat deformite 3 düzlemde de meydana gelmektedir. Bu durum eğriliğin değerlendirilmesi ve iyi bir cerrahi düzeltmenin yapılması açısından olumsuzluklara sebep olmaktadır.

Radyografinin en sık kullanıldığı hasta gruplarının başında skolyozlu bireyler gelmektedir. Skolyozlu bireylerde, büyüme plakları kapanana kadar eğriliğin ilerleyiş riski devam ettiği için bu süreçte düzenli ve sıkı takip yapmak gerekmektedir. Bu nedenle özellikle AİS'li bireylerin sık ve düzenli takiplerle izlenmesi büyük önem taşımaktadır. Hastalar bu süreçte tekrarlı röntgen incelemeleri nedeniyle yüksek dozda radyasyondan olumsuz yönde etkilenmektedir. Bu durum AİS'li hastalarda akciğer kanseri, meme kanseri, lösemi vb. riskleri arttırmaktadır (11,12,13,25,77,78). Bunlara ek olarak hastane masraflarına kattığı olumsuz gider alternatif yöntemlerin geliştirilmesi gereğini ortaya koymaktadır. Bu nedenle çalışmamız özellikle AİS'li bireyler üzerinde yapılmıştır.

"Spinal Mause" (SM) bir çok düzlemde omurganın hareketliliğini ve şeklini değerlendiren eksternal noninvaziv bir ölçüm yöntemidir. Ayrıca sağlıklı ve kolay uygulanabilir olması yönü ile radyografiye göre avantaj sağlamaktadır (17,18).

Çalışmamızın öngörülerinin doğru çıkması durumunda AİS'li hastaların tedavi dönemi boyunca gerekli olan radyografi sayısını büyük ölçüde azaltabileceği, böylelikle hem sağlık sistemi içerisindeki maliyet artışı, hem de hastaların radyasyondan olumsuz etkileniminin önleneceği düşünülmüştür.

Literatürde SM'nin AİS'li hasta grubunda kullanıldığı herhangi bir çalışmaya rastlanılmamıştır. Bu nedenle SM'nin AİS'li bireylerde klinik ve araştırmalarda rutin bir şekilde kullanılması için geçerlilik ve güvenilirliğinin araştırılması gereklidir.

AİS'li hastaların omurga eğriliklerini frontal düzlemde SM ile değerlendirmek, sonuçlarını radyografi sonuçları ile karşılaştırılmak amacıyla yapılan bu çalışmaya , 9 ile 20 yaş arasında 51 hasta alınmıştır. Değerlendirdiğimiz hastaların SM ile 2 uygulayıcı tarafından 2'şer kez değerlendirilmiştir. Hastaların 42'si (%82,4) kız 9' u erkektir (%17,6). Adölesan skolyozun çoğu kaynakta kadınlarda erkeklere oranla daha fazla görüldüğü belirtilmektedir (25,26,32). Çalışmamızda da literatürle uyumlu olarak kızların sayısı erkeklere oranla daha fazladır.

Hastaların 38'inde (%74,5) sırt veya bel ağrısı şikayetine rastlanılmıştır. Çalışmamız tarama şeklinde olmayıp polikliniğe şikayeti olup müracaat eden hasta grubunu içerdiğinden hastalarda ağrı şikayetine sıklıkla rastlanması doğaldır. Literatür incelendiğinde çalışmalarda AİS'li hastaların büyük bir kısmının herhangi bir ağrı ya da kısıtlanma olmadan normal bir hayat sürdürdükleri sadece ileri derecede eğriliği olan hastalarda ağrı ve farklı şikayetlerinin olduğu belirtilmiştir (71,79).

Çalışmamızdaki AİS'li bireylerin Cobb açısı ortalama 37,8 ± 18,43 derecedir. Hastaların 2'sinde (%3,9) torakal, 49'unda (%96,1) torakolumbal eğrilik vardır. Bunların 22'si (%43,1) açıklığı sağa bakan, 29'u (%56,9) açıklığı sola bakan eğriliklerdir. Hastaların tamamında "S" skolyoz tespit edilmiştir. Çalışmamızı belirlerken hedeflerimizden birisi de SM'nin S tip ve C tip eğriliklerdeki uyumunu karşılaştırmaktı. Fakat çalışmamıza katılan bireylerin tamamının S eğrisine sahip olması farklı tip eğriliklerde SM'nin geçerlilik ve güvenilirliğini karşılaştırmamızı engellemiştir. Literatürde AİS'li hastalarda açıklığı sağa bakan torakal eğriliğin daha

çok bulunduğu, eğrilik şekli açısından ise çalışmamızla uyumlu olarak "S" skolyozunun daha sık görüldüğü ifade edilmektedir (2,23,80).

Çalışmamıza katılan AİS'li vakaların sadece 7'sinin (%13,7) düzenli egzersiz alışkanlığı vardır. Hastalarla yapılan görüşmelerde birçoğunun düzenli egzersizin skolyoz tedavisindeki yeri ve önemi konusundaki farkındalıklarının yeterli olmadığı sonucuna ulaşılmıştır. Vaizoğlu ve diğ. 249 kişide "fiziksel aktivite değerlendirme anketi" ile fiziksel aktiviteyi değerlendirdiği çalışmada katılımcıların fiziksel aktivite düzeyleri yetersiz bulunmuştur (81). Ne yazık ki toplumumuzda düzenli egzersizin yaşamın bir parçası olduğu bilinci henüz oturmamıştır. Biz de çalışmamıza katılan hastalara ev programı şeklinde skolyoz egzersizleri verdik. Ayrıca hasta ve yakınlarına vücut farkındalığı ve düzgün postür konusunda bilgilendirme yaptık. İleriye yönelik hasta takibiyle çalışmaya katılan hastalarla telefon görüşmesi yapılarak egzersiz alışkanlıklarının sorgulanması da ayrıca düşünülmektedir.

SM ile yapılan çoğu çalışmalarda lumbal bölgedeki kas kütlesi ve yağ tabakası torakal bölgeye göre daha fazla olduğu için lumbal bölgedeki uyum sonuçları torakal bölgeye göre daha düşük çıkmıştır (17,52,53). Çalışmamızda hastalarımızın tamamına yakınının (%96,1) torakolumbal eğriliği olduğundan sadece lumbal ve torakal eğrilikler açısından karşılaştırma yapma şansımız olmamıştır.

Barrios ve diğ. 52 AİS'li ve 92 sağlıklı kız çocuğun antropometrik özelliklerini karşılaştırdığı çalışmada skolyozlu grupta vücut ağırlığı ve VKİ' si sağlıklı gruba göre anlamlı derecede düşük çıkmıştır. Skinfold ile yapılan ölçümlerde de benzer sonuçlar saptanmıştır (82). Bizim çalışmamızda da benzer şekilde VKİ (19,16±2,9) düşük bulunmuştur. Çalışmamızdaki hedeflerimizden birisi de VKİ'nin ölçüm sonuçları üzerine olan etkisini incelemekti. VKİ'si fazla olan hastalarda spinöz çıkıntıları tespit etmek daha zor olacağı için yapılan ölçümlerdeki hata payının bu grupta daha çok olabileceğini düşünmüştük. Fakat hasta gurubumuzun çoğunun VKİ'si düşük olduğu için yanılma payı ile arasında herhangi bir ilişki ($r=0,08$, $p=0,584$) saptanmamıştır.

Mannion ve diğ. 20 sağlıklı gönüllüde omurganın segmental ve total hareket açıklığı ve eğriliklerini ölçmek için SM'yi kullamışlardır. Bireylerin omurgası 2 uygulayıcı tarafından 3 farklı ölçüm yapılarak değerlendirilmiştir. Bu çalışmada da

SM'nin gözlemci içi ve gözlemciler arası güvenilirliği bizim çalışmamızla benzer çıkmıştır. Mannion ve arkadaşları ilerleyen çalışmalarda farklı hasta grupları, farklı bölgelerde yaşayan insanlar ve farklı yaş gruplarında da SM'nin incelenmesini önermiştir (17).

Hastaların spinöz çıkıntılarını palpasyonla belirleyip işaretledikten sonra ölçümleri yapılmış ve aynı gün içerisinde sabah saatlerinde, ard arda tekrarlanmıştır. Ölçümleri arka arkaya tekrarlamamızın nedeni hastaların günün farklı saatlerinde yorunluk, stres, psikolojik vb. faktörler nedeni ile duruşlarında oluşabilecek değişikliği önlemektir. Değerlendirme sonuçları sisteme kaydedilerek tüm hastaların açı hesapları daha sonra yapıldığından değerlendirmecilerin birbirlerinden etkilenmeleri söz konusu olmamıştır.

Çalışmamızda; uygulayıcıların ölçüm ortalamaları kendi içinde ve kişiler arasında karşılaştırıldığında istatistiksel bir fark bulunamazken birinci ve ikinci uygulayıcının sonuçları ile röntgen sonuçları arasındaki fark anlamlıdır.

Çalışmamızda hem gözlemciler arası (ICC=0,91) hem de gözlemcilerin kendi icindeki (ICC= 0,87-0,91) uyum çok kuvvetli bulunmuştur. Bu durum SM' nin güvenilir olduğunu göstermektedir.

Bunun yanısıra "altın standart" olarak kabul edilen radyoloji sonuçları ile karşılaştırılarak SM'nin radyografi sonuçları ile ilişkisi incelendiğinde 1. değerlendiricinin yaptığı ölçümlerin ortalaması ile röntgen sonucu arasında kuvvetli ilişki (r=0,771) , 2. değerlendiricinin yaptığı ölçümlerin ortalaması ile röntgen sonuçları arasında ise çok kuvvetli ilişki (r=0,889) tespit edilmiştir. Bu durum da SM' nin aynı uygulayıcılar tarafından röntgene göre benzer hata payıyla ölçüm yaptığı sonucunu vermektedir ki bu da SM'nin geçerli olmasa da klinikte güvenilir bir şekilde kullanılabilecek alternatif bir yöntem olduğunu göstermektedir. Çalışmamızda 2. uygulayıcının SM ölçüm sonuçlarının röntgen ile olan uyumunun 1. uygulayıcının röntgen ile olan uyumundan daha yüksek olduğunu gördük. Bu durumun sebebini klinik tecrübenin yapılan değerlendirmelere yansıması olarak düşünmekteyiz. Ayrıca ölçümlerin sabit bir hızla yapılması gerekmektedir. Uygulayıcıların röntgen ile olan karşılaştırmasındaki farklılığın bir diğer nedeni ise 2. uygulayıcının cihazı kullanırken hızını daha iyi ayarlaması olabilir.

Çalışmamızda SM ile röntgen sonuçları arasında yüksek uyum çıkmış olmasına rağmen açısal olarak karşılaştırma yaptığımızda 1. uygulayıcının röntgene göre yaptığı yanılma payının ortalama açısal değeri 4,3±11,7 derece, 2. uygulayıcının röntgene göre yaptığı yanılma payının ortalama açısal değeri ise 2,7±8,4 derece çıkmıştır. Görüldüğü gibi sonuçların standart sapması yüksek çıkmıştır. Açısal olarak gözlemcilerin kendi içindeki farklılığa baktığımızda ise 1. uygulayıcının ölçümleri arasındaki fark 0,3±6,7 derece iken 2. uygulayıcı için 1±6,5 derece bulunmuştur.

Seichert ve diğ. 29 gönüllüde SM'nin sagital plandaki geçerlilik ve güvenilirliğini incelemişlerdir. X-ray ile SM arasındaki korelasyonu r=0.972 ±0.03, X-ray'in kendi içindeki korelasyonu r=0,974 ±0,02 bulmuşlardır (53,83).

Kellis ve diğ. sağlıklı 81 erkek çocukta omurga hareket açıklığını SM kullanarak değerlendirmiştir. Ölçümler 3 uygulayıcı tarafından 2 kere tekrarlanmıştır. Ölçümleri yaparken hastaların spinöz çıkıntılarını palpasyon ile belirleyip bir kalemle işaretledikten sonra SM'yi belirlenen kriter noktaları üzerinden geçirmiştir. Uygulayıcıların kendi içindeki uyumu ICC=0,61-0,96 ve uylayıcılar arasındaki uyum ICC=0,67-0,91 olarak bulunmuştur (93).

Ripani ve diğ. 26 gönüllünün T1-T2'den L5-S1'e kadar tüm omurga segmentlerin frontal düzlemdeki açılaşmasını hem röntgen hem de SM ile değerlendirmiştir. SM ile yapılan ölçümler 2 uygulayıcı tarafından 2 kez tekrarlanmıştır. Yapılan ölçümlerde SM'nin gözlemci içi ve gözlemciler arası güvenilirliği diğer çalışmalarla benzer olarak yüksek bulunmuştur. SM' nin güvenilirliğini incelendiği bu çalışmada gözlemcinin tekrarlı ölçümlerindeki uyum (ICC=0,879- 0,995) ve gözlemciler arası ölçümlerdeki uyum (ICC= 0,865-0,989) çok kuvvetli olarak bulunmuştur. Görüldüğü gibi SM'nin gözlemci içi ve gözlemciler arasın uyumu yüksektir. Cihazın 1 uygulayıcı tarafından yapılan ölçümleri arasındaki uyum gözlemciler arasındaki uyumundan daha fazla çıkmıştır. Bu durum yapılan ölçümlerin aynı kişi tarafından olması halinde daha iyi sonuçların çıkacağını göstermektedir. Skolyoz takibi uzun bir süreçtir ve bu süreçte hastaların aynı uygulayıcı ve değerlendirici tarafından incelenmesi eğriliğin tayini ve takibi açısından daha iyidir. Çalışmamızın aksine bu çalışmada SM ile röntgen arasında ise zayıf ilişki bulunmuştur (52).

Seichert ve diğ. SM'nin sagital plandaki geçerlilik ve güvenilirliğini inceledikleri çalışmada aynı zamanda radyografi üzerinden farklı uygulayıcıların yaptığı Cobb ölçümlerinin de gözlemciler arası farklılıklarını icelemiş ve Cobb ölçümleri arasında ±7 derece, SM ile yapılan ölçümlerde maksimum ±3 derecelik sapma belirlemişlerdir (53,83). Loder ve diğ. konjenital skolyozlu hastalarda yaptığı çalışmada 6 farklı değerlendici tarafından 54 radyografi aynı gonyometre kullanılarak incelenmiş ve Cobb açıları hesaplanmıştır. Gözlemci içinde ±9,6 derecelik gözlemciler arasında ise ±11,8 derecelik sapma belirlemişlerdir (93). Görüldüğü gibi ölçümü yapan kişilerden kaynaklı hata payı; altın standart olarak kabul edilmesine rağmen ragyografi için de geçerli, hatta daha yüksek olabilmektedir. Ancak bizim çalışmamızda böyle bir amaç olmadığından radyografi ölçümleri aynı kişi tarafından bir kez yapılmıştır.

Skolyoz takibinde birbirini izleyen muayenelerde eğriliğin 5 dereceden fazla artması progresyon olarak tanımlanır, uygulanacak tedavi modalitesi ve cerrahinin belirlenmesinde eğriliğin derecesi büyük öneme sahiptir. Bu nedenle röntgenin skolyoz takibinde altın standart olduğu gerçeği kabul edilse bile değerlendirmeyi yapan kişilerin turarlılığı da önem taşımaktadır. Bu açıdan bakıldığında SM'nin kısa süreli klinik muayenelerde eğrilik hakkında fikir vermesi açısından kullanılabileceğini düşünmekteyiz (8,9,10,22).

Çalışmamızda ayrıca eğrinin yönünün ölçümlerin güvenirliği üzerine etkisi de incelenmiştir. Her iki uygulayıcının da yaptığı ölçümlerde açıklığı sola bakan eğriliklerde SM ve radyografi uyumu, açıklığı sağa bakan eğriliklere göre daha yüksek çıkmıştır. Bu durumun her iki uygulayıcının da ölçümler için sağ elini kullanması ile ilişkili olabileceğini düşünmekteyiz.

Skolyozlu hastalarda zamanla vertebralarda bazı şekil değişiklikler oluşmaktadır. Konkav taraftaki lamina, pedikül ve transvers çıkıntılar kısalır ve kalınlaşır. Vertebralarda kamalaşma söz konusudur. Vertebralar skolyoz eğrisinin konveks olduğu tarafa doğru rotasyona uğramaktadır. Bu duruma neden olan faktör konkav taraftaki büyüme plakları üzerine binen streslerdir. Konkav taraftaki büyüme plaklarında atrofi oluşurken, konveks taraftaki büyüme plaklarında hipertrofi gelişir. Spinöz çıkıntılar zamanla deforme olur ve eğriliğin konkav olduğu tarafa doğru kayar (2).

Parents ve diğ. AİS'li ve normal kadavralardaki vertebraları 3 boyutlu olacak şekilde tekrardan yapılandırmış ve karşılaştırmıştır. AİS'li vertebralaradaki kamalaşmanın apeks vertebraya doğru düzenli olarak arttığını ve konkav taraftaki pediküllerin normale göre anlamlı ölçüde kısa olduğunu tespit etmiştir (85).

Çalışmamızı planlarken beklentimiz düşük dereceli eğriliklerde spinöz çıkıntılardaki deformasyon daha az olacağı için bu bireylerdeki SM ile röntgen sonuçlarının daha uyumlu çıkmasıydı. Fakat şaşırtıcı olarak hem 1. uygulayıcının hem de 2. uygulayıcının yaptığı ölçümlerde 40°' nin üstündeki eğriliklerde cihazın röntgen ile olan uyumu daha yüksek bulunmuştur. Bunun sebebi yüksek dereceli eğriliklerde gözlemsel olarak eğriliği tespit etmenin daha kolay olması ve daha sonra hastayı palpe ederek spinöz çıkıntıları belirlemede tahmini noktaların bulunmasını kolaylaştırması ya da yüksek dereceli eğriliklerde bizim farkındalığımızın artması ile hata yapmamak için hastaları daha dikkatli değerlendirmemiz olabilir.

Kompleks ve çok segmentli bir yapıya sahip olduğu için omurga hareket açıklığı ve eğriliklerinin değerlendirmesi zordur. Günümüzde omurganın duruşu ve hareketleri en doğru şekilde röntgen ile ölçülmektedir. Araştırmacılar röntgenin olumsuz yönlerinin hastaları daha fazla etkilemesini önlemek için birçok farklı yöntem ve cihaz skolyoz takibinde kullanılmaktadır.

Pearsall ve diğ. yaşları 8-19 arasındaki 14 AİS'li hastanın skolyotik eğriliklerini skolyometre, moire topografyası ve bel kontür cihazı ile değerlendirmiş, sonuçları radyografi sonuçları ile karşılaştırılmıştır. Her 3 cihazla yapılan ölçüm sonuçları ile radyografi sonuçlarını karşılaştırdıklarında aksiyal gövde rotasyonu ve torakal bölgedeki Cobb açısı ölçüm sonuçlarında anlamlı ilişki gözlemlemişler ama lumbal bölgedeki Cobb açısı ölçümlerinde radyografi ile bu 3 cihaz arasında ilişki bulamamışlardır. Cihazlardan Moire topografyasının röntgen ile uyumu diğer ölçüm yöntemlerine göre daha fazla iken moire topografyası, bel kontür cihazı ve skolyometre arasındaki ilişkiye baktıklarında skolyometre ve bel kontur cihazı arasındaki korelasyonu daha fazla bulmuşlardır (86). Benzer şekilde Hay ve diğ. 9-18 yaş aralığındaki 90 skolyozlu hastada "Pneu-Measure and Analyze Posture" sistemi ile eğriliği değerlendirdikleri çalışmalarında torakal eğriliklerdeki gözlemci içi güvenilirliğini (ICC= 0,81) kuvvetli bulurken lumbal bölge eğriliklerindeki güvenilirliğini (ICC=0,17) çok düşük bulmuşlardır. Bu çalışmalar lumbal bölge

sonuçlarının torakale göre daha kötü çıkmasını bu bölgedeki yumuşak doku ve kas tabakasının torakale göre daha fazla olması ile ilişkilendirmişlerdir (87). Ölçümlerimiz sırasında özellikle lumbal bölgedeki spinöz çıkıntıları hem tespit etmekte hem de SM'yi o bölge üzerinde hareket ettirmekte zorluk çekilmiştir.

Saad ve diğ. yaş ortalaması 23,1 olan 20 idiopatik skolyozlu hastada yaptığı çalışmada fotografmetrenin güvenilirliğini incelemiştir. Hastalar 15 gün ara ile 2 fizyoterapist tarafından ayrı ayrı değerlendirlmiş verilerdeki kriter noktaları karşılaştırılmıştır. Gözlemci içi ve gözlemciler arası bulgular karşılaştırıldığında sonuçlar arasında mükemmel uyum bulmuşlardır (88).

Fortin ve diğ. cobb açısı 15-60 derece arasında değişen 70 idiopatik skolyozlu hastada yapmış olduğu çalışmada, hastaların vücutlarındaki kriter noktalarına markerlar yerleştirerek dijital fotograflama yöntemi ile gövdelerinin 3 boyutlu şeklini çıkarmışlardır. Elde ettikleri verileri bilgisayara aktarıp kullandıkları yazılım programı ile 2 boyutlu ve 3 boyutlu olarak hastaların bulgularını karşılaştırmışlardır. 3 boyutlu ve 2 boyutlu verilerde omuz, pelvis, gövde çizgileri ve torasik skolyozda yüksek ilişki bulmalarına rağmen torasik kifoz, lubal lordoz, torakolumbal ve lumbal skolyoz da veriler arasında orta derecede uyum bulmuşlardır. Sonuç olarak non-invaziv tekniklerin daha çok tercih edilmesi gerektiğini ama şuan için skolyoz belirlemede en iyi yöntemin radyografi; Cobb metodunun ise atın standart olduğunu vurgulamışlardır (89).

Ovadia ve diğ. deformite aralığı 10-48 derece olan 124 AİS'lu hastalarda yaptığı çalışmada hastaların tamamı koronal radyografi ile 38'i de ayrıca sagital radyografi ile değerlendirilmiştir. Cobb açıları hesaplanan hastalar 2 uygulayıcı tarafından Ortelius800TM cihazı ile de iki kez değerlendirilmiş eğrilikleri ölçülmüştür. Radyografi ve Ortelius800TM cihazı ile yapılan koronal ölçümlerde ± 5°'den az, sagital ölçümlerde ± 6° dez az anlamlı fark bulunmuş, iki cihaz arasında iyi korelasyon tespit etmişlerdir. Cihazın gözlemci içi ve gözlemciler arası güvenilirliğine bakıldığında ise ölçümleri güvenilir bulmuşlardır (90). Knott ve diğ. ise Ortelius800 cihazı ile 28 AİS'li hastada yaptıkları çalışmada Orthoscan' in skolyoz eğrisinin büyüklüğünü doğru tespit edemediğini bulmuşlar, eğriliğin belirlenmesinde en iyi yöntemin hala radyogfi olduğunu vurgulamıştır (91).

Gstoettner ve diğ. 48 skolyozlu hastada Cobb açısını manuel ve dijital olarak ölçmüş ve ikisinin gözlerciler arasındaki ve gözlemcinin kendi içindeki uyumuda bakmıştır. Açıları 20 ile 130 derce arasında değişen skolyozlu bireylerin manuel olarak yapılan ölçümlerinde gözlemciler arasındaki ve gözlemcinin kendi içindeki uyumu (ICC=0,97) , dijital ölçümlerdeki uyuma (gözlemciler arası ICC=0,93, gözlemcinin kendi içindeki ICC= 0,96) göre daha yüksek bulmuşlardır (92).

Non-invaziv ölçümlerin büyük bir kısmında spinöz çıkıntılar palpasyonla tespit edilip bu noktalar üzerinde ölçüm yapılmaktadır. Bu durumun radyografi sonuçları ile non-invaziv ölçüm sonuçları arasında fark yaratması kaçınılmazdır. Görüldüğü gibi çoğu non-invaziv yöntemin gözlemci içi ve gözlemciler arası güvenilirliği yüksek bulunmasına rağmen röntgen ile bu yöntemler arasındaki korelasyon düşük çıkmıştır. Röntgen eğriliğin tespiti ve takibinde altın standart olarak yerini korumaktadır. Çalışmalarda kullanılan non-invaziv yöntemlerin röntgen ile uyumunun düşük çıkmasının sebebi;

- Kişiler arası farklılıklar gösteren antropometrik özellikler
- Yeterli sayıda katılımcı olmaması
- Geniş kas grupları ve yumuşak doku nedeni ile spinöz çıkıntıların doğru tespit edilememesi
- Spinöz çıkıntılarda zamanla meydana gelen morfolojik değişiklikler
- Uygulayıcıların yeterli klinik tecrübeye sahip olmaması
- Hastaların ölçümler sırasında az da olsa pozisyonunu bozması olarak açıklanmıştır (17,83,86- 93).

SM ölçümleri ile röntgen sonuçları arasındaki uyum da 1. değerlendiricinin yaptığı ölçümlerin ortalaması ile röntgen sonucu arasında kuvvetli ilişki (r=0,771) belirlenmiştir. 2. değerlendiricinin yaptığı ölçümlerin ortalaması ile röntgen sonuçları arasında ise çok kuvvetli ilişki (r=0,889) belirlenmiştir. Fakat SM radyografi gibi kesin cobb açısı vermediği için röntgenin yerine geçebilecek alternatif bir yöntem olmayabilir. Ancak çalışmamız SM'nin AİS'li hastalarda skolyoz eğrisini değerlendirmede güvenilir ve radygrafi ile olan uyumunun ise yüksek olduğunu göstermiştir. Fakat istatistiksel uyumu yüksek çıksa da aradaki farklılık klinikte eğrinin takibi ve tedavi seçim sürecini etkileyebileceğinden tek başına radyolojik

değerlendirmenin yerini tutamayacağı, buna rağmen kullanımının takip sürecinde gerekli olan radyografi sayısını ve hastanın radyasyon maruziyetini büyük ölçüde azaltabileceğini düşünmekteyiz.

Bu konuda yapılan ilk çalışma olması nedeniyle çalışmamızın AİS'li hastaların tanı ve takip sürecinde kullanılan değerlendirme yöntemlerinin geliştirilmesi açısından yol göstereci olacağı düşüncesindeyiz.

Çalışmamızdaki limitasyonlar;

- Bireylerin spinöz çıkıntılarının tüm ölçümler için tek uygulayıcı tarafından belirlenmesi,
- Uygulayıcıların skolyozlu hasta grubu ve SM alanında yeterli klinik tecrübeye sahip olmamaları,
- Hastaların çıplak pozisyonda değerlendirmeleri nedeni ile kendilerini rahat hissetmeyerek pozisyonlarını korumaları ile ilgili oluşabilecek sıkıntılar,
- Uygulayıcıların değerlendirmeleri yaparken omurgayı tam karşıdan değil, yandan değerlendirmeleri ve hem hastalar hem de uygulayıcılar için ölçümlerde durmaları gereken sabit noktaların belirlenmemesidir.

6. SONUÇ VE ÖNERİLER

AİS'li hastaların omurga eğriliklerini frontal düzlemde SM ile değerlendirmek, sonuçlarını radyografi sonuçları ile karşılaştırılmak amacıyla gerçekleştirilen bu çalışmaya 51 AİS'li hasta alınmıştır. Çalışmadan elde edilen sonuçlar şunlardır:

- Çalışmamıza katılan AİS'li bireylerin boy ortalaması 159,08 ± 13,22 cm vücut ağırlığı ortalaması 49,24±12,68 kg, VKİ dağılımları 19,16±2,93'tür. Bireylerin 42'si (%82,4) kız 9' u erkektir (%17,6). Bireylerden 49 (%96,1) kişide sağ el, 2 (%3,9) kişide sol el dominanttır. Eğrilik yönü ile dominant el arasında herhangi bir ilişki saptanmamıştır (p=0,842).
- Bireylerin eğriliklerinin büyük bir bölümü torakolumbal açıklığı sola bakan eğriliklerdir.
- SM ile yapılan ölçümlerdeki yanılma payı ile VKİ' i arasında herhangi bir ilişki çıkmamıştır (r = 0,08, p=0,584). Bu durum hasta grubumuzun VKİ' sinin düşük olması ile ilişkilendirilmiştir.
- Çalışmamıza katılan bireyler polikliniğe şikayeti olup müracaat eden hasta grubunu içerdiğinden %74,5' inde sırt veya bel ağrısı şikayetinden birisi vardır.
- Çalışmamızdaki hastaların egzersiz alışkanlığı olmadığı görülmüştür. Hastaların sadece %13,7'sinin düzenli egzersiz alışkanlığı vardır.
- Bireylerin sadece %9,8'i korse kullanmaktadır.
- SM'nin kişiler arası ve kişinin kendi içindeki güvenilirliği yüksek çıkmıştır. 1.değerlendiricinin güvenilirliği ICC= 0,87, 2.değerlendiricinin güvenilirliliği ICC= 0,91, kişiler arasındaki güvenilirlik ICC=0,91 bulunmuştur. Bu da SM'nin güvenilir olduğunu göstermektedir.
- SM ölçümleri ile radyolojik ölçüm sonuçları karşılaştırıldığında 1. değerlendiricinin yaptığı ölçümlerin ortalaması ile röntgen sonucu arasında kuvvetli ilişki(r=0,771), 2. değerlendiricinin yaptığı ölçümlerin ortalaması ile röntgen sonuçları arasında ise çok kuvvetli ilişki(r=0,889) bulunmuştur. İstatististiksel olarak kuvvetli ilişki çıksa da iki cihaz arasındaki farklılık klinikte önemli derecededir. Bu nedenle SM klinikte kullanılabileceği ama

röntgenin yerini alamayacağı düşünülmektedir. İkinci değerlendiricinin sonuçlarının daha iyi çıkması klinik tecrübe ile ilişkilendirilmiştir.

- Her iki uygulayıcının da açıklığı sola bakan eğriliklerde röntgen ile daha uyumlu sonuç elde etmesinin nedenini uygulayıcıların ölçümleri sağ elleriyle yapmalarından olabileceğini düşünmekteyiz.
- Cihazın yüksek dereceli eğriliklerdeki hassasiyet ve duyarlılığı düşük dereceli eğriliklere göre daha fazla bulunmuştur. Bunun sebebi yüksek dereceli eğrilikleri uygulayıcıların gözlemsel olarak daha iyi tespit edip kriter noktalarını kolay belirleyebilmesi yada bu bireylerde uygulayıcıların hata yapmamak için daha dikkatli ölçüm yapması olabilir.
- Birinci uygulayıcının röntgene göre yaptığı yanılma payının ortalama açısal değeri 4,3±11,7 derece, 2. uygulayıcının röntgene göre yaptığı yanılma payının ortalama açısal değeri ise 2,7±8,4 derece bulunmuştur. Standart sapmaların yüksek olması ve skolyozda radyografi gibi kesin veri vermemesi açısında SM' nin radyografinin yerini alamayacağını fakat eğrilik hakkında değerlendiriciye fikir vereceğini düşünmekteyiz.

İlerleyici bir hastalık olmasından dolayı AİS'li hastalarda yapılan değerlendirme ve takiplerin önemi büyüktür. AİS'li hastalar bu süreçte yüksek dozda radyasyondan olumsuz yönde etkilenmektedir. Sonuç olarak herhangi bir yan etkisi olmayan SM, hızlı, kolay uygulanabilen non- invaziv bir yöntem olarak klinikte kullanılabilecek alternatif bir cihazdır. Röntgenin yerini alamasa da, çekilen radyografi sayısını azaltarak hastaların radyasyon maruziyetini azaltacaktır.

Bu yöntemin ön tanı, egzersiz takibi ve okul taramalarında rutin olarak kullanımı uygundur. Özellikle fizyoterapistin tüm egzersizlerin takibinin yapılmasında ve sonuçlarının sık aralıklarla değerlendirilmesinde yol gösterici bir ölçüm yöntemi olarak kullanılabilinir.

KAYNAKLAR

1. Keskin,D.(1998). Genç Erkeklerde İdiopatik Skolyozun Görülme Sıklığı. *Atatürk Üniversitesi Tıp Dergisi*,30,36-38

2. Alıcı,E.(1991).*Omurga Hastalıkları ve Deformiteleri.* İzmir: Dokuz Eylül Üniversitesi Yayinları. (s. 271-274)

3. Ogilvie, JW.(1995) . Historical Aspect of scoliosis. Winter RB, Bredford DS, Lonstein JH, Ogilvie JW. *MOE'S Textbook of Scoliosis and Other Spinal Deformities*. 3rd Ed, Philadelphia: W.B. Saunders Company.(s: 1-5)

4. Vasiliadis, E. S., Grivas, T. B., Kaspiris, A. (2009). Historical overview of spinal deformities in ancient Greece. *Scoliosis*, *4*(1), 6

5.Savaş, S.(2003) Skolyozun Konservatif Tedavisi. *Süleyman Demirel Üniversitesi Tıp Fakültesi Dergisi* ,10(3),33 – 38.

6.Ege, R.(1992) .Vertebra-Omurga .*Türk hava kurumu basımevi*. s:499-527

7.Surat, A.(2010). İdiopatik Skolyoz . *Türk Omurga Cerrahisi Dergisi*,21 (3): 279-290.

8. Dickman, D.,Caspi, O. (2001). Diagnosis and monitoring of idiopathic scoliosis overview and technological advances. *Clinical Application Notes* .s:1–7.

9. Beekman, C. E., Hall, V. (1979). Variability of scoliosis measurement from spinal roentgenograms. *Physical therapy*, *59*(6), 764.

10. Morrissy, R. T., Goldsmith, G. S., Hall, E. C., Kehl, D., Cowie, G. H. (1990). Measurement of the Cobb angle on radiographs of patients who have. *The Journal Of Bone And Joint Surgery*, *72*, 320-327

11. Doody, M. M., Lonstein, J. E., Stovall, M., Hacker, D. G., Luckyanov, N., Land, C. E. (2000). Breast cancer mortality after diagnostic radiography: findings from the US Scoliosis Cohort Study. *Spine*, *25*(16), 2052-2063.

12. Levy, A. R., Goldberg, M. S., Mayo, N. E., Hanley, J. A., Poitras, B. (1996). Reducing the lifetime risk of cancer from spinal radiographs among people with adolescent idiopathic scoliosis. *Spine*, *21*(13), 1540-1547.

13. Goldberg, M. S., Mayo, N. E., Levy, A. R., Scott, S. C.,Poîtras, B. (1998). Adverse reproductive outcomes among women exposed to low levels of ionizing

radiation from diagnostic radiography for adolescent idiopathic scoliosis. *Epidemiology*, *9*(3), 271-278

14. Pearcy, M.(1986). Measuring of back and spinal mobility. *Clinical Biomechanics*, *1*(1), 44-51

15. Salısbury, P. J., Porter, R. W. (1987). Measurement of lumbar sagittal mobility a comparison of methods. *Spine*, *12*(2), 190-193.

16. Stokes, I. A., Bevıns, T. M., Lunn, R. A. (1987). Back surface curvature and measurement of lumbar spinal motion. *Spine*, *12*(4), 355-361

17. Mannion, A. F., Knecht, K., Balaban, G., Dvorak, J., Grob, D. (2004). A new skin-surface device for measuring the curvature and global and segmental ranges of motion of the spine: reliability of measurements and comparison with data reviewed from the literature. *European Spine Journal*, *13*(2), 122-136.

18. Post, R. B., Leferink, V. J. M. (2004). Spinal mobility: sagittal range of motion measured with the SpinalMouse, a new non-invasive device. *Archives of orthopaedic and trauma surgery*, *124*(3), 187-192.

19. Riseborough, E. J., Herndon, J. H. (1975). *Scoliosis and other deformities of the axial skeleton* (s: 201). Boston: Little, Brown

20. Van Goethem, J. W., Van den Hauwe, L., Parizel, P. M. (Eds.). (2007). *Spinal imaging: diagnostic imaging of the spine and spinal cord.* Springer. s: 95-108

21. http://health.allrefer.com/health/scoliosis-pictures-images.html

22. Ay, S.,Ergin, S. (2006). Skolyoz. *Romatizma Dergisi* , 21 s:27-30

23. Winter, R.B.(1995). Classification and . Winter RB, Bredford DS, Lonstein JH, Ogilvie JW. *MOE'S Textbook of Scoliosis and Other Spinal Deformities.* 3rd Ed, Philadelphia: W.B. Saunders Company.

24. Chen, M.Z, Moore, K.R., Saizmen, K.L., Osborn, A.G.(2003) . *Spine- Top 100 Diagnoses.*Nobel Tıp Kitabevi . s:39-45

25. Brandford, D.S. (1995). Adult Scoliosis . Winter RB, Bredford DS, Lonstein JH, Ogilvie JW. *MOE'S Textbook of Scoliosis and Other Spinal Deformities.* 3rd Ed, Philadelphia: W.B. Saunders Company.

26. Reamy, B.V., Slakey, J.B.(2001) Adolescent Idiopathic Scoliosis: Review and Current Concepts. *American Family Physician,* 64:111-6.

27. Asher, M. A., Burton, D. C. (2006). Adolescent idiopathic scoliosis: natural history and long term treatment effects. *Scoliosis*, *1*(1), 2.

28. Herkowitz, H.N., Garfin, S.R., Erismont, F.J., Bell, G.R., Baldeston, R.A.(2006). Idiopathic Scoliosis. *The Spine.* Volume-1 .s:515-531

29. Lonstein, J. E., Bjorklund, S., Wanninger, M. H., Nelson, R. P. (1982). Voluntary school screening for scoliosis in Minnesota. *The Journal of bone and joint surgery. American volume*, *64*(4), 481.

30. Suh, S. W., Modi, H. N., Yang, J. H.,Hong, J. Y. (2011). Idiopathic scoliosis in Korean schoolchildren: a prospective screening study of over 1 million children. *European spine journal*, *20*(7), 1087-1094.

31. İbişoğlu, Y. U., Çalış, F. A., On, A. Y. (2012). İzmir ili Bornova İlçesi İlköğretim Kurumlarında Okuyan 12-14 Yaş Grubu Çocuklarda Skolyoz Prevalansı. *Türkiye Fiziksel Tıp ve Rehabilitasyon Dergisi*,58:109-13

32. Cilli, D. K. (2007). Sivas İli merkez iköğretim okullarında skolyoz taraması (Uzmanlık tezi). *Sivas: Cumhuriyet Üniversitesi.*

33. Ugras, A. A., Yilmaz, M., Sungur, İ., Kaya, İ., Koyuncu, Y., Cetinus, M. E. (2010). Prevalence of scoliosis and cost-effectiveness of screening in schools in Turkey. *Journal of Back and Musculoskeletal Rehabilitation*, *23*(1), 45-48.

34. Lonstein, J. E., Carlson, J. M. (1984). The prediction of curve progression in untreated idiopathic scoliosis during growth. *The Journal Of Bone And Joint Surgery*, *66*(7), 1061-1071.

35. Lenke, L. G., Bridwell, K. H., Blanke, K., Baldus, C. (1995). Analysis of pulmonary function and chest cage dimension changes after thoracoplasty in idiopathic scoliosis. *Spine*, *20*(12), 1343-1350

36. James O. Sandres, Morey S. Moreland, and George S. Bassett; Spinal Deformites The Comprehensive Text, Idiopathic scoliosis: Prevalence and Natural History.

37. De Sèze, M., Cugy, E. (2012). Pathogenesis of idiopathic scoliosis: a review.

Annals of physical and rehabilitation medicine, *55*(2), 128.

38. Ogilvie, J. W., Braun, J., Argyle, V., Nelson, L., Meade, M., Ward, K. (2006). The search for idiopathic scoliosis genes. *Spine*, *31*(6), 679-681.

39. Kotwicki, T. (2008). Evaluation of scoliosis today: Examination, X-rays and beyond. *Disability & Rehabilitation*, *30*(10), 742-751.

40. Janicki, J. A., Alman, B. (2007). Scoliosis: review of diagnosis and treatment. *Paediatrics & child health*, *12*(9), 771.

41. Ege, R., *Ortopedi İlkeleri ve Uygulamaları*. cilt:2 1980 s:1477-1483

42. Otman, S.A., Demirel, H., Sade, A. (1998). *Tedavi Hareketlerinde Temel Değerlendirme Prensipleri*., 2. baskı, s:11-35.

43. De Smet AA, Goin JE Asher MA, Scheuch HG 1982 A clinical study of the differences between the scoliotic angles measured on posteroanterior and anteroposterior radiographs *The Journal Of Bone And Joint Surgery* 64: 489-493

44. Malfair, D., Flemming, A. K., Dvorak, M. F., Munk, P. L., Vertinsky, A. T., Heran, M. K., Graeb, D. A. (2010). Radiographic evaluation of scoliosis: review. *American Journal of Roentgenology*, *194*(3 Supplement), s:8-22.

45. Rigo, M. (2011). Patient evaluation in idiopathic scoliosis: Radiographic assessment, trunk deformity and back asymmetry. *Physiotherapy theory and practice*, *27*(1), 7-25.

46. http://www.spinesurgerycapetown.co.za/scoliosis.php

47. Kim, H., Kim, H. S., Moon, E. S., Yoon, C. S., Chung, T. S., Song, H. T. ve diğerleri. (2010). Scoliosis imaging: what radiologists should know. *Radiographics*, *30*(7), 1823-1842

48. Mehta, M. H. (1972). The rib-vertebra angle in the early diagnosis between resolving and progressive infantile scoliosis. *Journal of Bone & Joint Surgery, British Volume*, *54*(2), 230-243.

49. Golumbeanu, M., Pop, A. (2010). Study on child and adolecent idiopathic scoliosis. *Jurnal Medical Aradean (Arad Medical Journal)*, *13*(2), 59-67.

50. http://www.scoliosipadova.net/diagnosi-scoliosi.html

51. Goldberg , C.J., Moore, D.P., Fogarty, E.E., Dowlıng, F.E.Surface Topography and the Several Components of Scoliotic . Tanguy, A., Peuchot, B. (2002). *Research Into Spinal Deformities 3*. IOS Press.

52. Ripani, M., Di Cesare, A., Giombini, A., Agnello, L., Fagnani, F., Pigozzi, F. (2008). Spinal curvature: comparison of frontal measurements with the Spinal Mouse and radiographic assessment. *Journal of Sports Medicine and Physical Fitness, The*, *48*(4), 488.

53. Schulz, S. (1999). Measurement of shape and mobility of the spinal column: validation of the SpinalMouse by comparison with functional radiographs. *Munich: Ludwig-Maximilians Univ.*

54. Carlucci, L., Chiu, J., Cilifford, T. (2001). Spinal mouse for assessment of spinal mobility. *Jone Minimally Invasive Spinal Technique*, *2*(1), 30-1.

55. http://spinalmouse.ro/en

56. http://coat-osteopatia.blogspot.com/2009/02/sobre-spinal-mouse.html

57. Weiss, H. R., Negrini, S., Rigo, M., Kotwicki, T., Hawes, M. C., Grivas ve diğerleri.(2006). Indications for conservative management of scoliosis (guidelines). *Scoliosis*, *1*(1), 5.

58. Weiss,H.R., Moramarco, M.(2013). Scoliosis – treatment indications according to current evidence. *OA Musculoskeletal Medicine* Mar 01;1(1):1.

59. Burgoyne, W., Fairbank, J. (2001). The management of scoliosis. *Current Paediatrics*, *11*(5), 323-331

60. Weinstein, S. L., Dolan, L. A., Cheng, J. C., Danielsson, A., Morcuende, J. A.(2009) Chapter 33 - Best Treatment for Adolescent Idiopathic Scoliosis: What Do Current Systematic Reviews Tell Us? *Evidence-Based Orthopaedics*, s:236-246

61. Acaroğlu E. Adölesan İdiopatik Skolyozda Genel Değerlendirme ve Konservatif Tedavi . *Türk Ortopedi ve Travmatoloji Birliği Derneği Dergisi,* Sayı ;1 Cilt ;1

62. Janicki, J. A.,Alman, B. (2007). Scoliosis: review of diagnosis and treatment. *Paediatrics & child health*, *12*(9), 771.

63. Chowanska, J., Kotwicki, T., Rosadzinski, K., Sliwinski, Z. (2012). School screening for scoliosis: can surface topography replace examination with scoliometer?. *Scoliosis*, *7*(1), 1-7.

64. Cassella, M. C., Hall, J. E. (1991). Current treatment approaches in the nonoperative and operative management of adolescent idiopathic scoliosis. *Physical therapy*, *71*(12), 897-909.

65. Otman, S., Kose, N., Yakut, Y. (2005). The efficacy of Schroth's 3-dimensional exercise therapy in the treatment of adolescent idiopathic scoliosis in Turkey. *Saudi medical journal*, *26*(9), 1429-1435.

66. Wright J, Herbert MA, Velazques R, Bobechko WP. Morphologic and histochemical characteristics of skeletal muscle after long-term intramuscular electrical stimulation. Spine 1992;17(7):767-70

67. Schiller, J. R., Thakur, N. A., Eberson, C. P. (2010). Brace management in adolescent idiopathic scoliosis. *Clinical Orthopaedics and Related Research®*, *468*(3), 670-678.

68. Richards, B. S., Bernstein, R. M., D'Amato, C. R.,Thompson, G. H. (2005). Standardization of criteria for adolescent idiopathic scoliosis brace studies: SRS Committee on Bracing and Nonoperative Management. *Spine*, *30*(18), 2068

69. Kale A.(2008) İdiopatik Skolyoz. Türk Nöroşirurji Derneği Spinal ve Periferik Sinir Cerrahisi Öğretim ve Eğitim Grubu Bülteni . Sayı 39

70. Maruyama, T., Takeshita, K. (2008). Surgical treatment of scoliosis: a review of techniques currently applied. *Scoliosis*, *3*(6).

71. Trobisch, P., Suess, O., Schwab, F. (2010). Idiopathic scoliosis. *Deutsches Ärzteblatt International*, *107*(49), 875.

72. Wang, T., Xu, J. G., Zeng, B. F. (2008). Selective fusion in adolescent idiopathic scoliosis. *China Medical Journal* , *121*, 1456-1461.

73. Fischer, C. R., Kim, Y. (2011). Selective fusion for adolescent idiopathic scoliosis: a review of current operative strategy. *European Spine Journal*, *20*(7), 1048-1057.

74. http://www.champworldwide.com/mens/clinic.htm

75. Hayran, M., Hayran, M. (2011). Sağlık Araştırmaları İçin Temel İstatistik. *Ankara Omega Araştırma Organizasyon Eğitim Danışmanlık Ltd. Şti.*

76. Carpineta, L., Labelle, H. (2003). Evidence of three-dimensional variability in scoliotic curves. *Clinical orthopaedics and related research, 412*, 139-148

77. Delorme, S., Petit, Y., De Guise, J. A., Labelle, H., Aubin, C. E., Dansereau, J. (2003). Assessment of the 3-D reconstruction and high-resolution geometrical modeling of the human skeletal trunk from 2-D radiographic images. *Biomedical Engineering, 50*(8), 989-998.

78. Hattori, T., Sakaura, H., Iwasaki, M., Nagamoto, Y., Yoshikawa, H., Sugamoto, K. (2011). In vivo three-dimensional segmental analysis of adolescent idiopathic scoliosis. *European Spine Journal, 20*(10), 1745-1750

79. Kostuık, J. P., Bentıvoglıo, J. (1981). The incidence of low-back pain in adult scoliosis. *Spine, 6*(3), 268.

80. Fortin, C., Feldman, D. E., Cheriet, F., Gravel, D., Gauthier, F., Labelle, H. (2012). Reliability of a quantitative clinical posture assessment tool among persons with idiopathic scoliosis. *Physiotherapy, 98*(1), 64-75.

81. Vaizoğlu, S. A., Akça, O., Akdağ, A., Akpınar, A., Omar, A. H., Coşkun, D., Güler, Ç. (2004). Genç erişkinlerde fiziksel aktivite düzeyinin belirlenmesi. *Türk Koruyucu Hekimlik Bülteni, 3*(4), 63-71.

82. Barrios, C., Cortés, S., Pérez-Encinas, C., Escrivá, M. D., Benet, I., Burgos, J., Domenech, P. (2011). Anthropometry and body composition profile of girls with nonsurgically treated adolescent idiopathic scoliosis. *Spine, 36*(18), 1470-1477.

83. Seichert, N., Senn, E. ve Bellikon, R.(2000) Sagittal Shape and Mobility of the Spine-Validity and Reliability of the new MediMouse®/SpinalMouse®

84. Loder, R. T., Urquhart, A., Steen, H., Graziano, G., Hensinger, R. N., Schlesinger, (1995). Variability in Cobb angle measurements in children with

congenital scoliosis. *Journal of Bone & Joint Surgery, British Volume*, *77*(5), 768-770.

85. Parent, S., Labelle, H., Skalli, W., Latimer, B., de Guise, J. (2002). Morphometric analysis of anatomic scoliotic specimens. *Spine*, *27*(21), 2305.

86. Pearsall, D. J., Reid, J. G., Hedden, D. M. (1992). Comparison of three noninvasive methods for measuring scoliosis. *Physical Therapy*, *72*(9), 648-657.

87. Hay, R., Niendorf, S., Wines, E. (1996). Reliability and validity of a new instrument and procedures for measuring scoliosis. *Research and Writing in Physical Therapy.[Dokument elektroniczny].[Online].[dostęp: 2004-02-22] Dostęp w World Wide Web: http://www. pneumex. com/U% 20of% 20MT% 20study. html.*

88. Saad, K. R., Colombo, A. S., Ribeiro, A. P., João, S. M. A. (2012). Reliability of photogrammetry in the evaluation of the postural aspects of individuals with structural scoliosis. *Journal of Bodywork and Movement Therapies*, *16*(2), 210-216.

89. Fortin, C., Feldman, D. E., Cheriet, F., Labelle, H. (2010). Validity of a quantitative clinical measurement tool of trunk posture in idiopathic scoliosis. *Spine*, *35*(19), E988-E994

90. Ovadia, D., Bar-On, E., Fragniere, B., Rigo, M., Dickman, D., Leitner, J. (2007). Radiation-free quantitative assessment of scoliosis: a multi center prospective study. *European Spine Journal*, *16*(1), 97-105.

91. Knott, P., Mardjetko, S., Nance, D., Dunn, M. (2006). Electromagnetic topographical technique of curve evaluation for adolescent idiopathic scoliosis. *Spine*, *31*(24), E911-E915.

92. Gstoettner, M., Sekyra, K., Walochnik, N., Winter, P., Wachter, R., Bach, C. M. (2007). Inter-and intraobserver reliability assessment of the Cobb angle: manual versus digital measurement tools. *European Spine Journal*, *16*(10), 1587-1592

93. Kellis, Eleftherios, et al. "Reliability of spinal range of motion in healthy boys using a skin-surface device." *Journal of manipulative and physiological*

therapeutics 31.8 (2008): 570

06100 Sıhhiye-Ankara
Telefon: 0(312) 3051082-Faks:0(312) 3100580
E-posta:selmak@hacettepe.edu.tr

HACETTEPE ÜNİVERSİTESİ
Girişimsel Olmayan Klinik Araştırmalar Etik Kurulu

Sayı : B.30.2.HAC.0.20.05.04/ 377

16 Mayıs 2012

ARAŞTIRMA PROJESİ DEĞERLENDİRME RAPORU

Toplantı Tarihi : 11 MAYIS 2012 CUMA
Toplantı No : 2012/04
Proje No : HEK 12/40 (Değerlendirme Tarihi 13.04.2012)
Karar No : HEK 12/40 - 19

Üniversitemiz Sağlık Bilimleri Fakültesi Fizyoterapi ve Rehabilitasyon Bölümü öğretim üyelerinden Prof.Dr. Ayşe LİVANELİOĞLU'nun sorumlu araştırmacısı olduğu, Fzt. Fatma KAYA ile birlikte çalışacakları HEK 12/40 kayıt numaralı ve ***"Adölesan İdiopatik Skolyoz'lu Çocuklarda Omurga Eğriliklerinin Değerlendirilmesinde Spinal Mouse'un Geçerlilik ve Güvenilirliğinin İncelenmesi"*** başlıklı proje önerisi Kurulumuzda değerlendirilmiş olup, etik açıdan uygun bulunmuştur.

1.Prof. Dr. Nurten Akarsu (Başkan)
2. Prof. Dr. Nüket Örnek Büken (Üye)
3. Prof. Dr. Hakan S. Orer (Üye)
4. Prof. Dr. Sevda F. Müftüoğlu (Üye)
5. Prof. Dr. Cenk Sökmensüer (Üye)
6. Prof. Dr. Meral Aksoy (Üye)
7. Prof. Dr. Volga Bayrakçı Tunay (Üye)
8. Prof. Dr. Yılmaz Selim Erdal (Üye)
9 Prof. Dr. Songül Vaizoğlu (Üye)
10. Doç. Dr. Ayşe Lale Doğan (Üye)
11. Doç. Dr. R. Köksal Özgül (Üye)
12. Doç. Dr. Cansın Saçkesen (Üye) KATILMADI
13 Doç. Dr. Melahat Görduysus (Üye) KATILMADI
14. Doç. Dr. S. Kutay Demirkan (Üye)
15. Yrd. Doç. Dr. H. Hüsrev Turnagöl (Üye)
16. Av. Meltem Onurlu (Üye)